

無症候性褐色細胞腫の3例

住友病院泌尿器科 (部長: 板谷宏彬)

申 勝, 辻畑 正雄, 三宅 修, 伊東 博, 板谷 宏彬

ASYMPTOMATIC PHEOCHROMOCYTOMA: A REPORT OF THREE CASES

Seung Shin, Masao Tsujihata, Osamu Miyake,
Hiroshi Itoh and Hiroaki Itatani

From the Department of Urology, Sumitomo Hospital

We present three cases of asymptomatic pheochromocytoma treated at Sumitomo Hospital. They had no hypertensive episode. The tumors of Case 1 and Case 3 were incidentally detected by abdominal ultrasonography at the Health Screening Center of Sumitomo Hospital. The tumor of Case 2 was incidentally detected by abdominal ultrasonography in the health examination of his company.

Case 1. A 49-year-old male was hospitalized in Apr. 1992 because of further examination of a right adrenal mass. He underwent right adrenalectomy and its histological examination revealed pheochromocytoma.

Case 2. A 45-year-old male was referred to our department for further examination of a left adrenal mass in Aug. 1993. On admission, endocrinological examination was almost normal. He underwent surgical removal of the tumor and its histological examination revealed pheochromocytoma. During the operation, blood pressure and pulse rate were almost unchanged.

Case 3. A 51-year-old female was hospitalized in Oct. 1993 because of further examination of a left retroperitoneal mass. She underwent surgical removal of the tumor and its histological examination showed paraganglioma.

(Acta Urol. Jpn. 40: 1087-1091, 1994)

Key words: Asymptomatic pheochromocytoma, Incidentaloma

緒 言

近年における画像診断技術の進歩・普及に伴い、偶発腫瘍として発見される副腎腫瘍は増加傾向にある¹⁾。今回われわれは、高血圧や特徴的な臨床症状を伴わずに健康診断時の腹部超音波検査によりそれぞれ偶然発見された副腎褐色細胞腫の2例と副腎外褐色細胞腫の1例を経験したので、若干の文献的考察を加え報告する。

症 例

症例1

患者: 49歳, 男性

主訴: 右後腹膜腫瘍精査

既往歴: 胃潰瘍, 境界型糖尿病

家族歴: 特記すべきことなし

現病歴: 1992年2月27日, 当院人間ドックでの腹部超音波検査により右腎上極に腫瘤を指摘され, 当科を受診した。自覚症状はなかった。同年4月2日, 後腹膜腫瘍の疑いにて入院となる。

現症: 身長 166 m, 体重 55 kg, 血圧 120/70 mmHg, 脈拍 86回/分・整, 胸腹部理学的所見に異常は認めなかった。

検査成績: 末梢血および血液生化学検査では, 軽度の貧血, γ -GTP の軽度上昇以外に特に異常なく, 尿所見にも異常は認めなかった。内分泌学的検査では, ノルアドレナリンが血中・尿中とも有意に上昇していた (Table 1)。

胸腹部X線写真, 心電図に異常は認めなかった。

腹部エンハンス CT では, 中心部に low density area を伴い, 良くエンハンスされた充実性陰影を右副腎部に認めた。また腹部大動脈造影では, 右副腎に

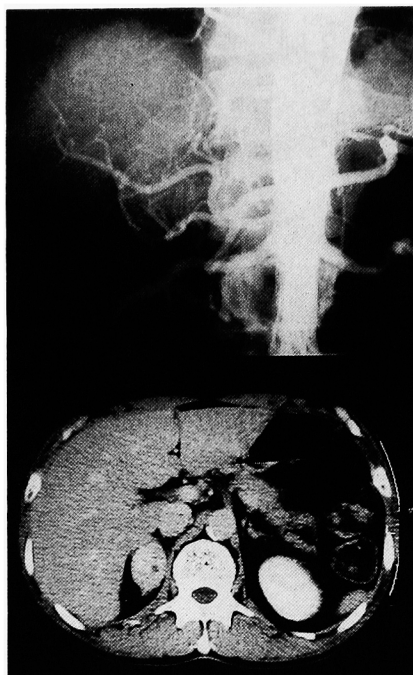


Fig. 1. CT scan and aortography of Case 1 show a right adrenal mass.

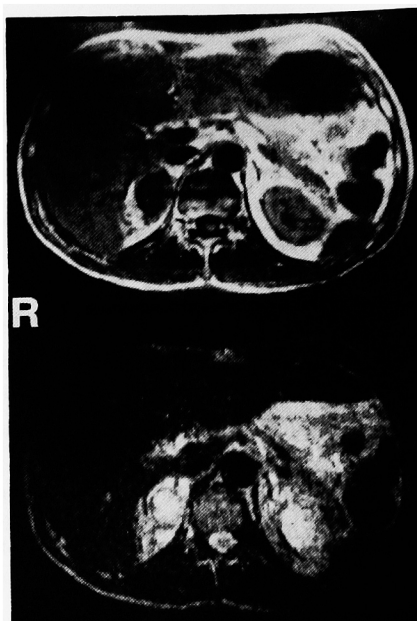


Fig. 2. MRI of Case 1 shows a right adrenal mass.

Table 1. Endocrinological data on admission

	Case 1	Case 2	Case 3
S-A	0.036 ng/ml	0.169 ng/ml ↑	0.001 ng/ml
S-NA	1.517 ng/ml ↑	0.195 ng/ml	1.345 ng/ml ↑
S-DOPA	0.001 ng/ml	0.001 ng/ml	0.001 ng/ml
S-Cortisol	—	14.8 μg/dl	6.6 μg/dl
S-Aldosteron	—	21 ng/dl	—
U-A	19.49 μg/day	128.8 μg/day ↑	7.232 μg/day
U-NA	538.8 μg/day ↑	64.56 μg/day	90.54 μg/day ↑
U-DOPA	298.6 μg/day	465.9 μg/day	180.4 μg/day
U-VMA	—	10.1 mg/day ↑	7.0 mg/day ↑
U-Metaneph.	—	2.050 mg/day ↑	0.216 mg/day
U-Normetanep.	—	0.569 mg/day ↑	1.096 mg/day ↑
U-17-OHCS	—	9.1 mg/day	—
U-17-KS	—	9.7 mg/day	—

限局した hypervascular な腫瘍を認め、右、中および下副腎動脈により栄養されていた (Fig. 1)。

腹部 MRI では、右副腎部に T₁ 強調において low, T₂ 強調において high を示す腫瘤を認め、一部 cystic formation と思われる bright area を混在していた (Fig. 2)。

手術所見：同年4月6日、褐色細胞腫を強く疑い右副腎摘除術を行った。術中、腫瘍に対する操作により血圧は激しく変動した。

病理学的所見：腫瘍は、大きさ 6×4 cm、薄い隔壁を有し、副腎を膨張性に圧迫しており、一部に壊死を伴っていた。組織学的に褐色細胞腫と診断され、核の大小不同が軽度に見られるも悪性所見には乏しかった。

術後経過：術後、肺水腫が出現したが間もなく改善し、同年4月18日退院した。術後約2年を経た現在、再発所見なく外来で経過観察中である。

症例 2

患者：45歳、男性

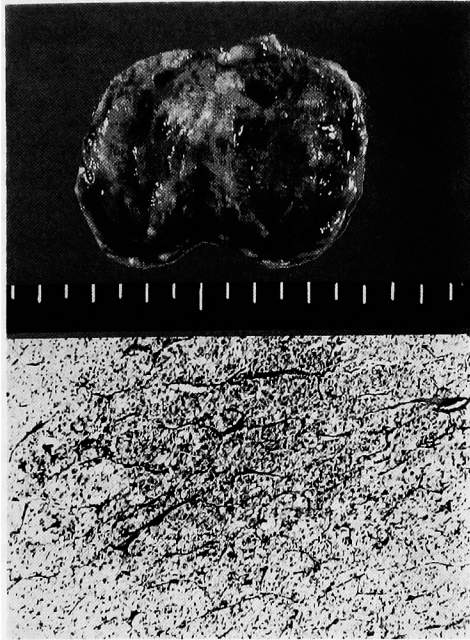


Fig. 3. Macroscopic appearance and histological appearance of Case 2.

主訴: 左後腹膜腫瘍精査

既往歴: 虫垂炎, B型肝炎

家族歴: 特記すべきことなし

現病歴: 1993年6月30日, 会社の健康診断での腹部超音波検査により左腎上極に腫瘤を指摘され当科を紹介された。自覚症状はなかった。同年8月6日, 後腹膜腫瘍の疑いにて入院となる。

現症: 身長 168 cm, 体重 72 kg, 血圧 130/80 mm-Hg, 脈拍79回/分・整, 胸腹部理学的の所見に異常は認めなかった。

検査成績: 末梢血, 尿所見に異常なく, 血液生化学では Ch-E, γ -GTP, TG, Cr. の軽度上昇を認めた。内分泌学的検査では, アドレナリンが血中・尿中とも上昇しており, 尿中 VMA・メタネフリン・ノルメタネフリンの上昇も認めた (Table 1)。

胸腹部X線写真, 心電図には異常は認めなかった。

腹部エンハンス CT では, 一部に low density area を伴い, 良くエンハンスされた充実性陰影を左副腎部に認めた。また, 腹部大動脈造影では, 左副腎部に左上副腎動脈により栄養された hypervascular な腫瘍を認めた。

手術所見: 同年8月19日, 左副腎腫瘍の診断のもとに腫瘍摘出術を行った。術中, 手術操作によっても血圧の変動はほとんど認められなかった。

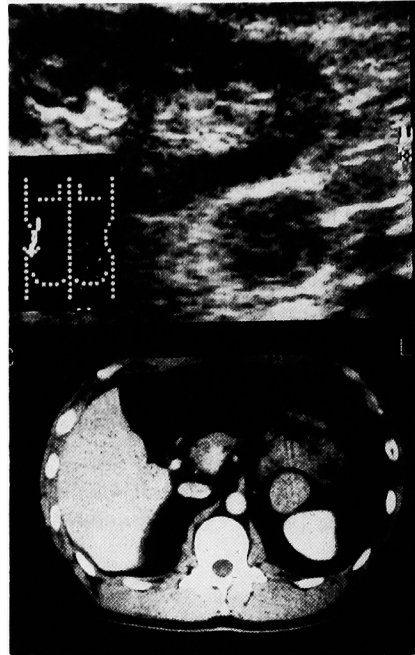


Fig. 4. Abdominal ultrasonography and CT scan of Case 3 show a left retroperitoneal tumor.

病理学的の所見: 摘出標本は, 大きさ 4×4 cm, 重さ 20 g, 表面平滑, 暗褐色で弾性軟の充実性腫瘍であった。組織学的に褐色細胞腫と診断され, 核異型に乏しく悪性所見は認めなかった (Fig. 3)。

術後経過: 経過良好で, 同年9月2日退院した。現在, 再発所見なく外来にて経過観察中である。

症例 3

患者: 51歳, 女性

主訴: 左後腹膜腫瘍精査

既往歴: 虫垂炎, 子宮筋腫

家族歴: 特記すべきことなし

現病歴: 1993年7月26日, 当院人間ドックでの腹部超音波検査により左腎下極に腫瘤を指摘され, 当科を受診した。自覚症状はなかった。同年8月6日, 後腹膜腫瘍の疑いにて入院となる。

現症: 身長 148 cm, 体重 61 kg, 血圧 130/70 mm-Hg, 脈拍72回/分・整, 胸腹部理学的の所見に異常は認めなかった。

検査成績: 末梢血, 尿所見に異常なく, 血液生化学でも GPT, LDH, TG の軽度上昇以外に特に異常は認めなかった。内分泌学的検査では, ノルアドレナリンが血中・尿中とも有意に上昇しており, 尿中 VMA, 尿中ノルメタネフリンの上昇も認めた (Table 1)。

胸腹部X線写真, 心電図には異常は認めなかった.

腹部超音波検査では, 3cm大の, 均一な low echo lesion を左腎下極に認めた. また, 腹部エンス CT では, 腫瘍の内部に low density area を伴い, 良くエンスされた充実性陰影を左腎の内腹側部に認めた (Fig. 4).

手術所見: 同年10月28日, 左後腹膜腫瘍の診断のもとに腫瘍摘出術を行った. 術中, 腫瘍に対する操作により血圧は多少の変動を示したのみであった.

病理学的所見: 腫瘍は, 大きさ 3.5×2.5 cm, 薄い隔壁を有しており, 一部に壊死を伴っていた. 組織学的にパラガングリオーマと診断され, 副腎褐色細胞腫とはほぼ同じ像を示していた. 核異型が軽度に見られるものの, 悪性所見には乏しかった.

術後経過: 経過良好で, 同年11月18日退院した. 現在, 再発所見なく外来にて経過観察中である.

考 察

褐色細胞腫は, 副腎髄質あるいは傍神経節から生じ, カテコールアミンを産生・放出し, 高血圧をはじめ, 種々の臨床症状を呈してくるものであり, 副腎髄質から生じたものを副腎性褐色細胞腫または褐色細胞腫と呼び, 副腎以外の傍神経節からのものを副腎外性褐色細胞腫またはパラガングリオーマと呼んでいる. また, 三輪ら²⁾によると, 褐色細胞腫は定型的な持続高血圧型・発作高血圧型と非定型的な無症候型・覆面型とに分類され, 無症候型はカテコールアミンの分泌増加はあるが高血圧を認めないもの, 覆面型はカテコールアミンの分泌増加も高血圧も見られないものとされている.

今回の3例についても腹部超音波検査により偶然発見されたインシデンタローマであり, 高血圧や他の臨床症状も呈しておらず非定型的なものに含まれる. 症例1と症例3は, 術前にノルアドレナリンの上昇が見られ, 術中の腫瘍操作によっても血圧が変動した. しかし, 症例2では, 術前にアドレナリンの上昇がごく軽度に見られただけで他に臨床症状を呈さず, 術中にも血圧の変動はほとんど見られなかった. このことより症例1, 2, 3とも無症候型に含まれるが, 特に症例2は無症候型ではあるが覆面型に近いものと考えられる. 覆面型については多田ら³⁾, 日原ら⁴⁾が症例を報告している.

矢野ら⁵⁾, 影山ら⁶⁾により, 本邦49例の無症候性褐色細胞腫について集計・検討がなされている. それによると, 褐色細胞腫のうち正常血圧を示す非定型的なものが, 5から15%にあり, 男性に多く, 血中カテコ

ールアミンに比較して尿中カテコールアミンの上昇がみられる傾向があるとしている. また, Krane⁷⁾は811例の褐色細胞腫のうち45例(5.5%)が無症候性であったと報告している.

斉藤ら⁸⁾により, 本邦386例の無症候性副腎腫瘍について検討がなされている. ほとんどの副腎腫瘍例, 特に副腎皮質腫瘍例では病変を確定診断することは困難であったが, 褐色細胞腫の診断では, 無症候性であってもカテコールアミンの測定ならびに¹³¹I-meta-iodo-benzyl-guanidine (MIBG) シンチグラフィが有用であったとしている. 残念ながら, ¹³¹I-MIBG シンチグラフィは今回の3症例には施行されていない.

健診でたまたま見つかると, 臨床症状が見られない場合, ともしれば内分泌非活性の副腎皮質腺腫と考えがちであるが, 無症候性の褐色細胞腫も念頭に置き, 内分泌学的検索・手術の検討は十分になされるべきと思われる.

結 語

健康診断の腹部超音波検査により偶然発見された無症候性褐色細胞腫の3例を報告し, 若干の文献的考察を加えた.

本論文の要旨は, 第145回日本泌尿器科学会関西地方会(貝塚市, 1993)において発表した.

文 献

- 1) ASo Y and Homma Y: A survey on incidental adrenal tumors in Japan. *J Urol* **147**: 1478-1481, 1992
- 2) 三輪 誠, 小原信夫, 松本哲夫, ほか: 褐色細胞腫の1例. *泌尿紀要* **26**: 835-844, 1980
- 3) 安田安温, 辻本幸夫, 中村正広, ほか: 覆面型副腎褐色細胞腫の1例. *西日泌尿* **45**: 1119-1122, 1983
- 4) 日原 徹, 田中元章, 増田愛一郎, ほか: 覆面型褐色細胞腫の1例. *泌尿器外科* **7**: 475-478, 1994
- 5) 矢野彰一, 野村芳雄, 田崎義久, ほか: 無症候性褐色細胞腫の1例: 症例報告と本邦29例の検討. *西日泌尿* **50**: 1359-1363, 1988
- 6) 影山慎二, 伊原博行, 栗田 豊, ほか: 検診で偶然発見された無症候性副腎褐色細胞腫の1例: 腹腔鏡下副腎摘出術による1治験例. *日内分泌会誌* **69**: 1076-1082, 1993
- 7) Krane NK: Clinically unsuspected pheochromocytomas: Experience at Henry Ford Hospital and a review of the literature. *Arch Intern Med* **146**: 54-57, 1986
- 8) 斉藤雅之, 安田圭吾, 北田雅久, ほか: 無症候性

副腎腫瘍: 本邦報告 379 症例および自験 7 例の検討. 岐阜大医紀 40: 339-361, 1992

- 9) Yamakita N, Saitoh M, Leilani BM, et al.:
Asymptomatic adrenal tumor: 386 cases in

Japan including our 7 cases. Endocrinol.
Japon 37: 671-684, 1990

(Received on April 11, 1994)
(Accepted on September 5, 1994)