経尿道的に切除した尿管ポリープの1例

帝京大学市原病院泌尿器科（主任：伊藤晴夫 教授）
三上 和男，伊藤 晴夫，小竹 忠
水上 宏俊，三浦 尚人，鈴木 文夫

A CASE OF A URETERAL POLYP RESECTED TRANSURETHRALLY

Kazuo Mikami, Haruo Ito, Tadashi Kotake,
Toshihiro Minakami, Naoto Miura and Fumio Suzuki
From the Department of Urology, Teikyo University School of Medcine, Ichihara Hospital

We report a case of fibroepithelial polyp of right ureter. The patient was a 36-year-old man, complaining of macrohematuria. An excretory urogram and retrograde pyelogram revealed a filling defect of the middle third of ureter, but it did not show hydronephrosis. We observed the ureter by transurethral ureteroscopy and found a ureter polyp with a slender stalk. We resected the polyp transurethrally. The pathological diagnosis was a fibroepithelial polyp. This suggests that the endourological technique is a useful method for diagnosis and treatment in patients with a urinary tract filling defect.

(Acta Urol. Jpn. **41**: 219-221, 1995)

Key words: Ureteral polyp, Transurethral resection

緒　　言

尿管ポリープは比較的多数の報告があるが，悪性腫瘍との鑑別が困難なことより経尿道的に切除された例は稀である．今回われわれは経尿道的に尿管ポリープを切除したので報告する．

症　　例

患者：36歳，男性

主訴：肉眼的血尿

家族歴・既往歴：特記すべきことなし

現病歴：平成5年2月16日突然肉眼的血尿が出現したため，2月18日当科受診した．排泄性尿路造影にて右中部尿管に陰影欠損が認められたため精査目的に3月10日入院となる．

現症：身長 177 cm，体重 67.2 kg，体温 36.5°C，脈拍 78/分，整　血圧 120/70 mmHg

入院時検査所見　血液生化学検査；特に異常を認めなかった．尿所見；蛋白（−），糖（−），RBC 多数/hpf，WBC 5〜10/hpf，尿細胞診；自然尿 class I，右尿管カテーテル尿 class I．膀胱鏡所見；膀胱粘膜に異常を認めず．排泄性尿路造影検査；右中部尿管に18×5 mm の腫瘤によるものと考えられる陰影欠損を認めた．逆行性尿路造影所見；右中部尿管に可動性のある腫瘤を認めた（Fig. 1）．

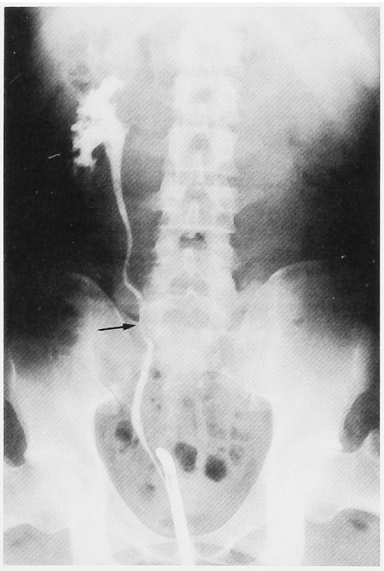

Fig. 1. Retrograde urogram: Filling defect in the middle ureter.

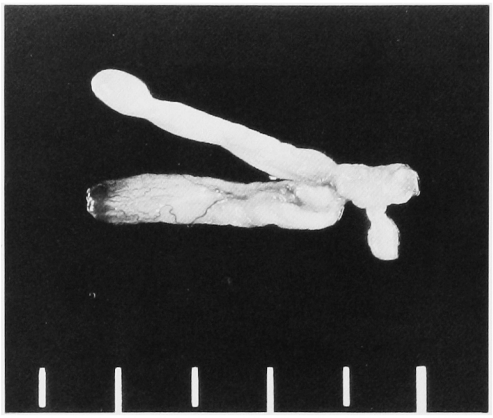

Fig. 2. Macroscopic aspect of the ureter polyp.

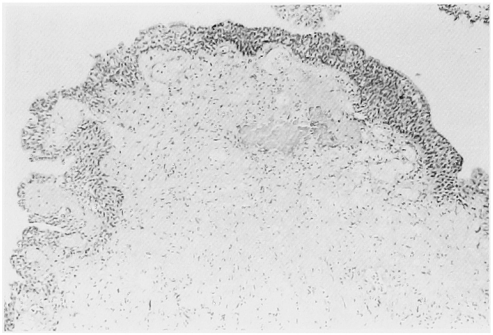

Fig. 3. Microscopic examination shows fibrous stroma lined by transitional cell epithelium.

手術所見：腰椎麻酔下に右尿管に尿管鏡を挿入すると，表面平滑で赤褐色の可動性のある細い茎を持った腫瘤を認めた．切除刀にて腫瘤の根部を切除すると容易に腫瘤は摘出できた．

摘出標本：全長約 3 cm，根部は約 2 mm で赤褐色表面平滑であった (Fig. 2).

病理組織学的所見：表面を移行上皮に覆われ，線維上皮でなる茎を持った線維上皮性ポリープであった (Fig. 3).

術後経過は良好で術後に施行した排泄性尿路造影では水腎は認めず，右尿管に異常を認めない．1年6カ月経過した現在ポリープの再発を認めない．

考　　察

尿管ポリープは決して稀な疾患ではない．本邦では1949年に中野[1]が第一例を報告して以来 200例以上の報告がなされている[2]．尿管ポリープは非上皮性中胚葉由来の良性腫瘍として扱われており，組織像により，fibrous polyp, vascular polyp, fibroepithelial polyp に分類されている[3]．成因については慢性炎症，機械的刺激，尿流障害，ホルモン失調，アレルギー，先天要因等多くの原因ないし誘因が考えられているが，結論がえられていない．

尿管ポリープのX線学特徴は陰影欠損の表面が平滑で検査のたびに形が変化すること，陰影欠損の大きさの程度に比べて腎への影響が少ないことなどがあげられる[4]．さらに最近では立体 CT 検査によって悪性腫瘍との鑑別が試みられているが[5]，尿管ポリープと悪性腫瘍との術前鑑別診断は決して容易なものではない．そのため腎尿管全摘，尿管部分切除，ポリープ切除などの治療法がおもに施行されてきた．1980年代に入り自験例のように経尿道的に尿管ポリープを切除する試みがなされるようになったが症例は稀である[6-8]．本来尿管ポリープは良性の疾患であり腎温存が望ましい．Endourology が発展してきている今日，尿管ポリープや一部の悪性腫瘍にたいしても尿管鏡を用いた内視鏡的診断や治療が行われている[8,9]．術前に尿管ポリープが疑われたならば尿管鏡による観察ならびに生検を行うべきである．悪性が示唆されるならば速やかに，しかるべき処置を行い，良性であれば内視鏡的切除を施行すればよいと思われる．ただし，ポリープが再発した症例[10]や，一部に移行上皮癌との合併を認めたとの報告もあり[11]，内視鏡的切除の際にはポリープを残さず切除することと，十分に経過観察を行うことが必要であると思われた．

結　　語

血尿を主訴とした36歳男性の尿管ポリープを経尿道的に切除したので報告するとともに内視鏡的治療について若干の文献的考察を加えて報告した．

文　　献

1) 中野　巌：輸尿管ポリープの1例．体性 **26**：518-523, 1949
2) 杉山寿一，加藤範夫，伊藤正也・自家腎移植により腎保存可能であった尿管ポリープの1例．泌尿紀要　**35**：111-114, 1989
3) Scott WW and McDonald DF: Tumor of the Ureter. In: Cambell and Hatrison: Urology 3rd ed. p.997, Saunders, Philadelphia, 1970
4) 岡田克彦，角井　徹，藤井元広：長大な尿管ポリープの1例．西日泌尿 **49**：851-853, 1985
5) Oesterling JE, Liu HY and Fishman EK: Real-time, multiplanar computerized tomography: A new diagnostic modality used in the detection and endoscopic removal of a distal ureteral fibroepithelial polyp and ad-

jacent calculus. J Urol **142**: 1563-1566, 1989
6) 田代和也，望月　篤，中内憲二：腎盂尿管腫瘤性病変の内視鏡的切除．臨泌 **44**：696-699，1990
7) 藤沢　真，山口　聡，宮田昌伸：尿路結石症以外の上部尿路疾患に対する内視鏡的手術の検討．泌尿紀要 **34**：1569-1574，1988
8) 安保隆文，石塚栄一，岩崎　晧：外尿道口から脱出した尿管ポリープの1例．泌尿紀要 **40**：341-343，1994
8) 長谷川倫男，鳥居伸一郎，望月　篤：尿管鏡生検で診断した尿管ポリープ．臨泌 **42**：157-159，1988
9) 那須保友，井川幹夫，住藤伸二：腎盂尿管腫瘍の内視鏡的治療．西日泌尿 **56**：636-641，1994
10) Chang HH, Ray P and Ockuly E: Bening fibrous ureteral polyps. Urology **30**: 114-118, 1987
11) 友吉碓夫，朴　勺：同一尿管におけるポリープと移行上皮癌の合併．西日泌尿 **42**：1193-1197，1980

(Received on October 11, 1994
Accepted on November 25, 1994)