陰嚢内に発生した表皮嚢腫の1例

岩手医科大学医学部泌尿器科学教室（主任：久保 隆教授）
川村 繁美，大森 聡，徳永 英夫，阿部 俊和
藤岡 知昭，久保 隆

INTRASCROTAL EPIDERMAL CYST: A CASE REPORT

Shigemi Kawamura, Sou Oomori, Hideo Tokunaga,
Toshikazu Abe, Tomoaki Fujioka and Takashi Kubo
From the Department of Urology, School of Medicine, Iwate Medical University

A 37-year-old male visited our hospital complaining of right scrotal mass formation. An elastic hard, fist-size mass was found in the right scrotum. Under the diagnosis of an intrascrotal benign tumor, the mass was removed. The tumor had no relation to the testis or epididymis. The surgical specimen weighed 220 g and measured 13×8×8 cm in size. Histopathological diagnosis was epidermal cyst of the intrascrotum. Epidermal cyst of the intrascrotum is a rare disease and only 13 cases have been previously reported in Japan.

(Acta Urol. Jpn. 41: 557-559 1995)

Key words: Epidermal cyst, Scrotum

緒 言

陰嚢内に発生する腫瘍のほとんどが，精巣，精巣上体，精索に由来する腫瘍であり，これらとは関係なく陰嚢内に発生するものは稀である．今回，陰嚢皮膚と連続性を認めず陰嚢内に発生した表皮嚢腫の1例を経験したので若干の文献的考察を加えて報告する．

症 例

患者：37歳，男性

初診：1994年12月5日

主訴：右陰嚢内無痛性腫瘤

既往歴：8年前，帯状疱疹

家族歴：特記事項なし

現病歴：約20年前より右陰嚢内無痛性腫瘤に気付いていたが放置していた．その後徐々に腫瘤の増大傾向を認めたため当科を受診した．

現症：体格中等度，栄養状態良好，胸腹部に理学的異常所見を認めなかった．右陰嚢内に正常の精巣および精巣上体を触知し，精巣下縁に接して手拳大，表面平滑，弾性硬，周囲と境界明瞭な楕円形の腫瘤を触知した．透光性は認められなかった．左陰嚢内容，前立腺に異常を認めなかった（Fig. 1）．

検査成績：赤沈正常，CRP 陰性，白血球増多は認められなかった．血液生化学検査ならびに尿検査に異常を認めなかった．血中 β-hCG, AFP は正常範囲であった．

X線検査：尿道膀胱造影では尿道と腫瘤の間に交通は認められなかった．

陰嚢部超音波断層検査：円形の周囲より hypoechoic な右精巣に接し内部エコーが均一な楕円形の腫瘤を認めた．腫瘤の壁に不整を認めなかった．

18G 針で陰嚢内腫瘤を穿刺したが内容物は吸引されなかった．

CT：左右の精巣と明瞭に境界された腫瘤が会陰部に向かって存在した．腫瘤内部の CT 値は4カ所で測定し，平均24.8であった．なお，精巣の CT 値は右15.0，左14.7であった（Fig. 2）．

以上の検査成績より良性の右陰嚢内腫瘍と診断し12月19日，腫瘍摘出術を施行した．

手術所見：脊髄麻酔下に右外鼠径輪の高さから陰嚢に向かって約8cm の皮膚切開を加えた．右精索，精巣を腫瘍ならびに周囲組織より剝離し創外に脱転した．腫瘍との癒着はなかった．腫瘍を周囲組織より剝離すると陰嚢縫線皮下組織と一部，線維性に癒着していたが皮膚との連続性は認めず，癒着はなく容易に剝離され摘出できた．

摘出標本肉眼的所見：腫瘍の大きさは 13×8×8

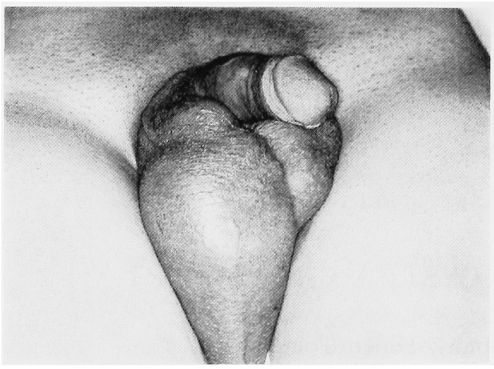

Fig. 1. 左右精巣に接して楕円形の陰嚢内腫瘤を認めた．腫瘤は可動性で皮膚との癒着は認められなかった．

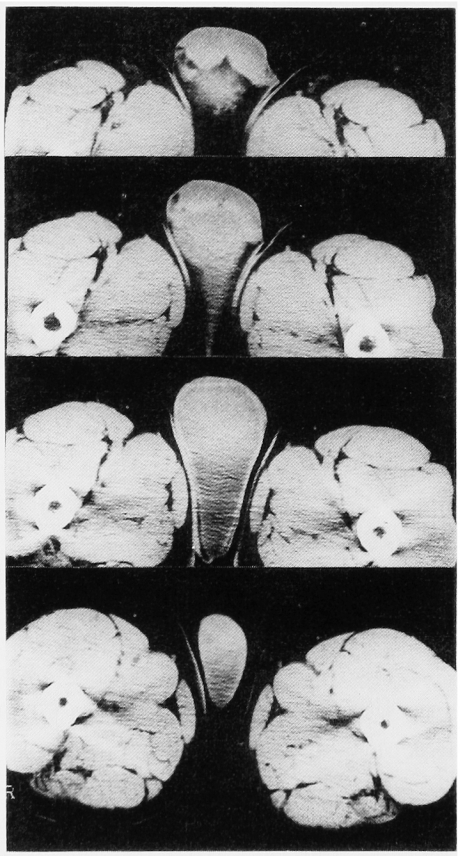

Fig. 2. CT：腫瘤内部は均一で4カ所のCT値は平均24.8であった．壁の不整は認められなかった．

cm，重量 220 g であった（Fig. 3）．割面，腫瘍内は悪臭のある褐色，粘稠な泥状物で充満されていた．内容物を除去すると内面は鱗状で白色調，黒色調の部分が混在していた．隆起性病変，毛髪などは認められなかった．

Fig. 3. 摘出標本：13×8×8cm，重量 220g

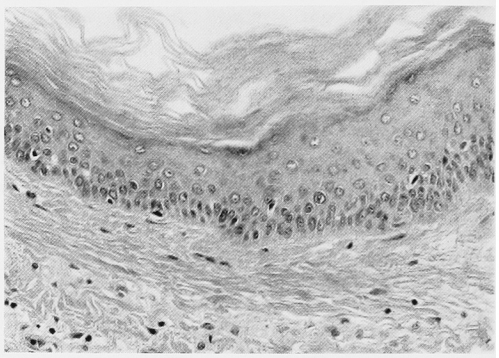

Fig. 4. 組織学的所見：嚢腫壁は重層扁平上皮で内面を覆われ，内部に角質物質を入れていた．皮脂腺，毛髪などの皮膚付属器は認められなかった．

病理組織学的所見：腫瘍の内壁は重層扁平上皮に覆われ，角質物質を入れる表皮嚢腫であった．嚢腫壁周囲の線維性結合織には炎症性細胞浸潤を認めた（Fig. 4）．

考　　察

精巣，精巣上体，精索と関係なく陰嚢内に発生する表皮嚢腫は稀で，本邦においては関根（1974年）[1] の報告以来，山本ら[2] が9例を集計し，その後，著者らが渉猟しえたかぎり[3-5] では自験例を含め13例であった．表皮嚢腫はしばしば粉瘤（atheroma）と同義語として用いられる．組織学的にはいずれの壁も基底層，有棘層，顆粒層，角質層からなる正常表皮と同様な構造を有している．

粉瘤の分類[3] の中で表皮嚢腫は真性粉瘤の中に含まれている．日常，多く認められる粉瘤は毛嚢の閉塞による貯留嚢腫がおもであり仮性粉瘤として分類され陰嚢皮膚も好発部位の一つである．真性，仮性粉瘤の鑑

別は仮性粉瘤では嚢腫上の皮膚の一部に毛包口を認め皮膚との連続性を有するのに対し真性粉瘤では連続性がないことによるとされている．しかし組織学的に皮膚との連続性を証明することは困難な場合が多く，厳密な鑑別は不可能とされている．自験例は手術時，陰嚢皮下組織と軽度に線維性癒着を認めたが皮膚との連続性はなく，皮膚面に毛包口を認めなかったことから真性粉瘤に属すると考えられる．表皮嚢腫の発生原因については陰嚢縫線の先天的癒合不全による真皮の迷入とする説が有力であるが症例数が少なくいまだ詳細は不明である．

本邦報告13例の年齢分布は40歳代が5例と最も多いが10歳未満にも2例認められた．主訴は全例，陰嚢内の無痛性腫瘤であり，会陰部に近い陰嚢内に発生している．術前に診断された例はないが最近の2例[2,3]では自験例と同様に CT あるいは MRI により陰嚢内の良性腫瘍と診断されており，今後は画像診断，発生部位の特徴から術前診断が可能になると考えられる．治療は全例に腫瘤摘出術が行われており，再発あるいは悪性化の報告はない．

結　　語

37歳，右陰嚢内に発生した表皮嚢腫の1例を経験したので，自験例を含めた本邦報告13例を集計し，若干の文献的考察を加えた．

文　　献

1) 関根昭一：陰嚢類表皮嚢胞の1例．臨泌 **28**：823-826，1974
2) 山本晋史，前川たかし，熊田憲彦，ほか：陰嚢皮下に発生した巨大な類表皮嚢腫の1例．泌尿紀要 **38**：1273-1276，1992
3) 國見　宏，藤井善隆，村石信男，ほか：陰嚢内に発生した表皮嚢腫の1例．西日泌尿 **54**：1933-1936，1992
4) 江藤正俊，内藤誠二，熊澤浄一：陰嚢内類表皮嚢胞の1例．西日泌尿 **49**：1875-1878，1987
5) 権 乗 震，天谷龍夫，山本忠男，ほか：外陰部類表皮嚢胞 epidermoid cyst の2例．日泌尿会誌 **72**：1353，1981
6) 志田圭三：陰茎および尿道の腫瘍．臨床皮泌 **10**：969-977，1956

(Received on March 14, 1995
Accepted on April 7, 1995)