

会陰部脂肪腫を合併した副陰囊の1例

大阪府立母子保健総合医療センター (部長: 島田憲次)
紺屋 英児, 島田 憲次, 細川 尚三, 松本 富美

近畿大学医学部泌尿器科学教室 (主任: 栗田 孝教授)
栗 田 孝

ACCESSORY SCROTUM WITH LIPOMA: A CASE REPORT

Eiji KONYA, Kenji SHIMADA, Shozo HOSOKAWA and Fumi MATSUMOTO

*From the Division of Urology, Osaka Medical Center
and Research Institute for Maternal and Child Health*

Takashi KURITA

From the Department of Urology, Kinki University School of Medicine

A newborn male infant was referred to our clinic because of anomalies of external genitalia. The infant was born at term after a normal pregnancy and delivery, and was appropriate for gestational age. A tumor mass covered with scrotum-like skin on its tip was noticed in the right side of perineum between the scrotum and anus. The raphe, which ran along the midline at the penis and the normal scrotum, circumscribed the right side of this structure. Both testes had descended into the scrotum. The condition was associated with incomplete penoscrotal transposition. There was no other urological anomaly including lower urinary tract. Histological findings of the tumor indicated perineal lipoma, and the scrotum-like portion was diagnosed as an accessory scrotum. Thirty-one reported cases of the accessory scrotum including our own were reviewed and discussed.

(Acta Urol. Jpn. 42 : 233-236, 1996)

Key words: Accessory scrotum, Perineal lipoma

緒 言

泌尿生殖器奇形の中で、陰囊の先天異常は比較的稀であるが、中でも副陰囊の報告は非常に少ない。今回われわれは、会陰部脂肪腫と陰茎前位陰囊を合併した副陰囊の1例を経験したので報告し、あわせて発生学的考察を加えた。

症 例

患者: 8カ月, 男児

初診: 1994年3月22日

主訴: 会陰部腫瘍および外陰部異常

家族歴 既往歴: 特記すべきことなし

現病歴: 母親の妊娠歴にとくに異常なく、在胎39週経陰分娩にて院内出生。出生体重 3,032 g。出生時に会陰部腫瘍および外陰部の異常が認められたため当科紹介され、8カ月時に手術目的にて入院した。

現症: 身長 68.6 cm, 体重 8.8 kg と発育は正常。胸部, 腹部に異常所見は認めず。外陰部は、陰茎前位陰囊を呈し、左右の陰囊内には正常大と思われる精巣を触知した。右陰囊の尾側にあたる会陰部には 2.0

cm×1.5 cm 大で陰囊様外観を呈した腫瘍が存在した (Fig. 1)。腫瘍は陰囊様皮膚のみでなく会陰部正中まで膨隆し、脂肪腫の存在が疑われた。陰囊会陰縫線は、腫瘍部で右側に回り込んだのち肛門へ続いていた (Fig. 2)。肛門の位置は正常であった。

検査成績: 一般検血, 血液生化学および尿検査では異常所見は認められなかった。

手術所見: 全身麻酔下にまず、膀胱尿道鏡検査を行い下部尿路に異常がないことを確認した。ついで陰囊様皮膚を切除し、皮下の脂肪塊を摘出した。腫瘍内に精巣および付属器は認められなかった。摘出した腫瘍は、全体で 3.8×2.6×1.9 cm であった。

病理組織学的所見: 腫瘍表面は重層扁平上皮で被われ、その表皮下の皮下結合織は平滑筋線維で満たされており Tunica dartos と考えられた。摘出した脂肪塊は組織学的にも脂肪組織より成っており、脂肪腫と診断された (Fig. 3)。

以上より肉眼的所見とあわせ、会陰部脂肪腫を合併した副陰囊と診断した。

術後経過: 術後の状態にはとくに問題なく翌日退院し、現在外来にて経過観察中である。

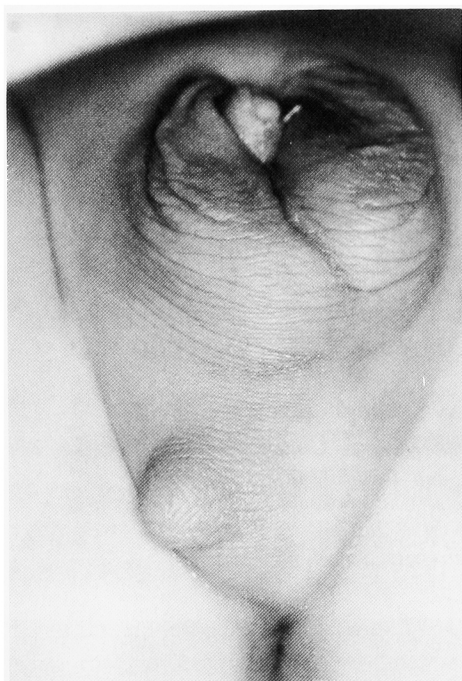


Fig. 1. Accessory scrotum in the right perineum. Scrotum was penoscrotal transposition type.

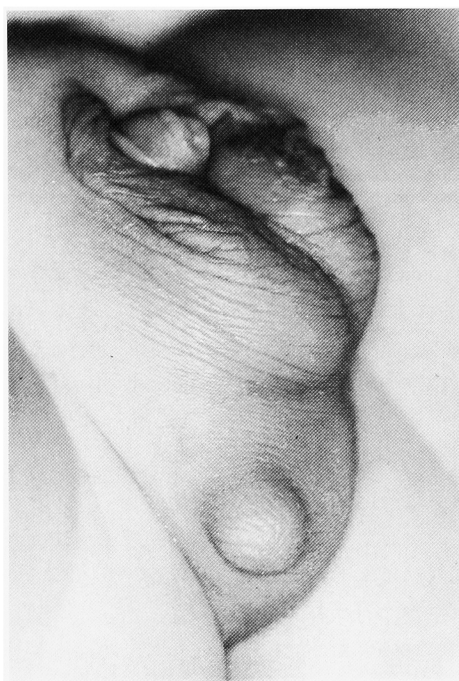

Fig. 2. The right side of accessory scrotum is circumscribed by the raphe which was normal in position at the penis and the anterior scrotum.

考 察

陰囊の先天異常は比較的稀であるが、二分陰囊・陰茎前位陰囊 異所性陰囊分離症 副陰囊などは比較的頻度が高いとされている。この中で異所性陰囊分離症と副陰囊とは用語の用いられ方に混乱があり、副陰囊

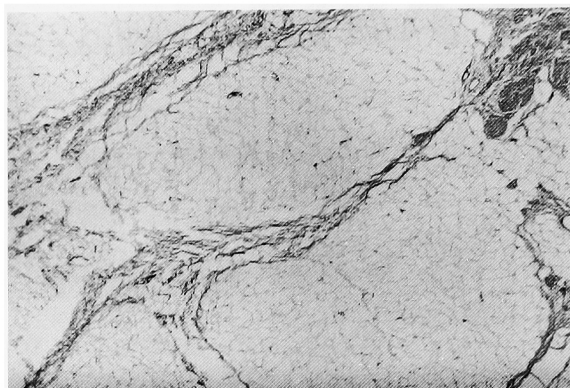


Fig. 3. The perineal tumor under accessory scrotum consisted of normal mature fat cells.

を異所性陰囊とは別個のものとして会陰部副陰囊と称している報告^{2,3)}と、異所性陰囊分離症のうち会陰部に存在するものが副陰囊であるとする意見もある²²⁾。副陰囊は、1930年に木村¹⁾が第1例目を報告して以来1995年3月までに、われわれが調べたかぎり31例の報告例がある。自験例で第32例目の報告例であり、本邦では第15例目になると思われる (Table 1)。

合併奇形は自験例を含む32例の報告例のうち31例(97%)にみられ (Table 2)、比較的多いものには、二分陰囊 陰茎前位陰囊・直腸肛門奇形 尿道下裂 会陰部脂肪腫などがあり、自験例においてもこのうち陰茎前位陰囊および会陰部脂肪腫を合併していた。特筆すべきは26例で会陰部脂肪腫の合併を認めたことであり副陰囊の成因とも関連して興味深い。森田ら²⁵⁾は副陰囊が生じる際に、皮下の脂肪組織が何らかの刺激を受け脂肪腫として腫瘤状に発育してくるものと考え、程度の差はあっても必ず脂肪腫を伴うとしても過言ではないとしている。また Sule ら²⁷⁾は、副陰囊を脂肪腫の存在するものとし、脂肪腫の存在しないものの68%は何も合併奇形がなかったのに対し、脂肪腫の存在するものは全例に合併奇形を認めたとし、脂肪腫が存在する場合には下部尿路や直腸肛門異常などにも注意する必要があると述べている。

副陰囊の存在部位については正中部が17例、右側が4例、左側が9例であった。しかし、陰囊会陰縫線との位置関係を明記した報告は約半数にとどまっている。

本症の診断は視診上比較的容易であり、正常の陰囊の他に、陰囊壁と同様の動きのあるひだを有する過剰な陰囊を認めればよい。病理学的には、今回の症例のごとく表皮下に平滑筋線維を伴う肉様膜が証明されることにある^{2,3)}

副陰囊の発生学的な成因を考察するにあたり陰囊の発生をまとめると次のようになる。左右の尿道皺壁が癒合して尿道溝を作る胎生10~12週頃に、鼠径部にあった genital swelling (生殖隆起) が尾側方向へ移動

Table 1. Accessory scrotum

| No. | Year | Author | Age | Area | Scrotal raphe | Mass size | Treatment | Associated anomalies |
|-----|------|---------------------------|----------|------|---------------|-------------|-----------|----------------------------------|
| 1 | 1930 | Kimura ¹⁾ | | Mid | | | None | Bifid scrotum, Anal atresia etc. |
| 2 | 1949 | Daut ²⁾ | 2.5 m | Mid | + | 7×2×1 | Resection | Glandular hypospadias |
| 3 | 1971 | Nagano ³⁾ | 3 m | Mid | + | 4×4×3 | Resection | None |
| 4 | 1974 | Takayasu ⁴⁾ | 4 m | Mid | + | 2×1.5×1 | Resection | None |
| 5 | 1976 | Koch ⁵⁾ | | Mid | | 1.5×1.5×1.5 | None | Hypospadias, Anal atresia |
| 6 | 1979 | Frankenthal ⁶⁾ | | Mid | | | | None |
| 7 | 1980 | Hata ⁷⁾ | 6 y | Mid | + | 7×5×3 | Resection | None |
| 8 | 1981 | Azmy ⁸⁾ | 7 m | Mid | | 4×3×2 | Resection | None |
| 9 | 1981 | Gupta ⁹⁾ | | Rt | | | | Penoscrotal transposition |
| 10 | 1983 | Tripathi ¹⁰⁾ | 11 m | | | | Resection | None |
| 11 | 1983 | Maehara ¹¹⁾ | 4 y | | | 2.7×2.5×2.0 | Resection | Bifid scrotum, Hypospadias |
| 12 | 1983 | Maehara ¹¹⁾ | 4 m | | + | | Resection | None |
| 13 | 1983 | Redman ¹²⁾ | 7 m | Rt | | | Resection | None |
| 14 | 1984 | Noguchi ¹³⁾ | 3 y | Lt | + | 3×2×1 | Resection | Penoscrotal transposition |
| 15 | 1985 | Matsui ¹⁴⁾ | 4 m | Lt | | | Resection | None |
| 16 | 1986 | Matsui ¹⁵⁾ | 1 w | Lt | + | 3.4×3.6×4.6 | Resection | Bifid scrotum, Hypospadias etc. |
| 17 | 1986 | Yokokawa ¹⁶⁾ | 6 y | Lt | + | | Resection | Spina bifida |
| 18 | 1986 | Szylit ¹⁷⁾ | 36 y | Mid | | | | Becker's nevus |
| 19 | 1987 | Matsuo ¹⁸⁾ | 1 m | Lt | + | 2.7×2.6×0.5 | Resection | Accessory ear, Simian line |
| 20 | 1987 | Coupris ¹⁹⁾ | 4 m | Mid | | | Resection | None |
| 21 | 1987 | Coupris ¹⁹⁾ | 6 m | Mid | + | | Resection | Hypospadias |
| 22 | 1988 | Rege ²⁰⁾ | 6 m | | | 3×2×2 | Resection | Stenosed anteposed anus |
| 23 | 1988 | Masui ²¹⁾ | 1 y 10 m | Mid | + | 3.0 | Resection | None |
| 24 | 1990 | Balik ²²⁾ | 1 y | Mid | | | Resection | Glandular hypospadias |
| 25 | 1990 | Shimotake ²³⁾ | 2 y | Lt | | 4.5×4.0×3.5 | Resection | None |
| 26 | 1991 | Ferro ²⁴⁾ | 1 w | Rt | | | Resection | Anorectal atresia |
| 27 | 1991 | Ferro ²⁴⁾ | 14 m | Lt | + | 1.5 | Resection | Anorectal atresia |
| 28 | 1991 | Morita ²⁵⁾ | 3 y | Lt | + | 4×2×2 | Resection | Bifid scrotum |
| 29 | 1992 | Spears ²⁶⁾ | | Lt | + | | Resection | Scrotal ectopia etc. |
| 30 | 1994 | Sule ²⁷⁾ | 1 m | Mid | | 3.5×2 | Resection | None |
| 31 | 1994 | Sule ²⁷⁾ | 3 w | Mid | | 2.5×2 | Resection | None |
| 32 | 1995 | Our case | 8 m | Rt | + | 3.8×2.6×1.9 | Resection | Penoscrotal transposition |

Table 2. Associated anomalies

| | |
|----------|------|
| 直腸肛門異常 | 8 例 |
| 二分陰囊 | 6 例 |
| 陰茎前位陰囊 | 6 例 |
| 尿道下裂 | 6 例 |
| 停留精巣 | 2 例 |
| 重複陰茎 | 1 例 |
| 異所性陰囊分離症 | 1 例 |
| 腎欠損 | 1 例 |
| 会陰部脂肪腫 | 26 例 |
| なし | 1 例 |

(1930~1995)

し labioscrotal swelling (陰唇陰囊隆起) となる。男児ではやがて陰茎の伸長とともに両側の陰唇陰囊隆起が phallus (生殖茎) の尾側正中で癒合し陰茎と肛門の間に陰囊が形成される。その際に陰唇陰囊隆起の尾側部分が尾側正中方向へ正常に移動せずに取り残されたために副陰囊が発生するという Lamm と Kaplan

の説が最も有力とされている²⁸⁾ また、陰唇陰囊隆起の二重分割により同側の副陰囊が発生し、陰唇陰囊隆起の三重発生により正中線上の副陰囊が生じるとの説¹³⁾ も出されているが、確定した発生学的な説明はない。さて、われわれの症例における発生学的な関係を考案すると、自験例では会陰部正中に脂肪腫が存在し、陰囊会陰縫線は副陰囊の右側に回り込んでいた。それに加えて左陰囊がやや小さいことから、左の陰唇陰囊隆起由来の副陰囊が脂肪腫の存在により右側へ偏位したものと推測される。従って先に示した副陰囊報告例の存在部位は、陰囊会陰縫線との位置関係を考慮した本来の発生由来を明示したものではないということになる。本症の発生に関しては、脂肪腫の存在および陰囊会陰縫線との位置関係に注意して考える必要がある。

本症の治療としては、外科的に副陰囊を切除すればよい。これまでの報告例32例中、治療法の明らかな29例のうち27例 (93%) に切除術が施行されている。し

かし、会陰部は瘢痕として残りやすく、皮膚切開は肛門を中心とした放射状になるような方向に加える必要がある。

結 語

8カ月、男児にみられた会陰部脂肪腫と陰茎前位陰嚢を合併した副陰嚢の1例を経験したので報告し、若干の文献的考察を加えた。

なお本論文の要旨は第150回日本泌尿器科学会関西地方会にて報告した。

文 献

- 1) 木村 博：重複陰茎とその合併症について。日泌尿会誌 **19** : 209-218, 1930
- 2) Daut WW and Daut RV: Accessory scrotum, posteriorly located. Review of the literature, and report of a case. *J Iowa Med Soc* **39**: 194-195, 1949
- 3) 永野俊介, 高羽 津, 生駒文彦：会陰部副陰嚢の1例。泌尿紀要 **17** 766-768, 1971
- 4) Takayasu H, Ueno A and Tsukada O: Accessory scrotum. A case report. *J Urol* **112**: 826-827, 1974
- 5) Koch H and Burkhardt K: Akzessorisches Skrotum. *Z Kinderchir* **19**: 406-409, 1976
- 6) Frankenthal L, Carlos A and Zechinatti C: Escroto accessorio. *Rev Paul Med* **93**: 79-80, 1979
- 7) Hata Y: Accessory scrotum. *Plast Reconstr Surg* **66**: 613-616, 1980
- 8) Azmy A and Ransley PG: Accessory scrotum. *Z Kinderchir* **33**: 373-374, 1981
- 9) Gupta AK: Accessory scrotum. Letter to the Editor. *Plast Reconstr Surg* **68**: 122, 1981
- 10) Tripathi FM and Khanna S: Accessory scrotum: a case report. *Br J Plast Surg* **36**: 127-128, 1983
- 11) 前原郁夫, 千葉 裕, 原田一哉, ほか：副陰嚢を伴った会陰部脂肪腫の2例。日泌尿会誌 **74** : 1285, 1983
- 12) Redman JF and Morris WD: Accessory perineal scrotum. *Urology* **22**: 406-407, 1983
- 13) 野口正典, 松岡 啓, 野田進士, ほか：会陰部副陰嚢の1例。日泌尿会誌 **75** : 1154-1160, 1984
- 14) 松井孝之, 谷風三郎：会陰部脂肪腫をともなった副陰嚢の1例。日泌尿会誌 **76** : 1271, 1985
- 15) 松井孝之, 島田憲次, 生駒文彦, ほか：副陰嚢の1例。日泌尿会誌 **78** : 1672, 1986
- 16) Yokokawa K, Nakano E and Takaha M: Accessory scrotum: a case report. *J Urol* **135**: 593-594, 1986
- 17) Szyllit JA, Grossman ME, Nagler H, et al.: Becker's nevus and an accessory scrotum. A unique occurrence. *J Amer Acad Dermatol* **14**: 905-907, 1986
- 18) 松尾良一, 湯下芳明, 松尾喜文, ほか：会陰部副陰嚢の1例。西日泌尿 **49** : 1549-1552, 1987
- 19) Coupris L and Bondonny JM: Le scrotum surnumeraire: a propos de deux observations. *Chir Ped* **28**: 61-63, 1987
- 20) Rege VM and Deshmukh SS: accessory perineal scrotum (a case report). *J Postgrad Med* **34**: 180-181, 1988
- 21) 増井靖彦, 戸澤啓一, 大田黒和生, ほか：Accessory scrotum (副陰嚢) の1例。日泌尿会誌 **79** : 453, 1988
- 22) Balik E, Cetinkursun S and Oztop F: Accessory scrotum: report of a case. *Z Kinderchir* **45**: 253-254, 1990
- 23) Shimotake T, Tokiwa K, Iwai N, et al.: Accessory scrotum with lipoma in an infant. *Z Kinderchir* **45**: 255-256, 1990
- 24) Ferro F, Lais A, Caterino S, et al.: Accessory perineal scrotum associated with anorectal malformation. A report of 2 cases. *S Afr J Surg* **29**: 32-34, 1991
- 25) 森田照男, 安川 修, 大川順正, ほか：副陰嚢を合併した先天性会陰部脂肪腫の例。泌尿紀要 **37** : 647-649, 1991
- 26) Spears T, Franco I, Levitt SB, et al.: Accessory and ectopic scrotum with VATER association. *Urology* **40**: 343-345, 1992
- 27) Sule JD, Skoog SJ and Tank ES: Perineal lipoma and the accessory labioscrotal fold: an etiological relationship. *J Urol* **151**: 475-477, 1994
- 28) Lamm DL and Kaplan GW: Accessory and ectopic scrota. *Urology* **9**: 149-153, 1977

(Received on October 2, 1995)
(Accepted on December 6, 1995)