若年女性に発症し Grade-up をきたした再発性膀胱癌の1例

横浜市立大学医学部泌尿器科学教室（主任：穂坂正彦教授）
大内　秀紀，野口　純男，増田　光伸
矢尾　正祐，窪田　吉信，穂坂　正彦

RECURRENT AND UP-GRADING BLADDER CANCER IN A YOUNG FEMALE: A CASE REPORT

Hideki Ouchi, Sumio Noguchi, Mitsunobu Masuda,
Masahiro Yao, Yoshinobu Kubota and Masahiko Hosaka
From the Department of Urology, Yokohama City University School of Medicine

We report a case of superficial bladder cancer in a young female, with grade-up tumor after frequent recurrences. A 29-year-old woman complained of gross hematuria on April 25, 1991. Cystoscopic examination revealed a papillary pedunculated tumor and transurethral resection of bladder tumor (TUR-BT) was performed. Pathological examination showed transitional cell carcinoma (TCC) pT1 grade 1. In spite of prophylactic therapy, such as intravesical instillation of anticancer drugs and radiochemohyperthermia, she suffered frequent recurrences. At the 6th recurrence, the tumor deteriorated to grade 3 on September 2, 1992. Total cystectomy was done on February 15, 1993 because of uncontrollable bleeding from bladder cancer. Convalescence was uneventful, and no evidence of recurrence was present 2.8 years postoperatively.

(Acta Urol. Jpn. **42**: 311–313, 1996)

Key words: Bladder cancer, Young female

緒　　言

膀胱癌の発生数を年齢別にみると，60歳後半を中心にその大部分が50歳以上であり，若年者，特に30歳以下での発症は稀である[1]　また若年者の膀胱癌の特徴として，low grade，low stage の症例が多く再発も少ないとされている[2]　今回われわれは，29歳女性に初発した膀胱癌で，頻回に再発を繰り返すうちに grade 1 から grade 3 への grade-up をきたし膀胱全摘を施行した1例を経験したので若干の文献的考察を加えて報告する．

症　　例

患者：29歳，女性

主訴：肉眼的血尿

家族歴・既往歴：特記すべきことなし

職業歴：特記すべきことなし

喫煙歴：なし

現病歴：1991年2月，肉眼的血尿を主訴に近医受診．膀胱鏡検査にて膀胱癌の診断となり，同年4月25日当科初診．初診時，右尿管口付近に母指頭大の有茎性乳頭状腫瘍を認め，また外陰部に尖形コンジローマを認めた．DIP で上部尿路には異常は認められなかった．同年5月15日，TUR-BT を施行　TCC grade 1 であった（Fig. 1）．また同日，尖形コンジローマに対して電気焼却術を施行した．2カ月後に，多数の乳頭状腫瘍の再発を認め，同年8月14日，2回目の TUR-BT を施行．その後，ADM 30 mg/2 w や BLM 30 mg/2 w の膀胱内注入を施行するも，ほぼ3カ月毎に多発性乳頭状腫瘍の再発を認め1992年6月までに計5回 TUR-BT を施行した．病理組織学的にはすべて TCC grade 1 pTa～pT1a であった．また，

Fig. 1. Microscopic finding of TUR-BT specimen showing grade 1, papillary transitional cell carcinoma (×200).

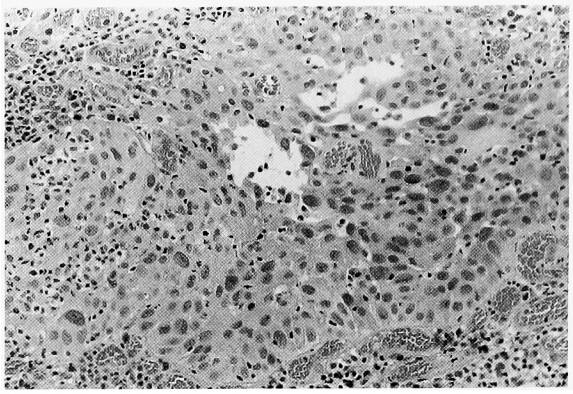

Fig. 2. Microscopic finding of TUR-specimen showing grade 3, invasive transitional cell carcinoma (×200).

この期間中の尿細胞診は class II～III であった．膀胱癌の再発が早いため，同年6月30日より，radio-chemohyperthermia (radiation 400 rad＋42～43度の温水灌流，bleomycin 60 mg 膀胱内注入をそれぞれ週2回，計10回）を施行し，一度 tumor free となった．しかし，2カ月後には再発を認め，同年9月2日6回目の TUR-BT を施行した．病理組織学的には TCC grade 3, invasive (Fig. 2) と grade, stage の進行を認めた．2カ月後の膀胱鏡検査では，粘膜の発赤を認め，その部位の生検所見では，TCC grade 2～3, micro-invasive であった．若年女性であることからできるだけ膀胱を温存する方針とした．同年12月7日より，多剤併用全身化学療法である MEC 療法 (MTX 30 mg/m^2 day 1, 15, epirubicin 50 mg/m^2 day 1, CDDP 100 mg/m^2 day 2) を1コース施行した．化学療法後，骨髄機能の回復が遅く，肉眼的血尿による貧血が進行するようになった．膀胱鏡にて，明らかな出血巣が認められたため1993年1月14日緊急 TUC を施行した．その後も肉眼的血尿は持続し，Hb は 5.5 g/dl にまで低下し，計13単位の輸血を余儀なくされた．そのため若年女性ではあったが膀胱温存は諦め，同年2月15日，膀胱全摘除術および，Indiana pouch 造設術を施行した．病理組織学的所見は TCC grade 3, pT1b であった．術後，一時創感染，発熱が見られたがほぼ順調に回復し，同年4月退院となった．術後2年8カ月経過した現在，再発はなく経過は順調である．

考　　察

30歳以下での膀胱腫瘍の発生は稀であり，全膀胱癌の1％未満であるとされている[3]

若年者の膀胱癌の特徴として，low grade, low stage の症例が多く，再発も少なく予後も良好である[2]といわれている．しかし20歳代以上では，再発例や癌死例もあり，必ずしも low malignancy といえないとの報告[4]もある．本症例も頻回に再発を繰り返すうちに，grade 3 への grade-up，また，stage-up をきたした．膀胱癌は再発を繰り返すうちに，その8～19％前後に grade up をきたすとされている[5,6] grade-up のなかでも grade 1 から grade 3 へ grade up することは非常に少ない[5,7] 本症例は，若年発症の膀胱癌で grade 1 から grade 3 へ grade-up をきたした稀な症例といえる．

一般に多発性で経尿道的には切除しきれない腫瘍の治療や切除後の再発予防として各種抗癌剤[8]や BCG などの膀胱内注入療法が行われることが多い．本症例でも若年女性であることから可能ならば膀胱温存の方針とし，抗癌剤の膀胱内注入療法，放射線療法，温熱療法などを試みたが，多発性腫瘍の再発，膀胱内出血，さらに grade-up, stage-up が病理組織学的に確認されたために，膀胱全摘術を余儀なくされた．

また本症例は5回目の再発までは，すべて乳頭状の有茎性腫瘍で grade 1 であったが，再発予防のために放射線療法，温熱療法を施行した後，広基性非乳頭状腫瘍で，grade 3 として再発している．grade-up をきたした原因は不明であるが，放射線療法自体に mutagenicity があり，また膀胱内注入療法に用いられる ADM, MMC などの抗癌剤に膀胱発癌のプロモーター作用があることが報告されており[9]，これらの保存療法が grade-up をきたしたことになんらかの影響を与えた可能性は否定できない．

Grade 3 への grade-up をきたした場合はたとえ表在性であっても浸潤癌になりやすく予後は不良とされており，積極的な膀胱全摘術を施行するべきである[10]との意見もある．Grade-up をきたしやすい risk factor については不明であるが，膀胱上皮になんらかの DNA 上の修飾が加わった可能性が考えられる場合は特に，細胞診の頻回の提出や再発時の病理学的な詳細な検索が必須と考えられた．

結　　語

若年女性に発症した膀胱癌で grade 1 から grade 3 へと grade-up をきたした1例を経験したので若干の考察を加えて報告した．

本論文の要旨は，第45回神奈川泌尿器科医会において報告した．

文　　献

1) 三浦　猛，窪田吉信，石橋克夫，ほか：膀胱癌患者の年齢による臨床像の検討 I　50歳未満の症例について．泌尿紀要 **32**：189-193, 1986
2) Franzblau AH: Bladder carcinoma in young. Rocky Mt Med J **65**: 54, 1968
3) 朝倉博孝，橘　政昭，馬場志郎，ほか：若年発症

型膀胱腫瘍の細胞生物学的特性に関する検討．日泌尿会誌 **80**：1218-1223，1989
4) Madgar I, Goldwasser B, Nativ O, et al.: Long-term followup of patients less than 30 years old with transitional cell carcinoma of bladder. J Urol **139**: 933-934, 1988
5) 斎藤　清，窪田吉信，高井修道：膀胱腫瘍の保存治療後の再発について．日泌尿会誌 **69**：373-380，1978
6) Roger B, Henry H, Arthur D, et al.: Changes in grade and stage of recurrent bladder tumors. J Urol **118**: 177-178, 1977
7) 垣添忠夫，松本恵一，鳶巣賢一，ほか：乳頭状，表在性膀胱癌の発育，進展に関する考察．日泌尿会誌 **78**：1065-1070，1987
8) 三浦　猛，桜本敏夫，野口純男，ほか：Low grade の表在性膀胱癌の治療成績．泌尿紀要 **31**：265-271，1985
9) Ohtani M, Fukushima S, Okamula T, et al.: Effects of intravesical instillation of antitumor chemotherapeutic agents on bladder carcinogenesis in rats treated with N-Butyl-N-(4-Hydroxybutyl) Nitrosoamine. Cancer **54**: 1525-1529, 1984
10) 野口純男，窪田吉信，増田光伸，ほか：表在性膀胱癌 Grade-up 症例の検討．泌尿紀要 **41**：659-664，1995

(Received on October 18, 1995
Accepted on December 27, 1995)