膀胱平滑筋腫に移行上皮癌を合併した1例

四日市社会保険病院泌尿器科（部長：米田勝紀）
曽我倫久人，米田　勝紀

三重大学医学部泌尿器科学教室（主任：川村壽一教授）
川　村　壽　一

A CASE OF LEIOMYOMA OF THE URINARY BLADDER ASSOCIATED WITH TRANSITIONAL CELL CARCINOMA

Norihito SOGA and Yoshinori KOMEDA
From the Department of Urology, Yokkaichi Health Insurance Hazu Hospital
Juichi KAWAMURA
From the Department of Urology, Mie University School of Medicine

We report a case of leiomyoma of the urinary bladder associated with transitional cell carcinoma. A 60-year-old-male was referred to our hospital because of the complaint of dysuria and for detailed examination of left hydronephrosis. Drip infusion pyelography revealed left uretero-vesico junction stenosis. Flexible cystoscopy revealed benign prostatic hypertrophy and epithelial bladder tumor at the bladder neck and left ureteral orifice. The tumor was histologically diagnosed as TCC (transitional cell carcinoma). M-VAC chemotherapy (methotrexate 30 mg/m^2, day 1, 15, 22, vinblastine 3 mg/m^2, day 1, 15, 22, adriamycin 30 mg/m^2, day 2, cisplatin 70 mg/m^2, day 2) was performed as a neoadjuvant chemotherapy. However, since pelvic MRI revealed tumor invasion in to the muscle area, total cystoprostatourethrectomy and ileal conduit were done. Pathological examination of the tumor of left ureteral orifice revealed TCC, G2, INFβ, pT1, ly0, v(−), pN0, PM0. The tumor in the bladder neck was histologically diagnosed as submuscosal type leiomyoma. No cases of leiomyoma of the urinary bladder associated with transitional cell carcinoma have been reported in Japan.

(Acta Urol. Jpn. **42**: 457–459, 1996)

Key words: Urinary bladder, Leiomyoma, Transitional cell carcinoma

緒　　言

原発性膀胱腫瘍において，上皮性腫瘍である移行上皮癌と，非上皮性腫瘍である平滑筋腫が合併することは稀である．今回，本症例を経験したので若干の文献的考察を加えて報告する．

症例：60歳男性

主訴：排尿障害

既往歴：糖尿病（経口血糖降下剤内服中），B型肝炎キャリアー

家族歴：特記すべきことなし

現病歴：近医にて1993年7月より前立腺肥大症診断にて，α-blocker，抗アンドロゲン剤内服にて経過観察されていた．経静脈的腎盂造影において左下部尿管に拡張と狭窄の所見がみられ，また排尿状態の増悪が認められたため精査のため，1995年5月16日当院紹介受診し，5月19日当院入院となった．

入院時検査所見：空腹時血糖値が429 mg/dl と高値を示し，糖尿病コントロールのためレギュラーインシュリン18単位皮下注射を必要とした．他の生化学所見，血算において異常所見を認めなかった．尿沈査において，赤血球30～40/hpf と顕微鏡的血尿を認めた

排尿時膀胱尿道所見について前立腺部尿道の高度の狭窄が確認できた．

経静脈的腎盂造影所見：左下部尿管に拡張と狭窄の所見がみられ，左水尿管症が確認できた．腫瘍性の閉塞も否定できないため，尿細胞診の提出と，膀胱鏡検査を計画した．

硬性膀胱鏡所見：高度の前立腺肥大症が存在したため，膀胱頚部，膀胱三角部を詳細に観察することは困難であった．

尿細胞診：class IV であり，移行上皮癌の存在を示唆する結果であった．

軟性膀胱鏡所見：見返り所見において，膀胱頚部6時の方向に乳頭状有形性腫瘍を認め，また左尿管口付近に非乳頭状広基性腫瘍を認めたため生検を行った．

尿管口そのものは腫瘍と一塊となり，正確に確認できなかった．左尿管の狭窄は，尿管腫瘍による内腔からの狭窄よりも，むしろ膀胱腫瘍により尿管口周囲が圧迫されたことが示唆された．病理組織学的検査結果は，移行上皮癌，grade 2 であった．

骨盤部 CT (computed tomography) 所見：膀胱頚部の腫瘍は確認できなかった．左尿管口付近の腫瘍膀胱壁外への浸潤は否定されたが，筋層への浸潤が示唆された．骨盤腔内の，リンパ節転移は否定的であった．

以上の結果より，浸潤性膀胱腫瘍を考えたが，膀胱温存の可能性も否定できなかったため6月12日より neoadjuvant chemotherapy として M-VAC 療法 (methotrexate 30 mg/m^2, day 1, 15, 22, vinblastine 3 mg/m^2, day 1, 15, 22, adriamycin 30 mg/m^2, 2 day, cisplatin 70 mg/m^2, 2 day) を1コース施行した．

化学療法後軟性膀胱鏡所見：膀胱頚部の腫瘍の著明な縮小を認めたが，左尿管口付近の腫瘍の明らかな縮小は認められなかった．化学療法後の骨盤部 MRI (magnetic resonance imaging) 所見：T2 強調画像において，左尿管口付近の腫瘍は一部筋層に入り込んでいる所見が認められた (Fig. 1)．粘膜下腫瘍の存在は確認できなかった．

以上の結果より，膀胱温存は不可能と考え，7月24日，膀胱全摘除術，回腸導管造設術を施行した．

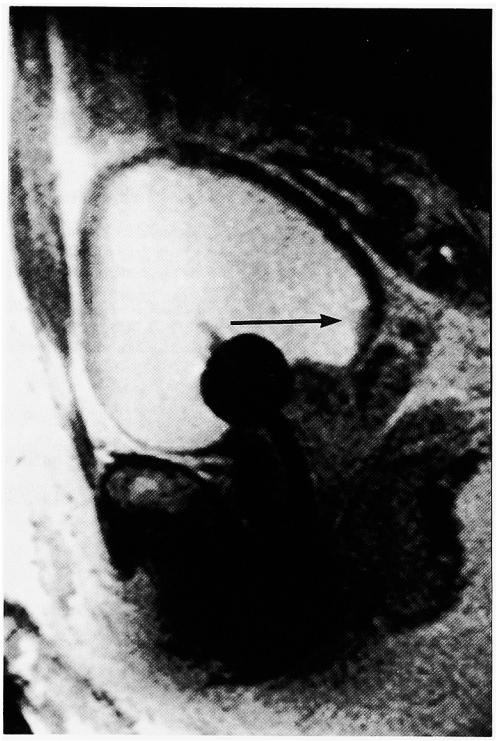

Fig. 1. Pelvic MRI showed epithelial bladder tumor of left ureteral orifice which was suspected to invade muscle area (arrow).

摘出標本の病理組織学的所見：左尿管付近の腫瘍は，移行上皮癌，G2, IFNβ, pT1, lyO, v(−), pN0, PM0 であった．膀胱頚部は，移行上皮癌は確認できず平滑筋腫の診断をえた．平滑筋腫は膀胱頚部5時から7時の方向に存在し，最大径は約1 cm，肉眼的に割面は瓢箪型を示していた．存在部位より，平滑筋腫の存在が排尿障害の一因であることが考えられた．また，術前画像診断において診断不可能であった理由は，腫瘍形態が円形を示さず，腫瘍径が小さく，腫大した前立腺肥大症と一塊になっていたためと考えられた．平滑筋腫組織は，胞体の細長い分化した平滑筋繊維が規則正しく走行し，また束状をなして筋束は交錯していることが確認できた (Fig. 2)．根治的手術が施行できたと考え，術後化学療法は施行しなかった．術後経過は良好であり，8月25日退院となった．現在外来経過観察中であるが明らかな再発所見を認めていない．

考　　察

膀胱腫瘍はおもに上皮腫瘍であり，非上皮性腫瘍は0〜5％とされている[1]．また膀胱平滑筋腫は全膀胱腫瘍の0.3％をしめるのみである[2]．本邦では，大田ら[3]が膀胱平滑筋腫109例を集計しており，本例は110例目と考えられた．しかし，上皮性腫瘍である移行上皮癌に，非上皮性腫瘍である平滑筋腫を異所性に同一膀胱に合併した症例は，われわれが検索したかぎり報告がなく，本例が1例目であると考えられた．また発生部位が，双方とも膀胱頚部であり同部位に存在した稀な症例であると考えられる．

膀胱平滑筋腫の発生原因は，1. ホルモン分泌異常説，2. 炎症説，3. 血管の過形成説，4. 個体発生異常説があげられている[4]．また発生頻度も 1:2 で女性に多いため[3]女性ホルモンの関与が有力視されている．本症例は，前立腺肥大症の治療として2年近く抗アンドロゲン剤の内服しており，このホルモンバラン

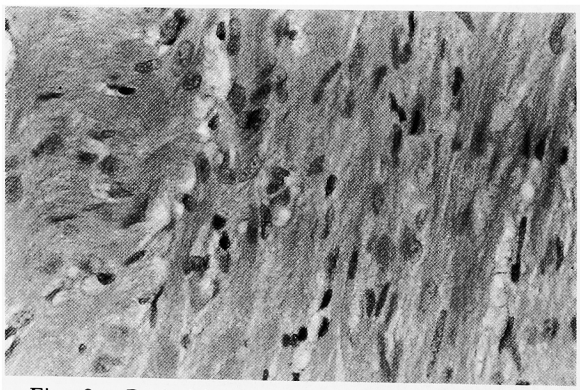

Fig. 2. Pathohistological examination revealed leiomyoma of bladder neck. High magnification (×400)

スの変化がその発生に関与したのかもしれない．

発育様式として慣例的に，粘膜下型，壁内型，漿膜下型に分類され，それによると本症例は粘膜下型に分類されると考えられた．

術前診断として画像診断が有用であるとされており，CT 上は筋肉と isodensity な腫瘍として確認でき[3]．MRI 上 T1 強調画像上筋層と同じ低信号，T2 強調画像上においても低信号を示すとされている[5]しかし，本症例では術前診断において平滑筋腫の存在を示唆する所見はなかった．

また，術前診断における内視鏡診断では，膀胱平滑筋腫は粘膜の隆起を認めるのみで，確定診断が困難である．特に本症例のように，上皮性腫瘍が合併したものでは，より困難となると考えられる．

一方，今回上皮性腫瘍の確認のためには軟性膀胱鏡が有用であった．高度な前立腺肥大症が存在する症例において，硬性膀胱鏡を使用した場合，膀胱三角部，膀胱頚部が死角となり観察が不十分になることが多く上皮性腫瘍を見落とす可能性がある．軟性膀胱鏡は，視野が狭いという難点も有しているが，硬性鏡で死角になる部分を見返りを利用すれば容易に観察可能であり，積極的に使用すべきであると考えられた．また，壮年期以降は常に悪性腫瘍の合併を念頭にいれた術前検索の必要性を，再確認させる症例であった．

治療として粘膜下型単独の平滑筋腫であれば，経尿道的腫瘍切除にて治療可能とする報告がある[6]　しかし，本症例は移行上皮癌が術前診断において浸潤が示唆されたため，術前診断において平滑筋腫の存在が示唆されても，膀胱尿道全摘適応と考えられた．また，前立腺肥大症が高度に存在したため，内視鏡操作が困難であったことも解放手術の適応要因と考えられた．

結　　語

原発性膀胱腫瘍において，上皮性腫瘍である移行上皮癌と，非上皮性腫瘍である平滑筋腫が合併症例を報告した．本症例では膀胱内に突出した前立腺組織のため，通常の硬性内視鏡検査が十分に施行できず，軟性鏡を使って近接した2カ所に腫瘍片の指摘ができた．

文　　献

1) Melicow MM: Tumor of the urinary bladder: A clinicopathological analysis of over 2,500 specimens and biopsies. J Urol **74**: 498-521, 1955
2) Campbell EW and Gislason GJ: Benign mesothelial tumors of the urinary bladder: review of literature and areport of a case of leiomyoma. J Urol **70**: 733-742, 1953
3) 大田和道，西村和重，高木紀人，ほか：膀胱平滑筋腫に1例．西日泌尿 **57**：956-958，1995
4) Vargas AD and Mendez R: Leiomyoma of bladder. Urology **21**: 308-309, 1983
5) 小松秀樹，上野　精：MRI が有用であった症例膀胱平滑筋腫．泌尿器外科 **5**　臨時増刊：1152，1992
6) 西山博之，中村健一，西村昌則，ほか：男子膀胱平滑筋腫の1例．泌尿紀要 **38**：949-952，1992

(Received on November 14, 1995)
(Accepted on February 21, 1996)