慢性腎不全患者の腎結石に合併した腎盂扁平上皮癌の1例

—本邦170例の臨床的検討—

金沢大学医学部泌尿器科学教室（主任：並木幹夫教授）
中村　靖夫，徳永　周二，伊藤　秀明
池田　大助，大川　光央，並木　幹夫

金沢大学医学部血液浄化療法部（主任：小林健一教授）
高澤　和也，横山　　仁，小林　健一

SQUAMOUS CELL CARCINOMA OF THE RENAL PELVIS ASSOCIATED WITH RENAL STONES IN A PATIENT WITH CHRONIC RENAL FAILURE: A CASE REPORT AND A REVIEW OF THE JAPANESE LITERATURE

Yasuo NAKAMURA, Shuji TOKUNAGA, Hideaki ITO,
Daisuke IKEDA, Mitsuo OHKAWA and Mikio NAMIKI
From the Department of Urology, Kanazawa University School of Medicine
Kazuya TAKASAWA, Hitoshi YOKOYAMA, Ken-ichi KOBAYASHI
From the Division of Blood Purification, Kanazawa University School of Medicine

A case of squamous cell carcinoma of the left renal pelvis associated with chronic renal failure on hemodialysis is reported. The patient, a 59-year-old man, had undergone bilateral nephrolithotomy, in 1966, followed by right ureterolithotomy and bilateral percutaneous nephrolithotripsy, but residual stones existed. He suffered from left flak pain and fever, and computed tomography (CT) and magnetic resonance imaging (MRI) revealed left perirenal abscess in July 1994. Percutaneous drainage and antibacterial chemotherapy were performed, but his symptoms did not improve. Three months later, CT and MRI revealed a mass in the left perirenal space and destruction of the 12th thoracic vertebra, which were considered to be infectious changes. On November 9, 1994, left nephrectomy was performed. Histopathological diagnosis was moderately differentiated squamous cell carcinoma, grade 2, INF-γ, pT4, pR1, pL0 and pV1. In spite of irradiation therapy, he died on January 19, 1995.

(Acta Urol. Jpn. **42**: 451–455, 1996)

Key words: Squamous cell carcinoma, Renal pelvic tumor, Renal stone, Chronic pyelonephritis, Hemodialysis

緒　　言

腎盂扁平上皮癌は早期発見が困難なことに加えて，予後不良であるため注意を要する疾患である．

今回われわれは腎結石患者に発生した腎盂扁平上皮癌の1例を経験したので報告する．

症　　例

患者：59歳，男性

主訴：内シャント造設目的

家族歴：特記事項なし

既往歴：28歳時，虫垂切除術

現病歴：1966年に両側腎切石術後，左腎周囲膿瘍が形成されたため，ドレナージ術が施行された．1973年に右尿管切石術が，1985年および1988年には両側の経皮的腎砕石術が施行されたが，完全には摘出できなかった．1989年頃より出現した腎機能低下が増悪してきたため，1994年5月に血液透析のための内シャント造設術が他院で施行された．しかし，直後にシャント部が閉塞したため，再手術を目的に1994年6月20日当科に入院した．

入院時現症：左側腹部の手術痕付近に発赤を伴う有痛性膨隆が認められた．

入院時検査成績：血液生化学；WBC 8,800/mm^3, RBC 225×10^4/mm^3, Hb 6.7 g/dl, Ht 19.9%, CRP 0.9 mg/dl, BUN 103 mg/dl, Cr 7.8 mg/dl, Ca 3.6 mEq/l, P 7.2 mg/dl, TP 6.0 g/dl (alb 61.0%, α_2-gl 12.3%), 24 hrCcr 9.3 ml/min. 検尿；混濁，蛋白（+），糖（−），赤血球 0〜1/hpf, 白血球 40〜60/hpf. 細菌培養；尿培養陰性，左側腹部

の皮下膿瘍から腸球菌および表皮ブドウ球菌.

臨床経過：6月22日に右タバコ窩に内シャント造設術を施行したが，十分な血流がえられず，7月18日左肘窩に内シャントを造設し，維持透析に移行した.

手術痕部の皮下腫瘍はCTおよびMRIにて左腎下極に達する腎周囲膿瘍と考えられ(Fig. 1)，7月11日左腎周囲膿瘍に対して超音波ガイド下にドレーンを造設した．しかし，排膿は消失せず，発熱も持続するため，9月29日にCT，9月30日にMRIを再度施行したところ，第1腰椎左側に骨への浸潤を疑わせる腫瘤が認められた(Fig. 2)．同部を10月5日にCTガイド下に穿刺し，えられた内容液の細胞診はclass IIであった．最終的には腎周囲膿瘍が第1腰椎にまで直接波及した状態であると判断し，11月9日に手術を施行した.

手術所見：膿瘍と考えられた部分には，充実性腫瘍が存在し，迅速病理診断にて扁平上皮癌であったため，左腎摘除術および周囲の肉芽様組織の可及的切除を行い，手術を終えた.

摘出標本：腎盂内には結石が存在し，腫瘍は左腎下極より腎外に伸展していた(Fig. 3).

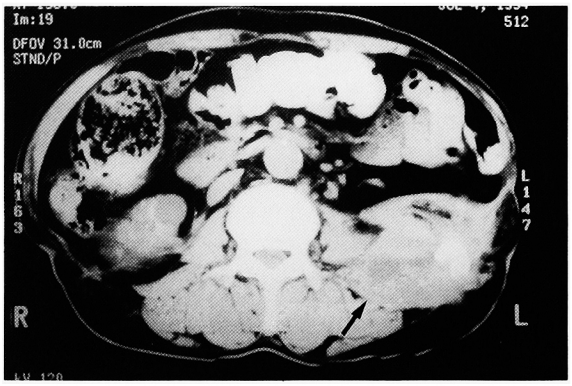

Fig. 1.　CT showing an iso to low density area around the lower pole of the left kidney (arrow).

Fig. 2A.　CT showing a low density area on the left side of the 12th thoracic vertebra and destruction of the 12th thoracic vertebra.

病理組織所見：移行上皮より発生したと考えられる角化傾向が強い高分化から中分化型の腎盂扁平上皮癌，

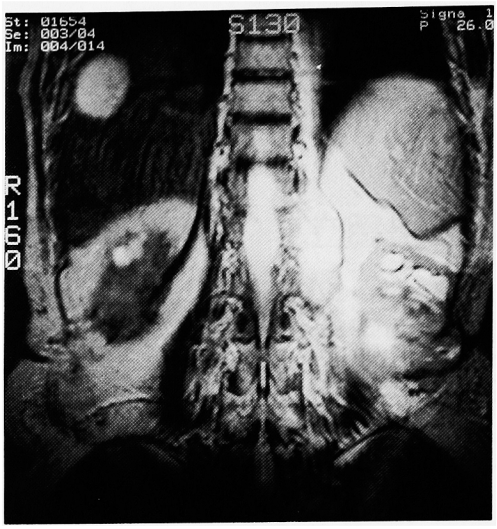

Fig. 2B.　MRI on T_2-weighted image showing a heterogenoues intensity area on the left side of the 12th thoracic vertebra and destruction of the 12th thoracic vertebra.

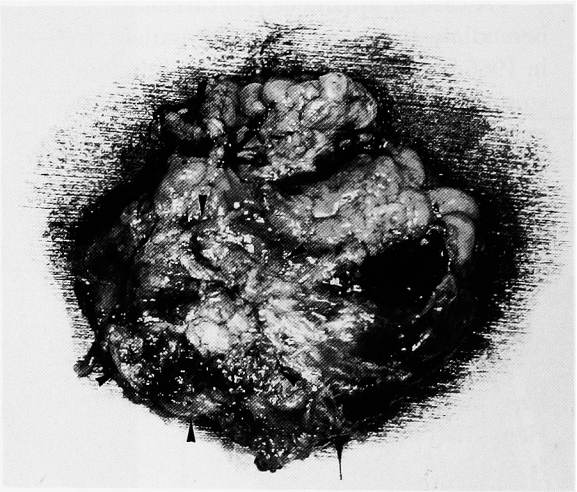

Fig. 3.　The tumor macroscopically spreading to perirenal tissues from the lower pole of the left kidney (arrow heads).

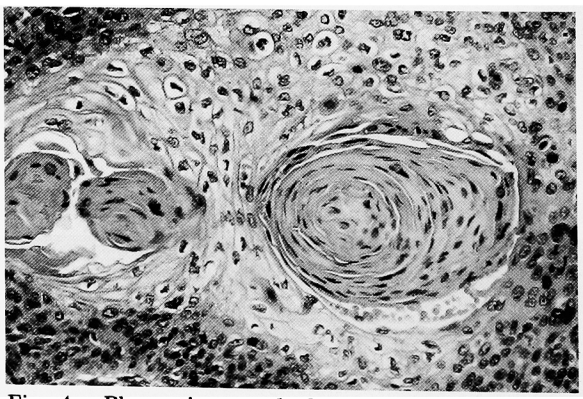

Fig. 4.　Photomicrograph demonstrating squamous cell carcinoma with keratinization.

Table 1. Cases of squamous cell carcinoma of pelvis in the Japanese literature

番号	報告者	年齢 性	患側	初発症状	経過中の症状 血尿	疼痛	腫瘤	結石	臨床診断	転移	治療	予後	文献
151	福田　博志	70 男	右	血尿，膀胱刺激症状，右下肢浮腫	+				尿管下端部腫瘍		腎摘出術，骨盤動脈動注，放射線療法，PEP	生存 (12カ月)	日泌尿会誌 81：1421
152	上田　眞	59 男	左	腰部鈍痛	+	+		+	腎盂尿管移行部狭窄症 腎結石		腎尿管全摘除術		日泌尿会誌 81：1939
153	K. Shimada	64 男	左	側腹部鈍痛	+	+			腎盂腫瘍，馬蹄腎		腎部分切除，UFT	生存 (11カ月)	泌尿紀要 36：1059
154	胡口　正秀	55 男	左	無症候性血尿 腹部腫瘤	+		+	+	腎腫瘍，水腎症 尿管結石		腎摘出術，UFT	生存 (4カ月)	日泌尿会誌 82：515
155	菅野　貴行	67 男	左	肉眼的血尿 側腹部痛	+	+			腎腫瘍		腎摘出術 MTX，VBL，ADM，CDDP，BLM		日泌尿会誌 82：1166
156	坂本　亘	74 男	左	側腹部痛，発熱		+		+	腎盂腫瘍	肺転移	腎尿管摘除術	死亡 (28日)	日泌尿会誌 82：1305
157	長田　恵弘	78 男	右	無症候性肉眼的血尿	+				腎盂腫瘍あるいは 腎腫瘍	腎門部 リンパ節	腎摘除術，上部尿管切除術，腎門部リンパ節郭清，UFT，IFN	死亡 (5カ月)	西日泌尿 54：217
158	山田　大介	54 女	右	背部痛，発熱	+	+		+	腎盂腫瘍 サンゴ状結石		腎摘除術，CDDP，IFO，ACR，放射線療法	死亡 (18カ月)	泌尿器外科 5：251
159	岡本　圭生	77 女	左	無症候性肉眼的血尿	+				腎盂尿管腫瘍		腎尿管全摘除術，後腹膜リンパ節郭清 MTX，PEP，CBDCA	生存 (18カ月)	泌尿器外科 5：799
160	浜田　泰之	73 女	右	無症候性肉眼的血尿	+				腎盂腫瘍		腎尿管全摘除術		日泌尿会誌 83：107
161	樋口　彰宏	59 男	左	無症候性肉眼的血尿	+			+	腎腫瘍		腎摘除術，多剤併用化学療法	死亡 (125日)	日泌尿会誌 83：568
162	今藤　雅之	70 男	左	腰痛，発熱	+	+			膿腎症，腸腰筋膿瘍 腎盂腫瘍	腎門部 リンパ節	腎摘除術，PEP，放射線療法		日泌尿会誌 83：1734
163	西村　一男	60 女	右	下腹部痛	+	+	+	+	膿腎症 慢性腎盂腎炎	腎門部 リンパ節	腎摘除術	死亡 (76日)	泌尿紀要 38：1059
164	石井　徳味	66 男	右	無症候性血尿	+			+	腎盂腫瘍		腎尿管全摘除術		臨泌 47：343
165	梅田　千佳	53 男	右	側腹部痛	+	+		+	腎腫瘍		腎尿管全摘除術		日泌尿会誌 84：600
166	片岡　真一	76 男	左	肉眼的血尿	+				腎盂腫瘍	傍大動脈 リンパ節	腎摘除術，尿管の可及的摘出		西日泌尿 56：399
167	近藤　義政	60 男	右	側腹部鈍重感		+		+	腎結石，水腎症		単純腎摘除術，残存尿管および膀胱部分切除，化学療法		西日泌尿 56：399
168	小林　実	82 男	右	肉眼的血尿	+				腎盂尿管腫瘍		腎尿管全摘除術	生存 (7カ月)	泌尿紀要 40：55
169	寺田　央巳	86 女	右	蛋白尿	+				腎盂腫瘍	尿管	腎尿管摘除術	死亡 (8カ月)	泌尿器外科 7：377
170	自　験　例	59 男	左	側腹部痛	+	+		+	腎周囲腫瘍	骨	腎摘出術，放射線療法	死亡 (71日目)	

G2, INFγ, pT4, pR1, pL0, pV1 であった (Fig. 4).

術後経過：合計 34 Gy の放射線療法を施行したが，1995年1月19日死亡した.

考　　察

腎盂尿管腫瘍の中で，扁平上皮癌は2.6%[1]～4.3%[2]と報告されている．尿路移行上皮は防禦機構が弱いとされ[3]，長期間の結石の存在や，それによる尿流の停滞・感染などの慢性炎症刺激が加わると，防御能の強い角化扁平上皮への化生が起こり[4]，さらに，扁平上皮化生から扁平上皮癌へと発展していく[5]と考えられている．本邦では山根ら[6]によって150例が集計され，その後の20例 (Table 1) を加えた170例について臨床的検討を行った.

男性に多く (168例中132例，78.6%)，発症年齢は28歳から86歳にわたり，50～69歳が168例中96例 (57.1%) を占めていた.

本症に特徴的な症状はない．記載のあった157例についてみると (Table 2)，単独症状としては疼痛が67例 (42.7%) と最も多く，重複した症状を加えると97例 (61.8%) にみられた．一方，腎盂尿管移行上皮腫瘍で最も高頻度にみられる血尿は37例 (23.6%) で，重複症例を加えても61例 (38.9%) であった．尿路結石合併症例は157例中71例 (45.2%) で，疼痛は結石自体のあるいは結石による尿路閉塞症状や続発性炎症症状として出現している可能性がある．また，腎盂移行上皮腫瘍に比し低い血尿の出現率は，腫瘍の発育様式によるものであり，扁平上皮癌は非乳頭状で腎実質に向かい浸潤性に発育しやすい[7]ためである.

従って術前診断が腎盂腫瘍あるいは腎盂尿管腫瘍とされたものは，19.5% (149例中29例) にすぎず，38.3% (57例) が腎結石，27.5% (41例) が腎腫瘍と診断されていた．最近の20例 (Table 1) では11例 (55%) が腎盂あるいは腎盂尿管腫瘍と術前診断されており，近年の画像診断の進歩によるものであろう．しかし，腎盂扁平上皮癌と術前診断された症例はきわめて少ない.

治療は167例中140例 (83.8%) に腎摘出術や腎尿管全摘術などが行われている．補助療法としては放射線療法と抗癌化学療法の併用[8~10]あるいは抗癌化学療法が単独[11]に行われている．しかし，いまだ有効な regimen の確立には至っていない.

予後は不良で，59.1% (88例中52例) が術後6カ月以内に，70.5% (62例) が1年以内に死亡していた (Table 3)．予後不良の原因は，結石・炎症などの存在により腫瘍の存在が隠蔽されるため早期診断が困難なこと，さらに手術以外に有効な治療法がないことが挙げられる.

Table 2. Clinical symptoms

症　状	症例数	%
疼　痛	67(42)	42.7
血　尿	37(7)	23.6
腫　瘤	11(5)	7.0
疼痛・血尿	21(6)	13.4
疼痛・腫瘤	8(6)	5.1
血尿・腫瘤	2(2)	1.3
疼痛・血尿　腫瘤	1(0)	0.6
そ の 他	10(3)	6.4
合　計	157(71)	

( ) 内は結石合併症例数

Table 3. Postoperative (diagnostic) deaths and survivors

期　間	死　亡	生　存
～6カ月	52	9
6カ月～ 1年	10	5
1 ～ 2年	4	3
2 ～ 3年	1	2
3年 ～	0	2
計	67	21

組織診断を含めた診断法として，尿細胞診の有用性が指摘されている[11~13]　さらに近年，扁平上皮癌の腫瘍マーカーである血清 SCC (squamous cell carcinoma related antigen) が本症でも診断のみならず病勢判定の指標として有用であったとする報告[6]もある．自験例では術前測定がなされていなかったのでその有用性を論じることはできないが，術後35日目に 22.5 ng/ml (正常値 2.0 ng/ml 以下)，47日目に 26.8 ng/ml と高値かつ漸増していた．長期間尿路結石を有する患者には，腎盂扁平上皮癌合併のスクリーニングとして血清 SCC を測定する価値はあるものと考えられた.

結　　語

血液透析中の腎結石患者に発生した腎盂扁平上皮癌の1例を報告し，本邦170例について臨床的考察を行った.

なお，本論文の要旨は，第369回日本泌尿器科学会北陸地方会で発表した.

文　　献

1) 上田公介，小幡浩司，磯貝和俊，ほか：腎盂尿管腫瘍の治療成績．日泌尿会誌 **81**：110-115, 1990
2) 阿曽佳郎，牛山知己，田島　惇，ほか：腎盂尿管腫瘍46例の治療成績．日泌尿会誌 **80**：69-73, 1989

3) Rabson SM: Leucoplakia and carcinoma of the urinary bladder. J Urol **35**: 321-341, 1936
4) Holley PS and Mellinger GT: Leucoplakia of the bladder and carcinoma. J Urol **86**: 235-241, 1961
5) 市川篤二，辻　一郎，斉藤豊一，ほか：膀胱白板症と扁平上皮癌との関係（尿路上皮化生の研究第1報）（膀胱腫瘍の研究第4報）．日泌尿会誌 **42**：190-196，1951
6) 山根明文，實松宏巳，佐伯英明，ほか：腎盂扁平上皮癌の1例．西日泌尿 **53**：1056-1061，1991
7) Rafla S: Tumors of the upper urothelium. Am J Roentgenol Radium Ther Nucl Med **123**: 540-551, 1975
8) 田利清信，宗菊次郎，野坂謙二，ほか：サンゴ樹状結石を伴う腎盂扁平上皮癌の術後再発に対するブレオマシンの治療成績．日泌尿会誌 **63**：283-288，1972
9) 宇山　健，中村章一郎，森脇昭介：腎盂扁平上皮癌の1例．西日泌尿 **41**：411-416，1979
10) 山根明文，根本良介，宮川征男：局所再発をきたした腎盂扁平上皮癌に対して化学療法と放射線療法により著効をえた1例．癌と化療 **18**：2163-2166，1991
11) 岡本圭生，奥野　博，福山拓夫，ほか：術前化学療法が奏効した腎盂尿管扁平上皮癌の1例．泌尿器外科 **5**：799-801，1992
12) 山口　聡，西原正幸，岡村廉晴，ほか：腎盂扁平上皮癌の1例と本邦症例の検討．泌尿紀要 **33**：2103-2110，1987
13) 山田大介，門田晃一，武田克治，ほか：サンゴ状結石に合併した腎盂癌の1例．泌尿器外科 **5**：251-254，1992

(Received on January 4, 1996
Accepted on February 27, 1996)