Hautmann 代用膀胱の臨床的検討

小牧市民病院泌尿器科（部長：小野佳成）
加藤　範夫，小野　佳成

静岡済生会総合病院泌尿器科（医長：佐橋正文）
佐　橋　正　文

市立岡崎病院泌尿器科（部長：絹川常郎）
絹　川　常　郎

社会保険中京病院泌尿器科（副院長：大島伸一）
松浦　治，大島　伸一

HAUTMANN'S ILEAL NEOBLADDER: EXPERIENCE OF 37 CASES

Norio KATOH and Yoshinari ONO
From the Department of Urology, Komaki Shimin Hospital
Masafumi SAHASHI
From the Department of Urology, Shizuoka Saiseikai General Hospital
Tsuneo KINUKAWA
From the Department of Urology, Okazaki City Hospital
Osamu MATSUURA and Shin-ichi OSHIMA
From the Department of Urology, Syakaihoken Cyukyo Hospital

Between April 1993 and August 1995, a Hautmann's ileal neobladder was created in 37 men after total cystectomy for bladder cancer. Ureteroileostomy was performed using a submucosal tunnel instead of the Le-Duc Camey procedure. There was no operative mortality and only a few early complications. The mean postoperative follow-up time was 16 months, with a range of 3 to 31 months. Hydronephrosis occurred in 3 patients, being caused by stenosis at the uretero-ileo anastomosis in 2 and by proximal stenosis in 1. Neobladder-ureteral reflux did not occur in any of the patients. Postoperative ileus developed in 3 patients, and one required laparotomy. Stenosis of the urethro-ileal anastomosis developed in 3 patients, who were successfully treated by transurethral incision. Thirty five patients achieved daytime continence, while 2 patients had slight incontinence. Twenty nine patients achieved nighttime continence, and most of the patients awoke 1–4 times to prevent overflow incontinence. The mean maximum flow rate, average flow rate and post-voiding residual urine volume were respectively 15.3 ml/sec, 5.5 ml/sec and 81 ml at 6 months postoperatively, and 14.9 ml/sec, 5.4 ml/sec and 76 ml at 12 months. Four patients with more than 100 ml of residual urine required sterile intermittent catheterization 2–4 times a day. Urethral recurrence was detected in 2 patients. One was treated with transurethral resection and cisplatinum-based systemic chemotherapy, and the other required urethrectomy and urinary diversion using a new continent efferent limb.

(Acta Urol. Jpn. **42**: 417–421, 1996)

Key words: Ileal neobladder, Bladder cancer

緒　　言

種々の疾患で膀胱全摘術が行われるが，それに伴う尿路変更術として回腸導管造設術が行われることが多い．しかしながら，回腸導管では導管口周囲の尿による皮膚炎や集尿袋の貼布等が必要となり手術を受けた患者は日常生活を送るうえで大きな制限をうける．蓄尿機能を有する Kock pouch，Indiana pouch，Mainz pouch が開発され，さらにはこれらの pouch を残存尿道へ吻合し，排尿機能をも持たせた排尿式 Kock pouch や Indiana pouch，また，Hautmann 代用膀胱等の術式が報告されている．

私共も1990年1月から膀胱全摘患者に回腸導管に代わって排尿式 Kock pouch 法を，さらに，1993年4

月からは Hautmann 代用膀胱を採用している．今回は，Hautmann 代用膀胱の追試成績について検討したので報告する．

対象および方法

対象は1993年4月より，1995年8月までに小牧市民病院，市立岡崎病院，社会保険中京病院，静岡済生会総合病院において，膀胱腫瘍にて膀胱全摘術の適応とされた患者のうち，尿道鏡検査および生検にて尿道に腫瘍を認めず，Hautmann 代用膀胱造設が可能と考えられ，かつ，インフォームドコンセントのえられた男性患者37例である．年齢は50歳から78歳，平均64歳であった．生検および画像診断による術前診断は Table 1 に示した．

なお，うち4例は腎盂尿管癌に対する腎尿管全摘出術後の膀胱再発症例であった．

手術方法は，すでに報告した方法で骨盤内リンパ節郭清術後，膀胱前立腺全摘を施行した．尿道遠位断端に6本の 3-0 クロミックカットグードを 1′, 3′, 5′, 7′, 9′, 11′ 方向にかけておく．その後，回盲部より 20 cm およびそこから約 60 cm 口側の回腸を切断，遊離する．両端を Albert-Lembert 法にて端々吻合した後，60 cm の遊離回腸の腸間膜付着部反対側を電気メスにて切開する．これをM字型におき，3-0 バイクリル糸にて一層連続縫合し，まず，代用膀胱の後壁を作成する．尿管回腸吻合は Hautmann らが報告した，Le Duc-Camey 法ではなく，粘膜下トンネル法で行う．すなわち，吻合する回腸粘膜下に生理用食塩水を注入し，浮き上がった粘膜を切開，剝離剪刀を用い，粘膜を両側へ数 mm づつ剝離する．この剝離面の最上端よりペアン鉗子を用い，回腸壁を貫き，尿管を引き込む．尿管断端を粘膜剝離部の最下端に 3-0 カットグートを用いて，縫合固定する．尿管を被うように剝離した粘膜の両端を 4-0 カットグートにて縫合する (Fig. 1)．この方法にて 2～3 cm の粘膜下トンネルが作成される．ステントカテーテルとして，6F. PTCD チューブを留置し，4-0 カットグートにて回腸壁に固定する．代用膀胱前壁を縫合後，最下点に示指頭大の穴をあけ，尿道より 22F. フォーリーカテーテルを通した後，尿道断端にかけておいた6本のカットグートをかけて縫合する．術後2週間でステントカテーテルより造影し，尿管代用膀胱吻合部の造影剤の漏れがないことを確認し抜去，3週間後に，フォーリーカテーテルより造影し，代用膀胱および，尿道吻合部の造影剤の漏れがないことを確認しフォーリーカテーテルを抜去する．術後6カ月，以後6カ月ごとに排泄性腎盂造影 (IVP)，排尿時代用膀胱造影，尿流量測定，尿道鏡検査，尿細胞診を施行し，上部尿路の閉塞性変化，代用膀胱尿管逆流，排尿状態，尿道再発の有無を検索した．

Table 1. Preoperative clinical diagnosis

Histology and Grade			
TCC	35 cases*	Grade 2	5 cases
		Grade 3	30 cases
SCC	2 cases		
Clinical Stage			
T1N0M0	14 cases		
T2N0M0	14 cases		
T3aN0M0	5 cases		
T3bN0M0	2 cases		
TisN0M0	2 cases		

* Four previously had nephroureterectomy for the treatment of renal pelvic or ureteral TCC.

結　　果

根治的膀胱全摘術，骨盤内リンパ節郭清術も含めた総手術時間は330分から540分，平均432分，代用膀胱

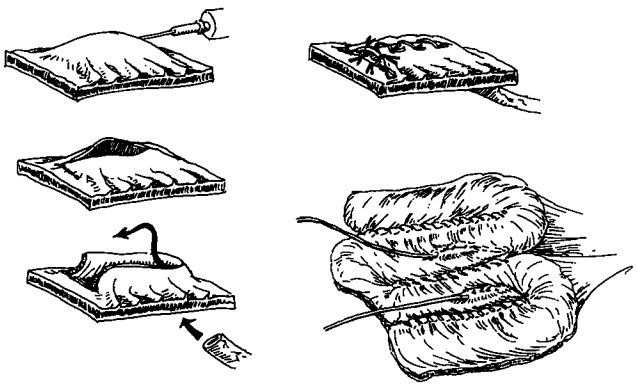

Fig. 1. Ureteroileal anastomosis. Normal saline is injected into ileal submucosal layer. Ileal mucosa is incised and dissected to create submucosal tunnel. Ureter is pulled through small incision and fixed to ileal wall with sutures. Ileal mucosa then is closed above ureter by several sutures. Then 6F stent catheter is placed and secured by 4–0 catgut suture.

作成時間は213分から330分，平均274分であり，出血量は 676 ml から 5,110 ml，平均 2,222 ml であった．手術死はみられず，手術合併症としてイレウスを3例認め，そのうち1例は開腹手術にて修復，他の2例は保存的治療にて回復した（Table 2）．手術後の尿道からのフォーリーカテーテル留置期間は25～66日，平均41日であった．後述する尿道代用膀胱吻合部狭窄合併例3例の留置期間は平均48日日であった．一方，狭窄を起こさなかった33例の留置期間は平均40日であった．

a）排尿について

術後観察期間は3カ月より31カ月，平均16カ月である．Hautmann 代用膀胱に関する合併症は手術後2，3，2カ月で代用膀胱尿道吻合部狭窄を3例に認め，経尿道的狭窄部切開術を施行した．自排尿は全例において可能となっており，術後の尿流量検査では，6カ月の時点で最大流量（MFR）平均 15.3 ml/sec，平均流量（AFR）5.5 ml/sec（N＝20），12カ月で 14.9 ml/sec，5.4 ml/sec（N＝16）であった（Table 3）．排尿量はそれぞれの時点で平均 285 ml，315 ml，残尿量が 100 ml を越えた4例においては，1日2～4回の間欠自己導尿を併用している．尿失禁は全日尿失禁を認めるもの2例（5％），夜間のみ尿失禁は5例（14％）に認めた．平均排尿回数は7.8回/日，夜間排尿回数は平均1.9回であった．

Table 2. Operating time, bleeding volume and postoperative complications.

Total operating time (minutes)	432±73
Time for neobladder (minutes)	274±32
Bleeding volume (ml)	2,222±1,001
Postoperative complications	
ileus	3 cases
stricture of urethroileostomy	3 cases
hydronephrosis	3 cases

Table 3. Results of Uroflowmetry.

	6 months (N=20)	12 months (N=16)
Voiding volume (ml)	285±68	315±123
Maximum flow rate (ml/sec)	15.3±6.5	14.9±7.3
Average flow rate (ml/sec)	5.5±3.2	5.4±3.0
Residual urine volume (ml)	81±77	76±72

b）上部尿路に対する影響

術後上部尿路閉塞性変化を3例3腎に認めた．1腎は一時的なダブルJカテーテルの留置にて改善したが，1腎は吻合部のバルン払張およびダブルJカテーテル留置を施行したが改善せず，尿管代用膀胱吻合部の経尿道的切開術を施行し，1腎は改善した．他の1腎は尿管代用膀胱吻合部より中枢側の尿管に狭窄を認め，バルン拡張を施行し，改善した．退院時および6カ月毎の代用膀胱造影では，代用膀胱尿管逆流は，全例ともに認めなかった．

血清クロール値，Base Excess の推移を Fig. 2 に示す　術前後において，有意な変化は認めていないが，腎盂尿管癌術後の片腎症例で残尿が 100 ml 以上認める2例において，術前 Base Excess が －4.2 mmol/L，－2.2 mmol/L であったものが，術後6カ月の時点でそれぞれ －6.0 mmol/L，－7.7mmol/L と代謝性アシドーシスの増悪を認め，重曹の投与を必要とした．

c）尿道再発

2例において術後それぞれ12カ月，18カ月目の尿道鏡検査にて尿道代用膀胱吻合部に隆起性病変を認め，cup biopsy にていずれも移行上皮癌の再発を認めた．2例とも経尿道的切除を行った後，CDDP，ADM，MTX の化学療法2コースを施行した．1例は経尿道的切除後9カ月の現在再発を認めていないが，1例はその後前部尿道に再発を認め尿道全摘術および代用膀

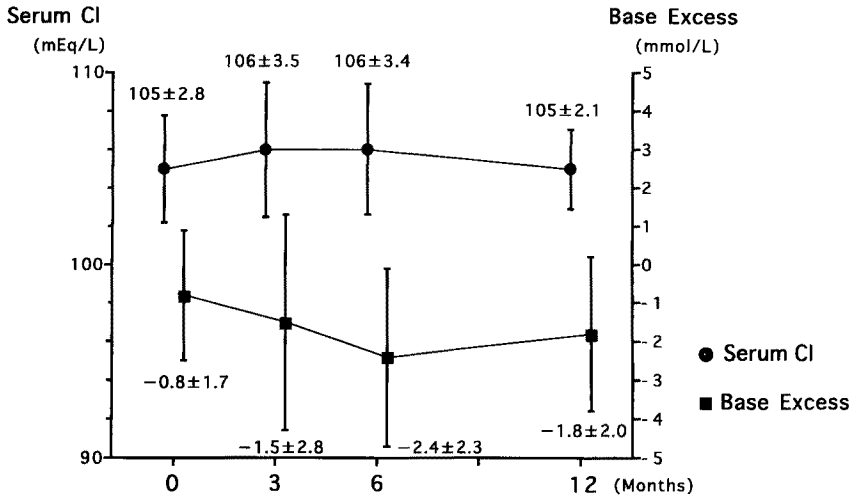

Fig. 2　Postoperative changes in serum chloride and base excess.

胱部分切除術を施行，代用膀胱に縫縮した遊離回腸を吻合し，導尿式 pouch とした．2例の摘出膀胱の診断はそれぞれ TCC Grade 3 pT1 pN0，TCC Grade 3 pT2 pN0 で腫瘍部位は1例が前壁，1例が三角部および右側壁で，いずれも多発腫瘍であった．なお，4例の腎盂尿管癌の膀胱再発に対し本法を施行した症例では現在までに尿道再発を認めていない．

考　　察

膀胱全摘除術後の尿路変更は，長く回腸導管等の非蓄尿式の術式がとられてきたが，近年，蓄尿機能を有する禁制リザーバー，さらに尿道からの排尿が可能な代用膀胱が施行されるようになってきている．

排尿式の代用膀胱においては，必要な条件として①低圧で 200～400 ml の尿を蓄えることができ②上部尿路への逆流防止機能を備えていること，③十分な排尿ができることがあげられる．われわれは当初，これらの必要条件を満たす代用膀胱として urethral Kock 法を行ってきた．しかし，長期観察例において，輸入脚バルブ不全による代用膀胱尿管逆流および上部尿路閉塞性変化の出現を経験した．これらの合併症は Kock[1] らも43例の urethral Kock pouch 症例中18例（42%）に逆流防止バルブの反転，スライディングが生じたと報告している．このためわれわれは，1993年4月より尿管代用膀胱吻合部に重積弁を用いない Hautmann 法による代用膀胱造設を行っている．われわれの行っている尿管回腸吻合は，Hautmann の原法で報告された Le Duc-Cammey 法[2,3]でなく，回腸粘膜で尿管を被う粘膜トンネル法である．今回の検討では全例において 2～3 cm の粘膜下トンネルの作成は可能であった．また，現在までに全例とも代用膀胱尿管逆流を認めておらず，逆流防止機能を備えていると考えられる．水腎は3例に認めたが，2例は尿管代用膀胱吻合部の狭窄で，いずれもバルン拡張では改善せず，経尿道的切開を施行し，1例は改善した．他の1例は吻合部より中枢側の尿管狭窄を認めバルン拡張を施行し改善した．Hautmann らは Le Duc-Camey 法を用い2%に VUR を認め，4%に吻合部狭窄を認めたと報告しており，現時点では私共の行った粘膜下トンネル法が優れている可能性があるが，今後の経過観察が必要であろう．

3例において術後早期に代用膀胱尿道吻合部狭窄を合併した．これらは，経尿道的に吻合部の狭窄を切開することにより改善し，自排尿も十分可能となった．これらの症例は，同吻合部の造影剤漏出が比較的長く続いた症例である．経過中フォーリーカテーテルの留置をしていたものの尿瘻が生じ，吻合部に瘢痕組織の形成により狭窄となったと考えられる．反省すべき点であろう．この3例を含め，全例において自排尿は可能であるが，尿流量検査の私共の結果，術後6カ月の時点においては MFR 15.3 ml/sec，残尿 81 ml であり，Hautmann らの MFR 平均 24 ml/sec，残尿平均 18 ml には劣る結果であった．

尿禁制に関しては，昼間の失禁5%，夜間のみの失禁14%と，Miller ら[4]の報告の7.7%，10%と同等である．Hautmann ら[5]は70歳以上の症例において，尿失禁の頻度が44%と高かったと述べているが，われわれの症例では70歳未満では21%，70歳以上では13%であった．いずれの尿失禁も，軽度のもので，昼間にオムツを要するものはなく，夜間は1～2回の排尿を守れば防げるものであった．

残存尿道での膀胱腫瘍再発については自排尿可能な代用膀胱に共通な問題である．我々は術前の生検にて後部尿道に腫瘍を認めないものは代用膀胱の適応としているが，2例の尿道再発を認めた．1例は尿道代用膀胱吻合部のみ再発したものであり，尿道再発というよりは局所再発の可能性も否定できない．1例はまず，吻合部に再発を認めた．その後，尿道全域にわたり再発を認め，吻合部の回腸を含め尿道全摘を必要とした．Levinson ら[6]は200例の膀胱全摘症例を集計し，前立腺部尿道に浸潤を認めなかった145例において尿道再発を認めたものは3例（2%）であったと報告しており，Skinner ら[7]は126例の urethral Kock 症例で尿道または局所再発を認めたものは5例（4%）であったと報告している．局所再発および尿道再発を極力避けるため，代用膀胱の適応を限るべきとの意見がある．すなわち，後部尿道に腫瘍を認めるもの，膀胱頸部に腫瘍を認めるもの，広範に上皮内癌を認めるもの，腫瘍の多中心性が予想される腎盂尿管癌の膀胱再発症例等を非適応とする意見である．しかし，本来，尿道合併切除の必要のある後部尿道に腫瘍を認めるもの以外は，非適応とする根拠はない．適応に関する結論をえるには，今後，さらに多数の症例の集計が必要であろう．

以上の検討より Hautmann 代用膀胱は(1)蓄尿機能，(2)上部尿路に対する影響，(3)排尿機能の面からみて，現時点では臨床的に問題はなく有用な方法で有ると考えられる．今後さらに長期の follow up および代用膀胱内圧等より詳細な urodynamic study を行って結論を出す必要がある．

結　　語

1. 膀胱癌に対する膀胱全摘後の尿路再建として，Hautmann 代用膀胱を37例の男性患者に施行した．

2. 尿管回腸吻合は粘膜下トンネル法で行い，3例3尿管に水腎を認めたが，代用膀胱尿管逆流は認めなかった．全例自排尿可能となったが，残尿が 100 ml 以上ある症例を4例認めた．

3. 術後尿道再発を2例に認め，1例は経尿道的切除，1例は尿道全摘を必要とした．

文　献

1) Kock NG, Ghoneim MA, Lycke KG, et al.: Replacement of the bladder by the urethral Kock pauch: functional results, urodynamics and radiological features. J Urol **141**: 1111-1116, 1989
2) Hautmann R, Egghart G, Frohneberg D, et al.: The ileal neobladder. J Urol **139**: 39-42, 1988
3) Le Duc A, Camey M and Teillac P: An original antireflux ureteroileal implantation technique: long-term follow up. J Urol **137**: 1156-1158, 1987
4) Miller K, Wenderoth UK, Petriconi R, et al.: The ileal neobladder-operative technique and results. Urol Clin North Am **18**: 623-630, 1991
5) Hautmann R, Miller K, Steiner U, et al.: The ileal neobladder: 6 years of experience with more than 200 patients. J Urol **150**: 40-45, 1993
6) Levinson AK, Johnson DE and Wishnow KI: Indications for urethrectomy in an era of continent urinary diversion. J Urol **144**: 73-75, 1990
7) Skinner DG, Boyd SD, Lieskovsky G, et al.: Lower urinary tract reconstruction following cystectomy: experience and results in 126 patients using the Kock ileal reservoir with bilateral ureteroileal urethrostomy. J Urol **146**: 756-760, 1991

(Received on December 7, 1995
Accepted on March 8, 1996)