

陰茎保存治療をおこなった巨大尖圭コンジローマの2例

三重大学医学部泌尿器科学教室 (主任: 川村壽一教授)

内田 克典, 佐谷 博之, 奥野 利幸
柳川 真, 栃木 宏水, 川村 壽一

TWO CASES OF GIANT CONDYLOMA OF THE PENIS TREATED WITH PENIS-SPARING METHODS

Katsunori UCHIDA, Hiroyuki SATANI, Toshiyuki OKUNO, Makoto YANAGAWA,
Hiromi TOCHIGI and Juichi KAWAMURA

From the Department of Urology, Mie University School of Medicine

Herein, we report two cases of giant condyloma of the penis treated with penis-sparing methods. In the first case, the papillomatous tumor disappeared with topical use of fluorouracil ointment. In the second case, the tumor was treated with topical use of fluorouracil or bleomycin hydrochloride, followed by the resection of tumor. Giant condylomas reported in the recent 13 years are reviewed and methods of treatment discussed.

(Acta Urol. Jpn. 42 : 605-608, 1996)

Key words: Giant condyloma, Penis

緒 言

従来, 巨大尖圭コンジローマの治療は外科的切除が行われてきたが, 近年さまざまな保存的治療が試みられている。今回, われわれは陰茎の保存的治療を行った巨大尖圭コンジローマの2例を経験したので報告する。

症 例

症例 1

患者: 80歳, 男性
主訴: 陰茎部腫瘍
家族歴: 特記事項なし
既往歴: 胸部大動脈瘤

現病歴: 1987年4月, 亀頭先端部に発赤を認めるも放置, 1990年10月29日亀頭先端部の乳頭状腫瘍にて当院皮膚科を受診し, 外尿道口部の尖圭コンジローマと診断され, フルオロウラシル軟膏の塗布をうけていたが, 真性包茎があり治療の障害となったため包茎手術, 加療を目的に1991年1月28日当科入院となった。

現症: 亀頭先端部に乳頭状腫瘍が認められた (図 1a)。

入院時検査所見: 血液検査では SCC 抗原を含め特に異常は認められなかった。尿検査では細胞診 class II であった。1991年1月31日背面切開術および生検を施行した。亀頭と包皮は癒着し剥離は困難であり, 亀頭部は乳頭状腫瘍で覆われていた。

病理組織所見: 弱拡大では角化を伴う重層扁平上皮

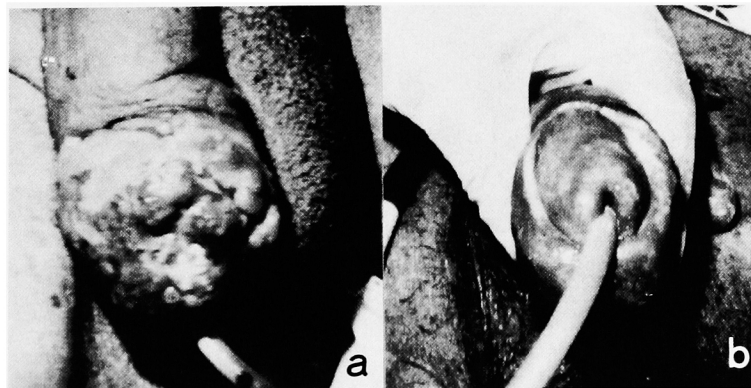

Fig. 1a. Macroscopic appearance of case 1. Fig. 1b. Macroscopic appearance of case 1 after the treatment with fluorouracil ointment.

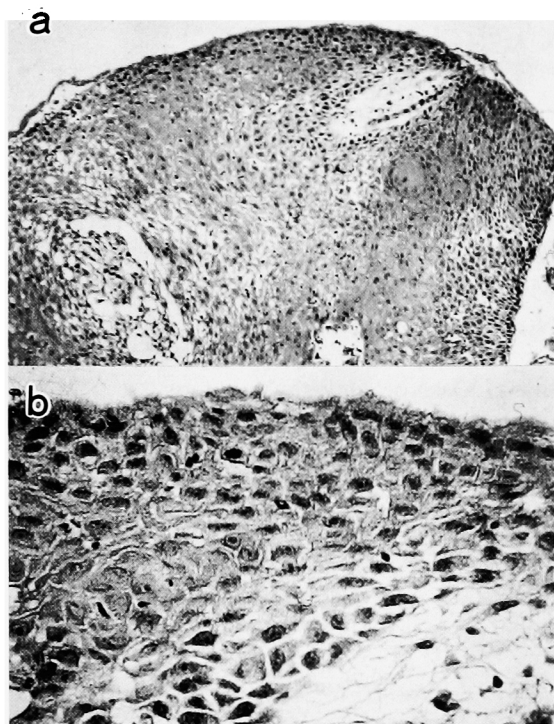


Fig. 2. Microscopic finding of case 1 ((a) H & E ×100, (b) H & E ×400).

の乳頭状増殖が認められた(図 2a)。強拡大では、皮膚科にてフルオロウラシル軟膏の塗布をうけていたため細胞の変性がみられた。大部分核の型は均等で NC 比も小さく異型性に乏しかったが、一部 NC 比の増大した異型性の認められる部分もあった。また koilocytic change も認められた(図 2b)。以上より巨大尖圭コンジローマと診断した。Human papilloma-virus (以下 HPV) の検索は行わなかった。

増大傾向にある動脈瘤、高齢等の risk factors があったため腫瘍を切除せず術後 5 日目よりフルオロウラシル軟膏の塗布を開始した。軟膏の塗布開始後 20 日程で乳頭状腫瘍は消失し(図 1b)、以後、亀頭部の上

皮の再生を待って 4 月 9 日退院となった。退院後再発、消失を繰り返し、フルオロウラシル軟膏の塗布を続けていたが、1991 年 8 月 22 日胸部大動脈瘤破裂により死亡した。

症例 2

患者：45 歳、男性

主訴：陰茎腫張

家族歴・既往歴：特記事項なし

現病歴：1993 年 8 月、陰茎腫張を認めるも放置していたが、疼痛をとまなうようになり 1994 年 7 月 5 日某院受診した。真性包茎であったため環状切開術施行されて生検にて verrucous carcinoma の診断をうけた。加療目的に同年 8 月 6 日当科入院となった。

現症：一部亀頭に癒着した可動性のある乳頭状腫瘍が認められた(図 3a)。鼠径リンパ節は触知されなかった。

入院時検査所見：血液検査では肝機能異常を認める以外 SCC 抗原を含め異常所見は認められなかった。

陰茎部分切除を患者に勧めるも拒否したため 8 月 22 日よりフルオロウラシル軟膏の塗布、9 月 7 日より塩酸ブレオマイシン軟膏の塗布を開始したが、腫瘍の背高は低くなったものの、サイズには著変は認められず、9 月 29 日腫瘍切除術を施行した。陰茎側の腫瘍辺縁より約 1 cm 外側でメスにて皮膚切開を加え、皮下を鋭的、鈍的に剝離をすすめた。ついで、亀頭の腫瘍辺縁より約 0.5 cm 外側で YAG レーザーにて切開を加え腫瘍を摘出した。亀頭の一部は欠損したが、皮弁にて形成術を行った。肉眼的に陰茎海綿体白膜に腫瘍の浸潤は認められなかった。

病理組織所見：弱拡大では角化を伴う重層扁平上皮の乳頭状増殖が認められた。また基底部の間質への浸潤も認められた(図 4a)。強拡大所見では大部分の腫瘍細胞は NC 比も小さく異型性に乏しかった。また

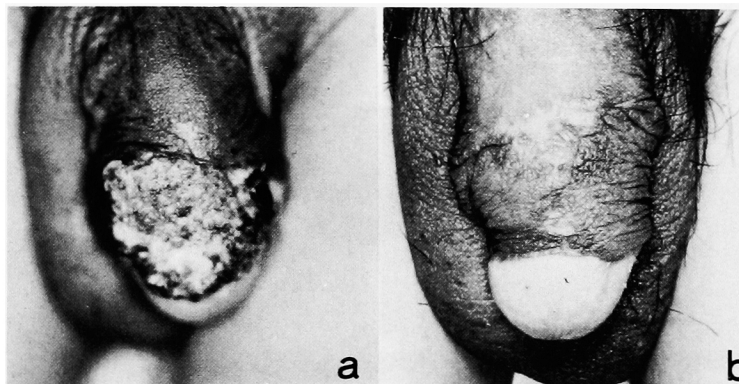


Fig. 3a. Macroscopic appearance of case 2.

3b. Macroscopic appearance of case 2 after the treatment with fluorouracil or bleomycin hydrochloride ointment, followed by surgical tumor resection.

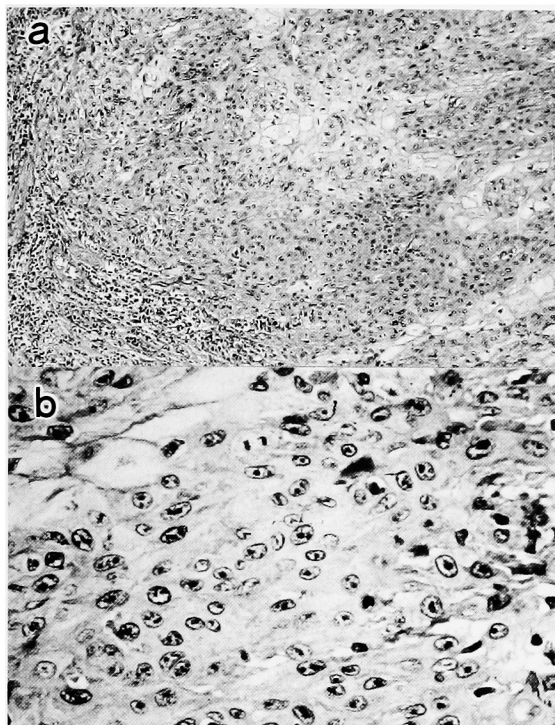


Fig. 4. Microscopic findings of case 2 ((a) H & E $\times 100$, (b) H & E $\times 400$).

koilocytic change も認められた (図 4b). なお, HPV の検出は HPV DNA を増幅するプライマーを用いて polymerase chain reaction (PCR) 法にて行ったが, 腫瘍切除部から HPV 6, 11, 16, 18 は検出されなかった. 術後経過は順調で10月18日退院となった. フルオロウラシル軟膏の塗布を行わず外来にて経過観察しているが, 現在肉眼的に再発は認められていない (図 4b).

考 察

陰茎に発症した巨大コンジローマは Buschke および Loewenstein により浸潤性発育を示すコンジローマとして通常の尖圭コンジローマと区別し最初に報告された¹⁾ 現在では巨大尖圭コンジローマは, 組織破壊の認められる Buschke-Loewenstein 型, 深部浸潤の認められる Delbanco 型, 悪性化することがある Israel 型の3型に分類されている. 一方陰茎癌では, 乳頭状増殖, 潰瘍形成を特徴とする. 巨大尖圭コンジローマと陰茎癌との組織学的鑑別点は巨大尖圭コンジローマは細胞異型はほとんど認めないが, 陰茎癌では強い細胞異型, 深部, 脈管内への浸潤を認める点である²⁾ しかし, 一般には組織学的鑑別は困難であり, Davies らは陰茎癌と診断された100例を組織学的に詳細に再検討したところ, 24例は Buschke-Loewenstein 腫瘍であったと報告している³⁾ また現在では, 巨大尖圭コンジローマと verrucous carcinoma は組織学的に同一である^{4,5)} という報告がある一方, 同一

ではないとの報告もあり⁶⁾, 名称の統一化はなされていない.

治療法についてはいまだ確立されておらず, 古くは, ほとんどの症例で外科治療がなされてきたが, 最近では凍結療法, 放射線照射, フルオロウラシル軟膏の塗布, 塩酸プレオマイシン軟膏の塗布等さまざまな治療法が試みられている. 自験例をふくめて, われわれの集計しえた1982年から1994年までの28例 (自験例2例および雑誌掲載13例^{2,7-17)}, 抄録13例) を検討したところ, 初回治療に手術 (腫瘍切除術を含む) を施行されたのが11症例 (39.6%), 初回に陰茎保存的治療を施行したものの最終的に手術を施行されたのが10症例 (35.7%), 陰茎保存的治療で治癒したものが5症例 (17.9%), 詳細不明2例 (7.1%) であった. 陰茎保存的治療で治癒した症例の内訳は, フルオロウラシル軟膏の塗布1例, 塩酸プレオマイシン軟膏の塗布+凍結療法1例, 硫酸ペプロマイシン全身投与+放射線照射1例, 塩酸プレオマイシン軟膏の塗布1例, 芳香族レチノイド内服1例であった.

また, 尖圭コンジローマの場合には, ほぼ90%近くの割合で HPV6/11 が検出されており¹⁸⁾, 尖圭コンジローマのなかでも強い細胞異型をとるもの¹⁹⁾ や, 陰茎癌では HPV16/18 の検出率が高いことが報告されている²⁰⁾ 現在, 巨大尖圭コンジローマと陰茎癌の発生に明確な関連は証明されていないが, 巨大尖圭コンジローマでも HPV6/11 が検出されていないもの, あるいは HPV16/18 が検出されているものは, 将来陰茎癌の危険性のある群として慎重に経過観察していく必要があると考えられる. 今後は治療前より HPV の局在の証明, さらにはその genotype の同定を行い, 外科的あるいは保存的治療法を選択する必要があると思われる.

結 語

われわれは保存的治療を施した巨大尖圭コンジローマの2例を経験した. 1例目は保存的治療にて腫瘍の消失に到ったが, 2例目は腫瘍の消失に到らず, 腫瘍切除術を施行した. 2例目の腫瘍部分から HPV は検出されなかった.

謝 辞

稿を終えるにあたり, HPV DNA の検出に御協力頂いた愛知県がんセンターウイルス部, 石橋正英先生, 安立あゆみ先生に深謝いたします

文 献

- 1) Buschke A and Loewenstein L: Uber carcinomahnliche condyloma acuminata des penis. *Klin Wochenschr* 4: 1726, 1925

- 2) 望月 篤, 田代一也, 小寺重行, ほか: 悪性化を認める巨大尖圭コンジロームについて. 臨泌 **40** (2) : 153-156, 1986
- 3) Davies SW: Giant condyloma acuminata, incidence among cases diagnosed as carcinoma of the penis. *J Clin Pathol* **18**: 142-144, 1965
- 4) Schellhammer PF, Jordan GH and Schlosberg SM: Tumor of the penis. In: *Campbell's Urology*. Edited by Walsh PC, Retik AB, Stamey TA, et al. 6th ed., pp.1268-1269, W.B. Saunders Company, Philadelphia, 1992
- 5) Kats RS: Tumor of the Penis. In: *Uro-pathology*. Edited by Hill GS. pp.1349-1352, Churchill Livingstone, New York, 1989
- 6) Masih AS, Stoler MH, Farrow GM, et al.: Penile verrucous carcinoma. *Mod Pathol* **5**: 48-55, 1992
- 7) 尾崎祐吉, 浅川正純, 和田誠次, ほか: Buschke-Loewenstein 腫瘍の1例. 泌尿紀要 **29**: 1669-1672, 1983
- 8) 工藤 治, 藤井 浩, 近藤猪一郎, ほか: Buschke-Loewenstein 腫瘍の2例. 泌尿紀要 **30**: 217-222, 1984
- 9) Hori M, Hirose R, Fujita K, et al.: Intranuclear tonofilaments in case of giant condyloma acuminata (Buschke and Loewenstein). *J Dermatol* **11**: 167-171, 1984
- 10) 金藤博行, 石井延久, 藤岡智昭, ほか: 悪性像を示した giant condyloma の2例. 泌尿紀要 **30**: 49-54, 1984
- 11) 関口直男, 松岡公代, 萩原正通, ほか: Buschke-Loewenstein 腫瘍の1例. 診療手帖 **92**: 37-39, 1986
- 12) 北川正昭, 鈴木和雄, 田島 諄, ほか: 巨大尖圭コンジロームの1例. 泌尿器外科 **3**: 1205-1208, 1990
- 13) 島野敏司, 福島道夫, 山川 康, ほか: Buschke-Loewenstein 腫瘍 (Giant Condyloma) の1例. 臨病理 **39**: 97-101, 1991
- 14) 安永 豊, 高寺博史, 黒田秀也, ほか: 陰茎 Verrucous Carcinoma の1例. 泌尿紀要 **39**: 769-772, 1993
- 15) Kato N, Ueno H, Tanaka H, et al.: Human Papilloma virus Type 6 associated Buschke Loewenstein tumor (giant condyloma acuminatum). *J Dermatol* **20**: 773-778, 1993
- 16) Fukuyama M, Yokoi K, Miyazawa Y, et al.: Penile verrucous carcinoma with anaplastic transformation following radiotherapy. *Am J Surg Pathol* **18**: 501-505, 1994
- 17) Iwasawa A, Kumamoto Y and Fujinaga K: Detection of human papilloma virus deoxyribonucleic acid in penil carcinoma by polymerase chain reaction and in situ hybridization. *J Urol* **149**: 59-63, 1993
- 18) Vousden KH: Human papillomaviruses and cervical carcinoma. *Cancer Cells* **1**: 43-50, 1989
- 19) Wells M, Griffiths S, Lewis FA, et al.: Demonstration of human papilloma virus types in paraffin processed tissue from heman anogenital lesions by in site DNA hybridization. *J Pathol* **152**: 77-82, 1987
- 20) Gissman L, De Villiers EM and zur Hausen H: Analysis of human genital warts (condyloma acuminata) and other genital tumor for human papilloma virus type 6 DNA. *Int J Cancer* **29**: 143-146, 1982

(Received on February 19, 1996)
(Accepted on May 2, 1996)