馬蹄鉄腎を合併した後腹膜発生 Mucinous cystadenocarcinoma の1例

大阪府立病院泌尿器科（部長：佐川史郎）
高山　仁志，伊藤喜一郎，東田　　章，小林　義幸
中森　　繁，藤本　宜正，佐川　史郎

RETROPERITONEAL MUCINOUS CYSTADENOCARCINOMA ASSOCIATED WITH HORSESHOE KIDNEY: A CASE REPORT

Hitoshi TAKAYAMA, Kiichiroh ITOH, Akira TOHDA, Yoshiyuki KOBAYASHI
Shigeru NAKAMORI, Nobumasa FUJIMOTO and Shiroh SAGAWA
From the Department of Urology, Osaka Prefectural General Hospital

We report a case of retroperitoneal mucinous cystadenocarcinoma in a patient with a horseshoe kidney. A 61-year-old woman was admitted to our hospital for examination and therapy of an abdominal mass. Various examinations revealed, a retroperitoneal tumor and a horseshoe kidney. Open surgery was performed. Pathological findings revealed mucinous cystadenocarcinoma. We review and discuss 17 cases of retroperitoneal mucinous cystadenocarcinoma, which have been reported in Japan.

(Acta Urol. Jpn. **42**: 573–576, 1996)

Key words: Retroperitoneum, Mucinous cystadenocarcinoma, Horseshoe kidney

緒　　言

後腹膜悪性腫瘍は比較的稀な疾患である．そのほとんどが非上皮性腫瘍であり，上皮性腫瘍は6％と稀なものである[1]．その中でも mucinous cystadenocarcinoma は後腹膜へ陥入した中皮（体腔上皮）が化生性変化した上皮であるとする説[2]と後腹膜の異所性卵巣に由来するという考え方[3]があり，非常に興味深い．

今回われわれは馬蹄鉄腎を合併した後腹膜発生 mucinous cystadenocarcinoma の1例を経験したので文献的考察を加えて報告する．

症　　例

患者：61歳，女性

主訴：腹部腫瘤の精査

家族歴　既往歴：特記すべきことなし

現病歴：1994年1月頃より腹部腫瘤に気づくも放置，同年5月末より腹部膨満感が強くなり近医受診．注腸検査では腸管に異常はなく，IVP，CT にて馬蹄鉄腎および後腹膜腫瘍を指摘され，6月21日当科へ紹介された．

現症：体温 36.2°C．血圧 120/70 mmHg．下腹部正中に可動性に乏しい直径約 10 cm 大の腫瘤を触知した．

入院時検査成績：末梢血：異常なし．血液生化学：腎肝機能正常，電解質正常．CEA 36.9 ng/ml，CA19-9 320 IU/ml と高値を呈していた．尿所見：pH 6.5，糖（−），潜血（−），蛋白（−），沈渣は異常所見認めず．

X線学的検査：注腸検査；腸管に異常はなく横行結腸が外下方へ圧排されていた．IVP；馬蹄鉄腎を呈しており，左は水腎症を認めた．腫瘍により右腎盂・上部尿管は側方へ圧排されて軽度の水腎症を認めた（Fig. 1）．腹部 CT；右腹部に 8×8 cm の腫瘍を認

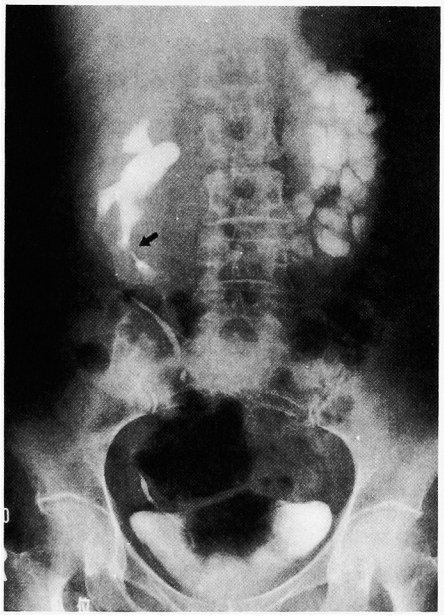

Fig. 1. IVP revealed horseshoe kidney, lateral displacement of the right renal pelvis and upper ureter.

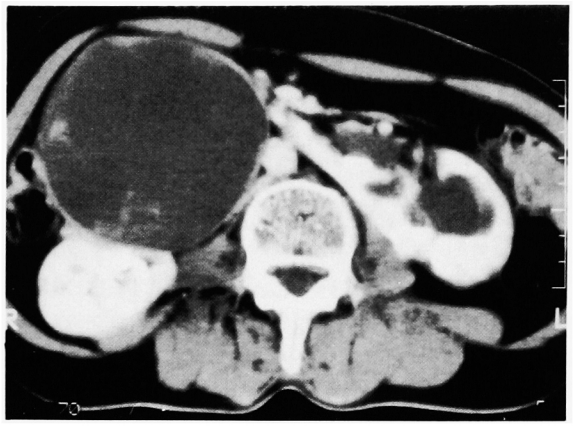

Fig. 2. Enhanced CT scan revealed a giant low density mass.

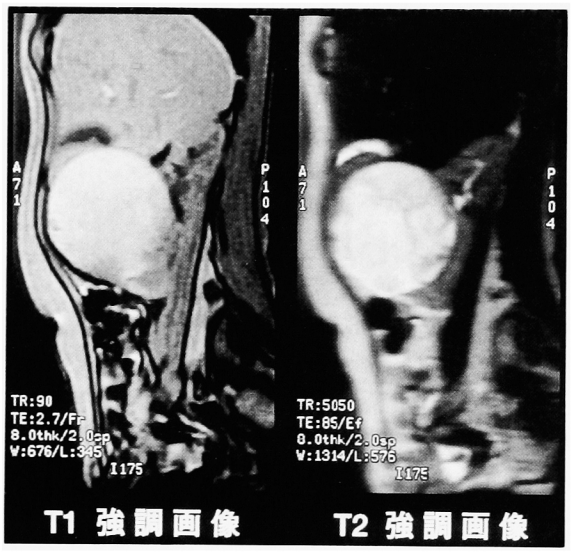

Fig. 3. MRI revealed a giant cystic tumor, displacement of the kidney.

め，境界は明瞭であった．

enhance CT では腫瘍内部は low density を呈し，壁は high density であった．また，右腎は背部へ，上行結腸は側方へ腫瘍により圧排されていた (Fig. 2)．Angiography；腫瘍本体は avascular であったが，腫瘍壁に沿って血管像がみられた．MRI；腫瘍は T1 強調画像で low intensity，T2 強調画像で high intensity を呈し，嚢胞状の腫瘍と考えられ腎を著明に背部へ圧排していた (Fig. 3)．

以上より馬蹄鉄腎を合併した後腹膜腫瘍と診断し1994年7月5日後腹膜腫瘍摘出術を施行した．

手術所見：手術は腹部正中切開によるアプローチで施行した．腹腔内を観察すると腸管および卵巣に異常はなく，腫瘍は馬蹄鉄腎峡部に存在し，腫瘍壁に沿って血管が多数みられ，これを結紮処理した．続いて腫瘍が馬蹄鉄腎峡部に癒着していたので峡部とともに腫瘍を摘出した．

摘除標本：腫瘍は直径 8×8 cm で，内部に乳頭状に突出する病変を認め，内部は粘液でみたされている．また，腫瘍壁に沿って多数の血管が認められる (Fig. 4)．

Fig. 4. Macroscopic appearance of cut surface of the tumor.

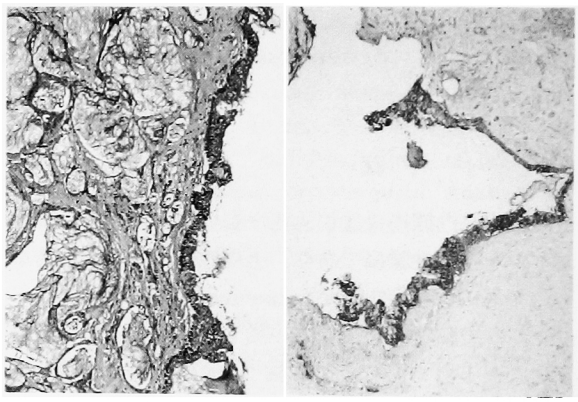

A B

Fig. 5. A; Microscopic appearance of the tumor. (×60, H.E. stain)
B; Demonstration of CEA in tumor cells. Tumor cells are found positive for CEA.

病理組織所見：HE 染色；嚢胞壁から内腔へ向かう上皮の乳頭状発育がみられ，その上皮は粘液産生に富み，異型が認められた．また，上皮の嚢胞壁への間質浸潤もみられたが，嚢胞外へはおよんでいなかった (Fig. 5A)．CEA 染色；上皮は CEA 陽性であった (Fig. 5B)．

以上より mucinous cystadenocarcinoma と診断した．

術後経過：術後直ちに CEA および CA19-9 は正常化し，術後5カ月現在，再発の徴候は認められていない．

Table 1. Retroperitoneal mucinous cystadenocarcinoma reported in Japan

症例	報告	年齢	性	主訴	手術術式	大きさ	化学療法	腫瘍マーカー	文献
1	田村	51	女	腹部腫瘤（検診）	全摘出術	小児頭大	不明	正常	日産婦東京会誌 **3**：269-272, 1984
2	渡辺	55	女	便秘	全摘出術	小児頭大	施行せず	不明	日消病会誌 **81**：194, 1984
3	杉田	52	女	左側腹部痛	全摘出術	7×5 cm	不明	不明	日臨外医会誌 **46**：176, 1985
4	松下	53	男	不明	非完全摘出	不明	施行せず	不明	日臨外医会誌 **47**：1081-1038, 1986
5	藤井	69	女	腹部膨満感	全摘出術	10×15×23 cm	不明	不明	Gynecol Oncol **24**：103-112, 1986
6	永田	41	女	左下腹部腫瘤	全摘出術	12×10×9 cm 390 g	施行せず	正常	日外会誌 **88**：489-493, 1987
7	宮城	52	女	右上腹部痛	全摘出術	13×10×8 cm	不明	正常	臨外 **42**：1987-1991, 1987
8	大村	25	女	心窩部痛	全摘出術	10×10×6 cm	施行せず	正常	消外 **12**：1369-1373, 1989
9	高橋	50	女	腹部腫瘤	全摘出術	9×8×6.5 cm	不明	CA19-9 高値	日消病会誌 **86**：1562, 1989
10	四宮	37	女	なし（検診）	全摘出術	6.5×4.5×3.8 cm	不明	CEA 高値	日臨外医会誌 **51**：1832-1835, 1989
11	千田	42	女	右上腹部腫瘤	全摘出術	11×8×5 cm	不明	CEA 高値	癌の臨 **36**：205-210, 1990
12	田村	51	女	右上腹部腫瘤	全摘出術	20.5×10×17 cm	施行せず	正常	松仁会医誌 **29**：79-85, 1990
13	堀内	55	女	左下腹部腫瘤	全摘出術	18.5×12×10.3 cm 1480 g	施行	不明	癌の臨 **37**：883-888, 1991
14	中	62	女	右側腹部痛	全摘出術	不明	不明	CEA 高値	臨泌 **45**：1054-1056, 1991
15	足立	45	女	左下腹部痛	全摘出術	10×7×8 cm	施行	正常	大阪病医誌 **14**：92-95, 1991
16	才川	50	女	右下腹部腫瘤	全摘出術	0.5×17.5×16.5 cm	不明	CA125 高値	日消外会誌 **25**：916-920, 1992
17	有田	61	女	右下腹部腫瘤	全摘出術	14×11×10 cm	施行	不明	日臨外医会誌 **54**：1930, 1993
18	自験	61	女	右下腹部腫瘤	全摘出術	8×8×10 cm	施行せず	CEA 高値 CA19-9 高値	

考　　察

一般に mucinous tumor の発生母地としては卵巣が最多で，ついで膵，虫垂の順となっている．後腹膜腔での発生は稀であり，宮城ら[4]は268例の検討で1.8%と報告している．今回われわれは mucinous cystadenocarcinoma 本邦報告18例を Table 1 に提示し検討を加えた．年齢は35歳から62歳で，平均50.6歳であった．

性別は男性1例，女性17例であり圧倒的に女性に多く発症している．このことを，後腹膜腔原発の嚢胞腺腫は遺残した女性内性器の原器より発生するという説[5]と考えると興味深い．発生部位は肝背面から腸骨窩とさまざまで，右後腹膜腔に8例と多く発生している．

画像診断としては CT や超音波検査により後腹膜嚢腫の診断は容易であるが，良悪性の鑑別は困難で集計例でも悪性の術前診断はえられていない．一般に悪性を疑う所見としては嚢胞壁の不整，周囲臓器への浸潤，リンパ節腫大などがあげられるが，田村ら[6]は CT や超音波検査所見にて嚢胞の石灰化の認められる部分に，病理学的に悪性が認められたとしている．自験例では認められなかったものの CT や超音波検査，単純 X-P にて石灰化を認めた症例は7例みられ，後腹膜嚢腫で石灰化を認めた症例では悪性を念頭においた対応が必要である．次に腫瘍マーカーについては，CEA 高値を認めたものが4例，CA19-9 高値が1例，CA125 高値が1例みられ本疾患の助けになるものと思われる．また，嚢胞内容液の CEA を測定してきわめて高値を呈した症例[7]もみられた．

後腹膜腔は転移性腫瘍の発生部位として重要であり，本疾患でも他臓器よりの転移を否定することが必要である．自験例では注腸検査および手術時所見より虫垂を含めた腸管ならびに卵巣に異常はなく後腹膜腔原発と判断した．

一般に後腹膜腫瘍の症状は，後腹膜腔という silent space よりの発生のため腫瘍自身によるものはなく，腫瘍増大に伴う他臓器への圧迫症状が主体であり，発見された時には巨大になっていることが多い．本疾患でも腹部腫瘤を主訴に発見されたものがほとんどであり，腫瘍の直径も 6～20 cm にまで至っている．

治療は全例に手術が施行されており，そのうち1例にのみ非完全摘出術が施行されている．しかし，海外では術中に被膜の損傷をきたしたもので，6カ月後に

肺，骨，腹腔内，胸腔内への広範囲転移により死亡している症例[8]もみられた．また，本疾患は嚢胞内面を覆う上皮の一部に悪性細胞が存在するものが大半であり，術前に良悪性の鑑別が非常に困難であっても，被膜を含め腫瘍すべてを摘出することが重要だと思われる．術後の追加治療は，3例に化学療法が施行されており，そのうち2例はシスプラチン．アドリアマイシン．サイクロホスファマイドによるCAP療法が施行されている，自験例では，術後ただちに腫瘍マーカーも正常化しており完全に腫瘍を摘除できたと考え化学療法を施行しなかった．

本疾患の予後は比較的良好で，本邦報告例のうち再発徴候のみられた報告例はない．しかし，卵巣癌の粘液性嚢胞腺癌は予後不良な組織型といわれ，本疾患も今後厳重な経過観察が必要と思われる．

結　　語

馬蹄鉄腎を合併した後腹膜発生 mucinous cystadenocarcinoma の1例を報告し，若干の文献的考察を加えた．

本論文の要旨は第149回日本泌尿器科学会関西地方会において発表した．

文　　献

1) Melicow MM: Primary tumors of the retroperitoneum. J Intern Coll Surg. **19**: 401-449, 1953
2) Rosai J: Peritoneum, omentum, mesentery and retroperitoneum. Ackerman's Surgical Pathology. **6**: 1480-1504, 1981
3) Burnett JE Jr: Supernumerary ovary. A case report. Am J Obstet Gynecol **82**: 929-930, 1961
4) 宮城道雄，武藤善弘，篠崎卓雄，ほか：卵巣の漿液性嚢胞腺腫に類似した後腹膜嚢胞腺腫の1例．臨外 **42**：1987-1991，1987
5) Fearn d'A: Retroperitoneal pseudomucinous cystadenocarcinoma of ovary. Br J Surg **56**: 153-155, 1969
6) 田村祐樹，安川林良，河田　昌，ほか：後腹膜に発生した粘液嚢胞腺腫—borderline malignancy の1症例—．松仁会医誌 **29**：79-85，1990
7) 千田　匡，渡辺英明，山本悌一，ほか：後腹膜原発粘液嚢胞腺癌の1例．癌の臨 **36**：205-210，1990
8) Roth LM and Ehrlich CE: Mucinous cystadenocarcinoma of the retroperitoneum. Obstet Gynecol **49**: 486-488, 1977

(Received on December 11, 1995
Accepted on April 20, 1996)