

## アルガトロバン製剤によって治癒が促進したと 考えられた Fournier's gangrene の 1 例

洛和会音羽病院泌尿器科 (部長 : 小倉啓司)

宗田 武\*, 小倉 啓司

### A CASE OF FOURNIER'S GANGRENE WITH HEALING ACCELERATED BY ARGATROBAN

Takeshi SODA and Keiji OGURA

From the Department of Urology, Rakuwakai Otowa Hospital

A 58-year-old man was admitted to our hospital complaining of pain and marked swelling of scrotum and perineum. Physical and radiological examinations revealed gas-producing gangrenous changes involving the scrotum. Debridement was urgently carried out. Following the debridement under control of diabetes mellitus, antimicrobial agents and argatroban, a newly synthesized antithrombin medicine, were administered. Argatroban was used for the purpose of improving vascular insufficiency. Healthy granulation tissue was present five weeks later. Then surgical closure was carried out. Computed tomography was useful to make early diagnosis, and argatroban was thought to accelerate healing of the gangrene.

(Acta Urol. Jpn. 42 : 981-982, 1996)

**Key words:** Fournier's gangrene, Diabetes mellitus, Argatroban

#### 緒 言

Fournier's gangrene は主として成年男子の陰囊から会陰部にかけて発症する皮下組織の細菌性壊死性感染症であり、一般に重篤で急速に進行するといわれている。今回、早期に診断、治療を行うことができ、良好な経過をたどった症例を経験したので報告する。

#### 症 例

患者 : 58歳, 男性

主訴 : 陰囊 会陰部の腫脹, 疼痛

既往歴 : 数年前から糖尿病を指摘されるもインスリン治療を拒否し, 経口血糖降下剤のみ服用していた。

家族歴 : 特記すべきことなし

現病歴 : 1994年6月4日頃より陰囊, 会陰部の腫脹, 疼痛が出現し, 近医を受診した。精巣上体炎の診断にて抗菌剤を処方されたが改善がみられず, 疼痛により歩行が困難となってきたため, 6月10日, 当科を紹介され, 入院となった。

入院時現症 : 身長 183 cm, 体重 66 kg. 血圧 110/70 mmHg. 脈拍84/分, 整. 体温 36.8°C. 陰囊は発赤, 腫大し圧痛を伴い, 触診により皮下気腫の存在が疑われた。

入院時検査成績 : 血液一般では白血球数 19,700/

mm<sup>3</sup> と高値. CRP も 37.76 mg/dl と亢進していた。血液生化学は, 血糖値 481 mg/dl と HbA<sub>1c</sub> 値14.1% 以外は正常範囲内であった。尿所見では尿糖 (3+) 以外, 異常を認めず

入院後経過 : 切開を試みたところ排膿なく, 異臭を放つガスの噴出を認めたため, 病巣範囲を特定する目的で, 直ちに CT を撮影した。陰囊, 会陰部にガス像を伴う腫瘍を認めたが画像上周辺臓器への波及はないと診断された (Fig. 1)。嫌気性菌による重篤な感染症と判断し, 入院当日腰椎麻酔下に debridement を施行した。陰囊から会陰部にかけての皮膚切開を行うと広範な黒色の壊死組織および悪臭を放つガスの存在を認めた。精巣, 陰茎, 尿道, 直腸には感染は波及していなかった (Fig. 2)。壊死組織の完全な除去を行い, 開放創とした。起炎菌は嫌気性菌で, *peptostrepto-*

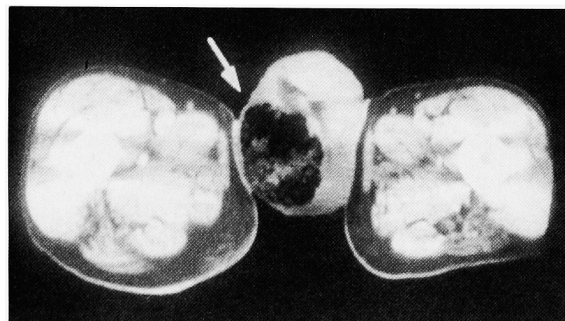


Fig. 1. Computed tomography revealed an air density mass in the scrotum.

\* 現 : 島田市民病院泌尿器科

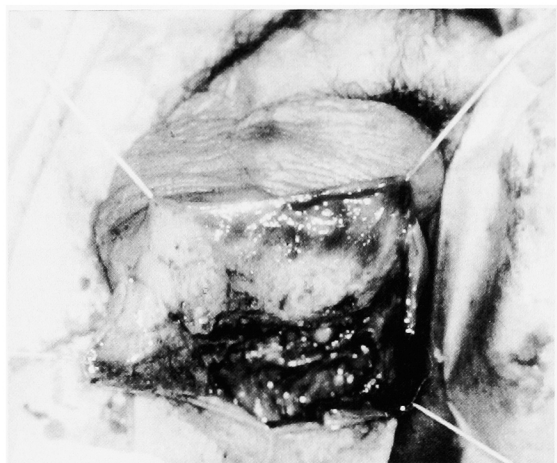

Fig. 2. Debridement

*coccus sp.* と同定された。術後は嚴重な血糖値管理のもと、抗菌剤の投与、およびポピドンヨードによる頻回の洗浄を行った。

Debridement と抗菌剤投与、および創部の消毒によって炎症は改善傾向を示したが、血流改善を目的として術後2週間目より抗トロンピン剤であるアルガトロバンを併用した。Debridement 後5週目には良好な肉芽組織の形成、および創部の縮小を認めたため、会陰形成を行った。初診時より7週目には完全に治癒し、退院となった。アルガトロバンによる出血傾向などの副作用は認められなかった。

### 考 察

1883年、フランスの性病学者 Fournier は激症型の外陰部壊疽を報告している<sup>1)</sup>。その特徴として、若い健康男性に急激に発症進行し、原因は不明であるとしている。しかし、近年では小児から高齢者に至る幅広い年齢層での報告がみられている。現在まで欧米では約400例、本邦で約50例の報告があり<sup>2)</sup>。報告によりばらつきがあるが、13~45%の死亡率が報告されている<sup>3,4)</sup>。発症部位は陰囊、陰茎、会陰部で、重症の際は筋膜に沿って腹壁や大腿部へ波及することもある。精巣は支配血管が違いため、侵されにくいとされており、本症例でも精巣の病変は認められなかった。誘因としては古くから糖尿病が有名である<sup>4)</sup>。

本疾患は死亡率が高いことから、早期からの外科的治療を含む確かな対処が必要とされている。また、基礎疾患に糖尿病が多く、微小血管の循環改善を目的として、プロスタグランジン E1 を用いた治療の報告

も見られる<sup>2)</sup>。最近、プロスタグランジン E1 が無効であった糖尿病性壊疽に対し、抗トロンピン剤であるアルガトロバンが有効であったとの報告がみられていることより<sup>5)</sup>、本症例に対してもその投与を試みた。アルガトロバンはトロンピンのみを特異的に阻害し、トロンピンによるフィブリン形成、血小板凝集を抑制する抗血栓剤である<sup>5)</sup>。本剤には微小循環改善作用が存在するとの報告<sup>6)</sup>もあり、糖尿病性壊疽のうち、血管障害性壊疽に有効と考えられている<sup>5)</sup>。本症例において、投与前後の微小循環改善を示唆する客観的な検査結果はえられていないが、短期間に非常に良好な経過をたどったことを考えると、投与は有効であったと考えられる。

### 結 語

58歳糖尿病男性に発症した Fournier's gangrene を経験した。早期診断に CT が有用であった。早期の外科的治療と抗菌剤の併用、ならびに血流改善を目的としたアルガトロバンの使用により、良好な経過をたどり、治癒した。

本論文の要旨は第148回日本泌尿器科学会関西地方会において発表した。

### 文 献

- 1) Fournier AJ: Gangrene foudroyante de la verge. *Semaine Med* **3**: 345-348, 1883
- 2) 堀田 裕, 岩澤晶彦, 横尾彰文, ほか: Fournier's gangrene の1例—Prostaglandin E1 により治癒が促進したと考えられた1例—. *泌尿器外科* **7**: 389-391, 1994
- 3) Spirnak JP, Resnick MI, Hampel N, et al.: Fournier's gangrene: report of 20 patients. *J Urol* **131**: 289-291, 1984
- 4) Jones RB, Hirschmann JV, Brown GS, et al.: Fournier's syndrome: necrotizing subcutaneous infection of the male genitalia. *J Urol* **122**: 279-282, 1979
- 5) 中村保子, 片貝重之, 大島喜八, ほか: アルガトロバン製剤により改善した糖尿病性壊疽の2例. *糖尿病* **36**: 139-145, 1993
- 6) 伊藤勝朗, 応儀成二, 田中孝一, ほか: 合成トロンピン剤 MD-805 の末梢循環改善作用. *外科診療* **29**: 122-126, 1987

(Received on June 10, 1996)  
(Accepted on August 6, 1996)