嚢胞状病変を伴った前立腺癌の1例

大阪府立成人病センター泌尿器科（部長：古武敏彦）
高山　仁志，新井　康之，目黒　則男
前田　　修，細本　　茂，木内　利明
黒田　昌男，宇佐美道之，古武　敏彦

PROSTATIC CANCER WITH CYSTIC FORMATION: A CASE REPORT

Hitoshi TAKAYAMA, Yasuyuki ARAI, Norio MEGURO,
Osamu MAEDA, Shigeru SAIKI, Toshiaki KINOUCHI,
Masao KURODA, Michiyuki USAMI and Toshihiko KOTAKE
From the Department of Urology, Osaka Medical Center for Cancer and Cardiovascular Diseases

A 60-year-old man was admitted to our hospital with the chief complaints of dysuria and sense of abdominal fullness. On digital rectal examination, an enlarged prostate with a smooth surface and elasticity was palpated. The concentration of prostate specific antigen (PSA) was elevated to 78 ng/ml. Pelvic computed tomographic (CT) scan and magnetic resonance imaging (MRI) revealed a large prostate, 8 cm in diameter, with a cystic mass, and extra-iliac lymph node swelling. On needle biopsy of the prostate and cyst, the histology was poorly differentiated adenocarcinoma, and the aspirate comprised bloody fluid with a negative test for cytology. He was diagnosed with prostatic cancer of T4N3M0. This is the 19th case of prostatic cancer with cystic formation reported in Japan.
(Acta Urol. Jpn. **42**: 977–980, 1996)

Key words: Prostatic cancer, Prostatic cyst

緒　　言

前立腺癌が中心性壊死を起こし，嚢胞形成をきたすことは稀である．今回，われわれは嚢胞状病変をともなった前立腺癌の1例を経験したので，若干の文献的考察を加えて報告する．

症　　例

患者：66歳，男性

主訴：排尿困難，腹部膨満

既往歴　家族歴：特記すべきことなし

現病歴：1992年3月初旬頃より便秘，排尿困難，腹部膨満が出現し，3月25日当科紹介受診．諸検査にて，骨盤内腫瘤と診断し4月10日精査加療目的にて当科入院となった．

入院時現症：下腹部に小児頭大の硬い腫瘤を触知し，右下肢に浮腫を認めた．直腸内指診では前立腺は鶏卵大で，弾性軟であった．

入院時検査成績：検血，血液生化学ともに正常．PSA は 78 ng/ml (Delfia assay) と高値をしめした．検尿所見；黄色透明，pH 6.0，潜血（±），糖（−），蛋白（−），沈渣；RBC 1～10/hpf，WBC 30～50/hpf．尿細菌培養；陰性．尿細胞診；陰性．

画像検査所見：IVP；上部尿路に異常はみられず，両側ともに尿管の流れはスムーズであった．UCG；膀胱内に陰影欠損を認め，前立腺部尿道は前方へ圧排されていた．腹部超音波；下腹部に直径約 10 cm 大の腫瘤を認め，腫瘤の境界は明瞭で内部は高エコー部と低エコー部にわかれており，膀胱はこの腫瘤によって，左前方へ圧排されていた（Fig. 1）．注腸造影；直腸およびS状結腸が腫瘤によって圧迫されていたが，粘膜には異常は認められなかった．CT；骨盤内に巨大な腫瘤がみられ，この腫瘤は頭側では嚢胞状の腫瘤になっていた．また，右の内腸骨リンパ節が腫脹していた（Fig. 2）．MRI；膀胱と直腸の間に直径約 10 cm 大の腫瘤を認めた．また，この腫瘤は膀胱を腹側へ，直腸を背側へ圧排しているが浸潤は明らかではなかった．一方，この腫瘤の頭側に直径約 9 cm 大の嚢胞状病変を認めた（Fig. 3）．

以上より，嚢胞状病変を伴った前立腺癌や血管肉腫，直腸癌などが考えられたが，PSA の高値を認めたため，経直腸的に前立腺針生検を施行した．また，同時に前立腺の頭側の嚢胞へ針を進め，嚢胞内容液を 5 ml 採取した．嚢胞内容液は血性で，細胞診は陰性であった．

病理組織像：充実性に増殖する異型細胞を認めた．また，腺管形成がみられ低分化型の前立腺癌と診断した（Fig. 4）．

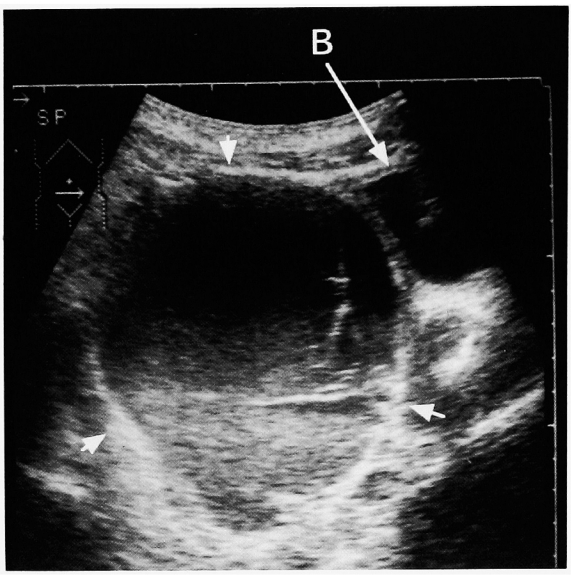

Fig. 1. Abdominal echo shows a giant cystic mass (arrow head). B; bladder

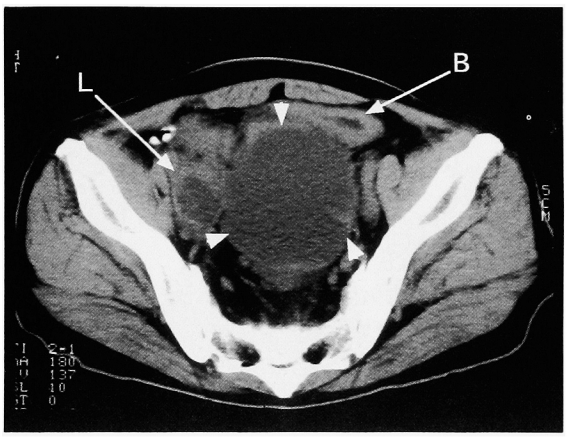

Fig. 2. CT scan shows a large tumor and in the pelvic cavity (arrow head). L; lymphnode mass, B; bladder

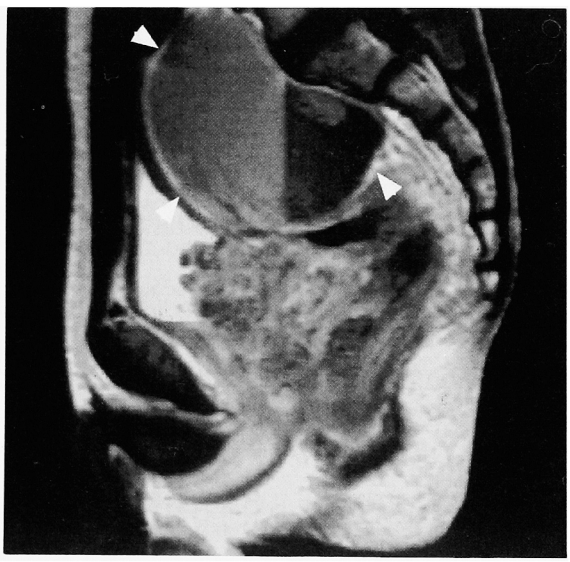

Fig. 3. MRI shows a giant cystic mass (arrow head).

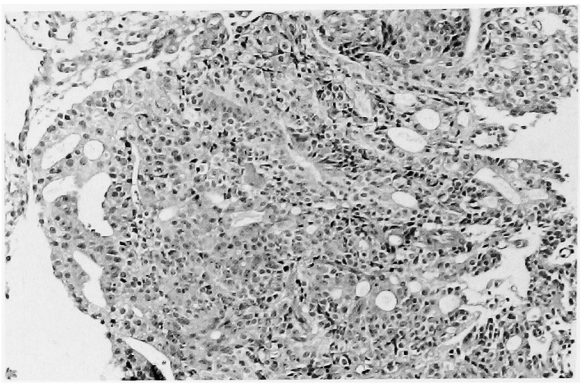

Fig. 4. Histopathological diagnosis is poorly differentiated adenocarcinoma.

骨シンチグラフィーでは異常集積像はなく，嚢胞状病変を伴った T4N3M0 の前立腺癌と診断し，リン酸ジエチルスチルベストロール（卵胞ホルモン製材）による内分泌療法を3カ月施行し，LH-RH agonist に変向した．内分泌療法施行後2カ月目には腫瘍マーカーは正常化した．

内分泌療法施行3年8カ月後の CT では，嚢胞は約5 cm に縮小し，明らかなリンパ節の腫脹はみられていない．初診後4年を経過した現在，外来にて LH-RH agonist を投与し，排尿障害なく経過良好である．

考　　察

前立腺の嚢胞性疾患は稀であり，大きく先天性前立腺嚢胞，後天性前立腺嚢胞に大別される．先天性はミュラー管の退縮過程で末梢部が嚢胞状に拡大したもので，前立腺底部上の正中線上に左右対称に位置し男子小子宮との交通が証明できることがある．また，時に泌尿生殖器の奇形を合併する．後天性では Emmett ら[1]により貯留性前立腺嚢胞，前立腺嚢胞腺腫，前立腺癌の嚢胞化，寄生虫による前立腺嚢胞の4型に分類されている．嚢胞形成を伴った前立腺癌の原因には，1）前立腺癌病巣の中心壊死や出血により二次的に仮性嚢胞を形成した場合，2）貯留性嚢胞の嚢胞上皮が悪性化した場合の2通りが考えられる[2]が，癌にともなった嚢胞は二次的にできた仮性嚢胞がほとんどで嚢胞内に癌が発生することは稀である．また，前者では嚢胞内容液は血液よりなり明らかな嚢胞上皮は認められず，後者では内容液は血清に近く，嚢胞上皮は認められないはずである．自験例では嚢胞内容液が血性であったこと，前立腺生検にて腺癌を認めたことより前者が考えられる．

嚢胞性病変を伴った前立腺癌は稀で，われわれが検索したかぎり本邦報告例は自験例を含め19例にすぎない（Table 1）．今回我々は本邦報告例19例を集計し検討を加えた．年齢は59歳～87歳で平均67.6歳であり，

Table 1. Prostatic cancer with cystic formation reported in Japan

症例	年度	報告者	年齢	主訴	大きさ (mm)	細胞診	PSA (ng/ml)	Stage	組織型	治療	文献
1	1972	猪狩ら	65	尿閉	48×56	—	—	—	低分化腺癌	恥骨後式前立腺摘除術	臨泌 26：1073-1076, 1972
2	1980	松野ら	72	排尿困難	超鶏卵大	—	—	—	腺癌	内分泌療法	日泌尿会誌 71：972-973, 1980
3	1983	神野ら	73	肉眼的血尿	リンゴ大	陰性	—	—	腺癌	前立腺嚢腫摘出術	日泌尿会誌 74：1268, 1983
4	1984	大西	75	排尿困難	鶏卵大	陰性	—	—	—	—	超音波医 11：59, 1984
5	1987	三輪ら	63	排尿困難	直径40	陽性	—	D_2	腺癌	内分泌療法	通信医 39：550-551, 1987
6	1987	高橋ら	77	排尿困難	82×86	陽性	—	C	乳頭状嚢胞腺癌	膀胱前立腺全摘除術	日泌尿会誌 78：2023-2027, 1987
7	1988	有馬ら	72	排尿困難	直径40	陰性	—	D_2	中分化腺癌	—	日泌尿会誌 80：1241, 1989
8	1990	中川ら	73	左前胸部痛	70×60	陰性	—	D_2	高分化腺癌	内分泌療法	日泌尿会誌 81：493, 1990
9	1990	入澤ら	73	排尿困難	80×100	陰性	—	D_2	乳頭状嚢胞腺癌	内分泌療法	泌尿紀要 37：919-922, 1991
10	1992	白川ら	70	尿閉	50×40	—	—	B	低分化腺癌	内分泌療法	臨泌 46：238-240, 1992
11	1992	竹中ら	59	肉眼的血尿	直径50	—	—	B	乳頭状嚢胞腺癌	前立腺全摘除術	西日泌尿 54：727, 1992
12	1992	富安ら	69	排尿困難	直径40	陰性	—	D_2	中分化腺癌	内分泌化学療法	西日泌尿 54：1225, 1992
13	1992	今川ら	81	排尿困難	65×57	—	70	—	乳頭状嚢胞腺癌	内分泌療法	西日泌尿 54：1790-1793, 1992
14	1992	竹内ら	66	肉眼的血尿	—	陽性	高値	B	乳頭状嚢胞腺癌	前立腺全摘除術	泌尿紀要 38：347-349, 1992
15	1993	清水ら	54	肉眼的血尿	直径40	陰性	5.4	C	中分化腺癌	前立腺全摘除術	臨泌 47：56-58, 1992
16	1993	増田ら	87	排尿困難	直径40	陽性	95	D_2	中分化腺癌	内分泌療法	泌尿器外科 6：235-237, 1993
17	1993	安達ら	83	排尿困難	21×16	—	55	D_2	低分化腺癌	内分泌療法	泌尿器外科 6：1009-1011, 1993
18	1993	橋本ら	80	尿閉	95×80	陰性	45.2	D_2	乳頭状嚢胞腺癌	内分泌療法	西日泌尿 56：1224-1228, 1994
19	1995	自験例	66	排尿困難	80×100	—	78	D_2	低分化腺癌	内分泌療法	

前立腺癌の好発年齢と相違はない．主訴についてみると，排尿困難が11例と多く，続いて肉眼的血尿が4例に認められた．嚢胞の大きさは 21 mm から 100 mm である．

嚢胞内溶液の細胞診は15例中4例のみが陽性であったが，嚢胞内溶液は2例を除くすべてが血性であり，内溶液が血性であることが悪性を示唆する所見であると思われた．また，嚢胞内溶液の PAP，PSA を測定し血清のそれに比し著明高値を呈している症例[3,4]も認めめられるが，前立腺貯留性嚢腫でも高値になると報告されており[5,6]，この値からは悪性，良性の鑑別は困難と思われた．病理組織像については記載不明の1例を除く19例すべてが腺癌であり，このうち6例に前立腺小室由来とされる乳頭状嚢胞腺癌[7]構造を伴っていた．病期では stage B が3例，Cが2例，D1 が1例，D2 が8例であり，進行したものが多くみられた．治療については，内分泌療法が11例，前立腺全摘除術が5例に施行されているが，stage D 症例では全例内分泌療法が施行されており，いわゆる前立腺癌と相違はなかった．また，内分泌療法後は嚢胞が縮小せず，内容液を吸引後，嚢胞内にミノサイクリンとカルボプラチンを注入し著明な嚢胞の縮小をみた症例[3]もみられ，内分泌療法にても嚢胞が縮小せず排尿困難などの症状が改善しない場合には有効な方法と思われた．予後では，自験例のような巨大なものでは不幸な転帰をとっている報告が多く，自験例においても十分な経過観察が必要であると思われる．

結　　語

嚢胞性病変を伴った前立腺癌の1例を若干の文献的考察を加えて報告した．

本稿の要旨は第153回日本泌尿器科学会関西地方会において発表した．

文　　献

1) Emmett JL and Braasch WF: Cyst of the prostate gland. J Urol **36**: 236-249, 1936
2) Henry B: Cancer de la prostate a forme seudokys

tique. J Urol Med **19**: 521-523, 1925
3) 橋本邦宏，田中 学，奥谷卓也，ほか：嚢胞形成をきたした前立腺癌の1例．西日泌尿 **56**：1224-1228，1994
4) 増田 均，山田拓己，長浜克志，ほか：嚢胞変性を呈した前立腺癌の1例．泌尿器外科 **6**：235-237，1993
5) 三枝道尚，岸 幹夫，公文裕巳，ほか：前立腺貯留性嚢胞の1例．泌尿器外科 **1**：989-993，1989
6) 川上 理，渡辺 徹，山田拓己，ほか：結節性過形成を示す前立腺組織が内腔に突出した前立腺貯留性嚢胞の1例 **37**：397-401，1989
7) 日本泌尿器科学会・日本病理学会編：前立腺癌取扱い規約．金原出版，東京，1985

(Received on May 31, 1996)
(Accepted on August 20, 1996)