

## 尿失禁を伴わない膈前庭部異所開口尿管の1例

大阪府立母子保健総合医療センター泌尿器科 (部長: 島田憲次)

松本 成史, 島田 憲次, 細川 尚三

松本 富美, 紺屋 英児

## ECTOPIC URETER OPENING IN THE VESTIBULUM WITHOUT URINARY INCONTINENCE: A CASE REPORT

Seiji MATSUMOTO, Kenji SHIMADA, Syouzou HOSOKAWA,  
Fumi MATSUMOTO and Eiji KONYA*From the Division of Urology, Osaka Medical Center and Research Institute  
for Maternal and Child Health*

A case of ectopic ureter without urinary incontinence despite its ureteral orifice in the vestibulum is reported. A 2-year-and-9-month-old female was referred to our hospital with the pain of external genitalia, pollakisuria and macroscopic hematuria. Examination revealed a complete double system of the left upper tract with vestibular opening from the upper moiety. She did not show any signs of ureteric incontinence after the establishment of voiding habits. Because radioisotope (RI) scintigram showed apparent uptake in the upper half of the left kidney we performed left ureterocystoneostomy with psoas hitch procedure. We postulate that the incontinence mechanism is maintained when the running course of the ectopic ureter is through some portion of the urethral sphincter musculature. This is the 10th case reported in Japan.

(Acta Urol. Jpn. 42 : 965-968, 1996)

**Key words:** Ectopic ureter, Urinary continence

## 緒 言

女兒の膀胱外開口尿管は、尿道や膈前庭部に開口する頻度が高いとされている<sup>5,7)</sup> おもな臨床症状としては、尿路感染症による発熱や膿尿のほかに、女兒に特有の症状として尿道括約筋より遠位に開口したり、性路に開口する場合には尿失禁が認められる。しかし、このように遠位尿道や性路に開口しながら尿失禁が認められない症例も稀ながら報告されており、その尿失禁が防止されている機序について興味を呼んでいる。今回2歳9カ月の女兒で尿失禁を伴わず、左完全重複尿管で左上腎尿管は膈前庭部に開口していた1例を経験したので報告し、若干の考察を加える。

## 症 例

患者: 2歳9カ月, 女兒

主訴: 外陰部痛, 頻尿, 肉眼的血尿。

家族歴: 特記すべきことなし

既往歴: 在胎32週頃に胎児水腎症を指摘されるが、放置していた。

現病歴: 1995年4月初旬(2歳8カ月時)頃から外陰部痛・頻尿 肉眼的血尿などの膀胱炎症状を認め、近医小児科を受診した。腹部超音波検査で左水腎症膀胱左背側に嚢胞様陰影を認めたため、同年5月1日

(2歳9カ月時) 当科に紹介された。

昼間の排尿コントロールは2歳を過ぎた頃に確立された。

入院時現症: 身長 88.9 cm, 体重 11.9 kg. 体格栄養ともに中等度. 体温 36.6°C, 胸腹部および外陰部に異常を認めず, 入院時は, 昼間の尿失禁は認めず, 夜間はおむつ使用であった。

入院時検査成績: 血液一般・血液生化学および検尿所見に異常を認めなかった。

静脈性腎盂造影 (IVP) (Fig. 1): 左腎 (下腎) は外側に圧排されていたが, その頭側には造影剤の描出は認めなかった。また, 右側の腎盂尿管には, 異常所見は認めなかった。膀胱の左半には淡い欠損像が見られた。

MRI (T1 強調像) (Fig. 2): 左上腎の腎盂腎杯の拡張は高度でそれに続く左尿管も拡張 蛇行を呈していた。左拡張尿管の下端部は膀胱壁を背側から腹側に押しつけるような走行を呈していた。

腎シンチグラム (Fig. 3): <sup>99m</sup>Tc-DMSA による腎シンチグラムでは, 問題の左上腎には極薄くではあるが確実に RI の集積が認められた。

これらより, 左上腎およびその由来尿管の拡張の原因を調べるため尿道膀胱鏡検査を施行した。

尿道膀胱鏡検査: 全身麻酔下にまずルーペを用いて

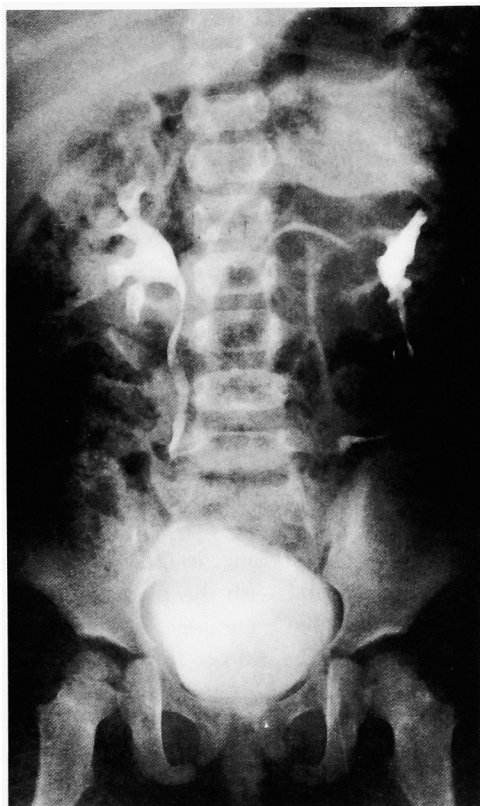


Fig. 1. Intravenous pyelogram demonstrated left complete duplex ectopic ureter and hydronephrosis of the upper half of the left kidney.

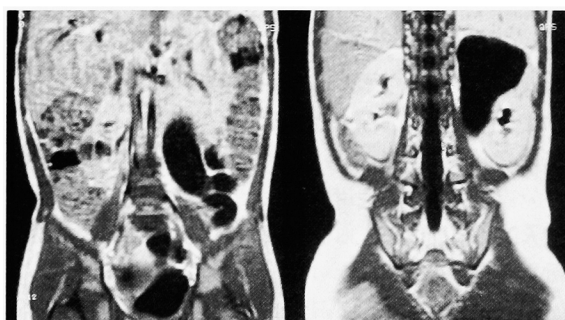

Fig. 2. MRI demonstrated hydroureteronephrosis of the upper half of the left kidney and ureter.

外陰部を注意深く観察すると、陰前庭部の外尿道口6時の位置に小さな開口部を見つけ、同部より3.5Fr. feeding tube を挿入したところ尿が採取された (Fig. 4)。尿電解質は、Na55, K18, Cl155 mEq/lであった。左膀胱三角部は全体に隆起していた。左尿管口は正常部位に1個認め、形状は stadium 型であり、右尿管口は正常であった。また尿道に異常は認めなかった。

以上より画像診断と内視鏡検査所見から左完全重複腎盂尿管、陰前庭部異所開口尿管と診断した。問題となる左上腎機能は、腎シンチグラムおよび尿管内の尿

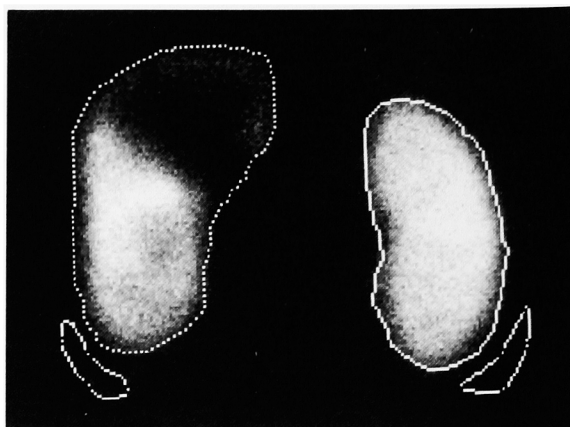

Fig. 3. Renal scintigram with  $^{99m}\text{Tc-DMSA}$  revealed decreased but slight uptake in the upper half of the left kidney.

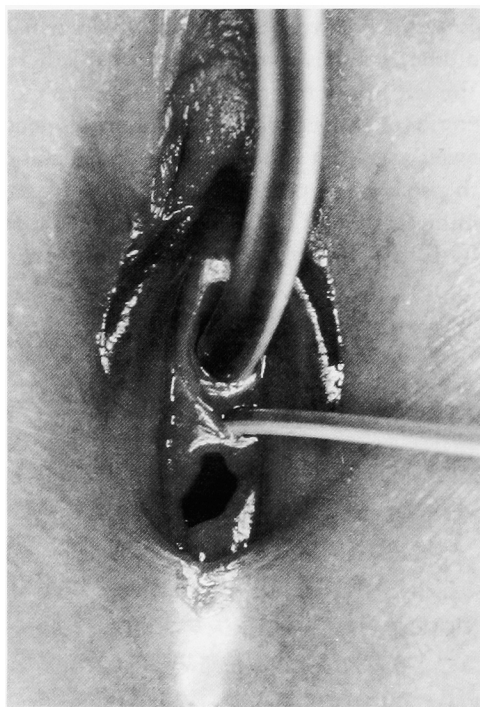

Fig. 4. Site of ectopic ureteral orifice in the vestibulum is indicated by ureteral catheter.

化学成績より腎保存は可能であると判断し、同一麻酔下で尿管膀胱新吻合術を施行することとした。

手術所見：下腹部横切開にて膀胱に達した。膀胱左側を剝離すると高度に拡張した左上腎尿管と正常の左下腎由来尿管が認められ、prevesical で common sheath に包まれていた。下腎尿管は尿管膀胱移行部直前にて切断し、膀胱側は結紮した。上腎尿管も同じ高さで切断し、遠位側は開放とした。拡張した近位側は屈曲・蛇行しており、遠位の約5cmを切除し、約2.5cmの尿管縫縮術 (ureteral folding) を加えた。この尿管および正常の太さの下腎尿管を2本とも psoas hitch 法にて、尿管膀胱新吻合術を施行した。

術後の経過は順調で, 上腎に入れたステントチューブからは 150~300 ml/日 (Ccr=3.60 ml/min/1.73 m<sup>2</sup>) の排尿が認められた. 術後 4 カ月経過した現在, 水腎水尿管も軽減し尿路感染の徴候も認めず経過観察中である.

## 考 察

尿管異所開口は, 比較的稀な疾患であるが, 小児の先天性腎尿路異常の鑑別疾患として常に考慮しなければならない. 女性の膀胱外開口尿管の開口部位としては, 膣が60.3%と最も多く, ついで膣前庭部が14.8%と報告されており<sup>6)</sup>, そのほとんどは尿失禁を伴っていた. われわれが調べたかぎりでは, 本邦における尿失禁を伴わない膣前庭部異所開口尿管は本症例を含めて10例目であり, その内訳を Table 1 に示す. 全例, 患側の完全重複尿管であり, 上腎尿管が膣前庭部に開口していた. 本症例も含めて主訴は, 尿路感染によるものが9例と大半を占めており, 患側に対する治療としては, 上腎およびその由来尿管摘除術が5例, 尿管膀胱新吻合術が5例に行われている.

本症例のように膣前庭部に尿管が開口しながら尿失禁を伴わなかった理由としては, 異所開口尿管 (上腎尿管) が下腎尿管とともにいったん膀胱壁内に入ったのち, 深三角部筋とその外側の利尿筋層の間を膀胱頸部まで進み, その後尿道とともに外尿道括約筋に囲まれ膣前庭部に開口するという特殊な走行によるものと考えられる<sup>8,9)</sup> (Fig. 5). このため通常では尿漏れがなく, 排尿時に外尿道括約筋が弛緩したときのみ尿が漏出すると考えられる. 尿管口が pin-hole 状になっていたり狭窄があることも影響している<sup>5)</sup>との報告もあり, 本症例の場合もその可能性がある. また, 所属腎機能が低下または無機能なことや, 拡張尿管が尿の貯留庫として働いていることなどが理由の1つ<sup>1)</sup>とも考えられている.

尿失禁を伴わない異所開口尿管の診断は困難で, 特に幼少時ではおむつ使用であり尿失禁の有無の確認に

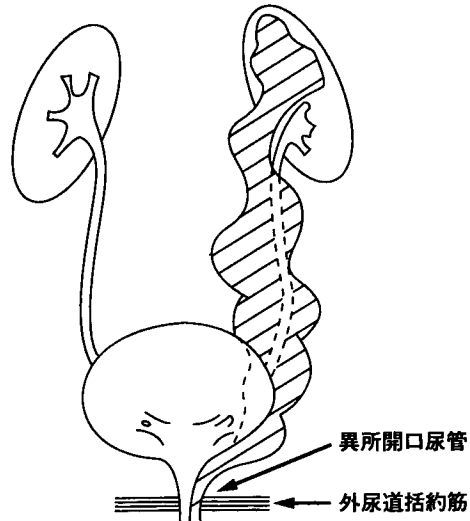


Fig. 5. Schema showing the ectopic ureter passing through the external urethral sphincter.

は苦慮する. このため, 成人になるまで発見されなかった報告例も散見されている<sup>1,5-8)</sup>

治療方法は本症例のように所属腎機能の保存が可能であると考えられる場合は, 尿管膀胱新吻合術が施行されている. このような症例の所属腎機能の評価方法としては, 一般的に腎シンチグラムが最も有効であるといわれており<sup>8)</sup>, 本症例では腎シンチグラムにて確実に集積が認められていた. また, 閉塞尿路から採取された尿の電解質分析も腎機能を予想するには有効であり, 主として胎児期を中心に検討されている<sup>10,11)</sup>. 本症例は年齢が2歳9カ月であり, この年齢での尿の電解質分析からみた腎機能の評価についてのデータは少ないが胎児期症例での尿 Na<100 mEq/l の基準から考えれば, 少なくとも患腎は異形成腎ではなく尿を分泌する機能が残されていると考えられた. 以上より, 腎保存は可能であると判断し尿管膀胱新吻合術を施行した.

Table 1. Cases of ectopic ureter without urinary incontinence despite its ureteral orifice in the vestibulum reported in Japan.

No.	報告者	年度	年齢	患側	主 訴	腎・尿管の所見	治 療
1	小川ら	1976	22	右	尿混濁	右完全重複尿管	右上腎尿管摘除術
2	小柳ら	1977	4	左	側腹部痛	左完全重複尿管	左上腎尿管摘除術
3	久島ら	1978	4	右	発熱	両側完全重複尿管	右尿管膀胱新吻合術
4	久島ら	1978	4	右	排尿痛	右完全重複尿管	右尿管膀胱新吻合術
5	岡田ら	1978	22	右	発熱	右完全重複尿管	右上腎尿管摘除術
6	内山ら	1884	37	左	発熱, 他	左完全重複尿管	左尿管膀胱新吻合術
7	川下ら	1985	34	左	発熱, 他	左完全重複尿管 右不完全	左上腎尿管摘除術
8	藤井ら	1985	20	左	排尿痛	左完全重複尿管	左上腎尿管摘除術
9	吉岡ら	1992	2	右	発熱, 他	両側完全重複尿管	右尿管膀胱新吻合術
10	本症例	1995	2	左	外陰部痛, 他	左完全重複尿管	左尿管膀胱新吻合術

## 結 語

2歳9カ月，女兒で尿失禁を伴わない左完全重複尿管，左上腎尿管の腔前庭部異所開口に対し，尿管膀胱新吻合術を施行した1例を報告し，尿禁制の機構および治療方法の選択について考察した。

本論文の要旨は，第152回日本泌尿器科学会関西地方会において発表した。

## 文 献

- 1) Ogawa A, Kakizawa Y and Akaza H: Ectopic ureter passing through the external urethral sphincter: report of a case. *J Urol* **116**: 109-110, 1976
- 2) 小柳知彦, 辻 一郎: 完全重複尿管に伴う腎尿路異常. *日泌尿会誌* **68**: 1218-1238, 1977
- 3) 久島貞一, 高松恒夫, 小柳知彦: 尿失禁を伴わない腔前庭部異所開口尿管の2例. *西日泌尿* **40**: 569-572, 1978
- 4) 岡田敬司, 村上泰秀, 青木清一, ほか: 尿管異所開口の3例. *泌尿紀要* **24**: 947-953, 1978
- 5) 内山武司, 千葉栄一: 尿失禁を伴わない腔前庭部尿管異常開口の1例. *臨泌* **38**: 251-254, 1984
- 6) 川下英三, 江原省治, 姫野安敏, ほか: 尿失禁を伴わない腔前庭部異所開口尿管の1例. *西日泌尿* **40**: 1485-1488, 1985
- 7) 藤井 明, 安野博彦, 荒川創一, ほか: 尿失禁をともなわない腔前庭部異所開口尿管の1例. *泌尿紀要* **31**: 665-669, 1985
- 8) 吉岡 優, 岡本英一, 野島道生, ほか: 尿失禁を伴わない腔前庭部異所開口尿管の1例. *泌尿紀要* **38**: 945-948, 1992
- 9) David MD: Urethral ectopic ureter in the female without incontinence. *J Urol* **23**: 463-476, 1930
- 10) Glick PL, Harrison MR, Golbus MS, et al.: Management of the fetus with congenital hydro-nephrosis: prognostic criteria and selection for treatment. *J Pediatr Surg* **20**: 376, 1985
- 11) Manning FA: Fetal surgery for obstructive uropathy: rational consideration. *Am J Kidney Dis* **10**: 259, 1987

(Received on January 12, 1996)

(Accepted on August 20, 1996)