

## 肺癌および膵癌を原発とする転移性陰茎腫瘍の2例

関西医科大学泌尿器科学教室 (主任: 松田公志教授)

檀野 祥三, 岡田 日佳, 三上 修  
川村 博, 大原 孝, 松田 公志METASTATIC TUMOR TO THE PENIS FROM LUNG AND PANCREAS CANCER :  
REPORT OF TWO CASESShozo Danno, Hiyoshi Okada, Osamu Mikami,  
Hirosi Kawamura, Takashi Ohara and Tadashi Matsuda

From the Department of Urology, Kansai Medical University

Neoplasms metastasizing to the penis are uncommon, and occur at the end stage of carcinoma. We describe two patients with a metastatic lesion to the penis from lung squamous cell carcinoma and pancreatic adenocarcinoma. We reviewed 101 cases with secondary penile tumor. The prognosis of secondary penile tumor is extremely poor.

(Acta Urol. Jpn. 43 : 61-63, 1997)

**Key words:** Metastatic penile cancer, Lung cancer, Pancreatic cancer

## 緒 言

転移性陰茎腫瘍は癌末期に出現し,すでに多臓器に転移を有している場合が多く予後不良である<sup>1)</sup>. 本邦においてわれわれの調べたかぎりでは101例の報告がある. 原発巣が骨盤内臓器である症例は71%でこれに比較し, 骨盤外臓器である症例は29%と少ない. われわれは, 肺癌, 膵癌を原発とする2例の転移性陰茎腫瘍を経験した. いずれも陰茎転移は癌多発転移の1病態として発症し予後不良であった.

## 症 例

## 症例 1

患者: 65歳, 男性

主訴: 陰茎背部の硬結

家族歴: 特記すべきことなし

既往歴: 糖尿病 (インスリン自己注射)

現病歴: 1991年12月肺扁平上皮癌 (T3N3M0, stage IIIb) にて化学療法, Co 照射が行われた. 1992年3月頃から陰茎背部に硬結を触知するようになりその後, 全周性に広がったため当科受診. 肺癌の陰茎転移を疑い精査目的で入院となった.

入院時検査成績: WBC 9,200/ $\mu$ l, RBC 378 $\times$ 10<sup>4</sup>/ $\mu$ l, Hb 10.4 g/dl, Ht 35.1%, Plt 29.6 $\times$ 10<sup>4</sup>/ $\mu$ l, GLU 393 mg/dl, HbA1c 11%.

X線検査所見: 胸部 CT では両肺野に多発する肺病変を認めた.

入院時, 陰茎背部に 2.5 $\times$ 3 cm の硬結を触知し, 左鎖骨上リンパ節にも無痛性の腫瘍を触知したため,

陰茎の硬結と合わせて生検を行った.

病理所見: 左鎖骨上リンパ節 (Fig. 1), 陰茎 (Fig. 2) ともに扁平上皮癌を認めた.

経過: 7月初旬から呼吸状態の急激な悪化を認め内科へ転科となった. 化学療法が行われたが, 脳, 舌, 左肩甲骨など多発性転移をきたし, 転移性陰茎腫瘍の診断から約3カ月後, 7月20日に死亡した.

## 症例 2

患者: 62歳, 男性

主訴: 陰茎背部の硬結

家族歴: 特記すべきことなし

既往歴: 49歳連合弁膜症にて弁置換術施行.

現病歴: 1989年3月, 黄疸を認め内科受診. 膵頭部癌による閉塞性黄疸と診断され, 5月23日膵頭十二指

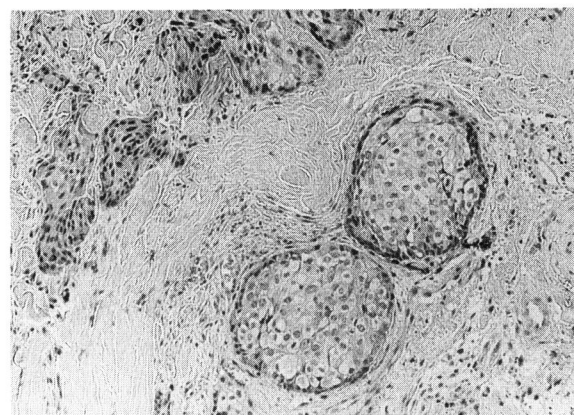


Fig. 1. Histology of the supraclavicular lymph node shows squamous cell carcinoma (case 1). H&E.

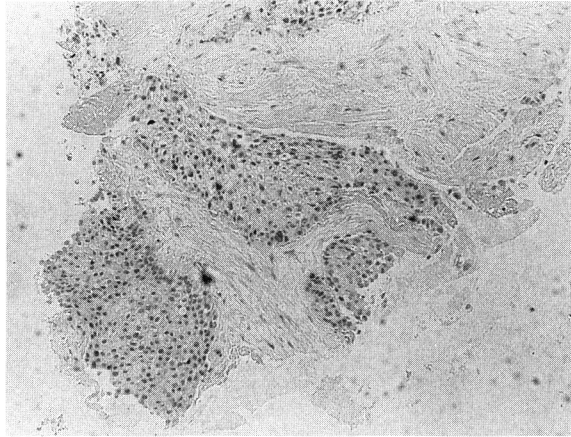


Fig. 2. Histology of the penile tumor (case 1).

腸切除術施行。(T4N2 (+) S3Rp2 stage IV) 術後、5-FU の経口投与が行われた。

1992年10月直腸指診にて前立腺部に腫瘤触知し当科受診。超音波検査にて膀胱直腸窩転移が認められた。また陰茎背部に硬結 (2.5 × 3 cm) を触知した。

検査成績：WBC 4,600/ $\mu$ l, RBC 317 × 10<sup>4</sup>/ $\mu$ l, Hb 9.4 g/dl, Ht 29.1%, Plt 13.6 × 10<sup>4</sup>/ $\mu$ l, TP 6.3 g/dl, T-Bil 4 mg/dl, LDH 488 U/l, ALP 169 U/l, BUN 27 mg/dl, CA 19-9 9,400 U/ml (37以下)

経過：外来にて経過観察中、陰茎背部の硬結は徐々に増大してきたため針生検を施行。

病理像：腺癌を認め、膀胱癌の陰茎転移と診断された (Fig. 3)。

その後全身状態悪化のため近医に入院。9月には膀胱直腸窩転移巣増大により、両側水腎症をきたし経皮的腎瘻を留置した。12月1日癌性悪液質にて死亡した。

## 考 察

転移性陰茎腫瘍は、その豊富な血流にもかかわらず稀な疾患で欧米では約300例<sup>2)</sup>、本邦に於いては、われわれの調べたかぎりでは自験例を加えて101例<sup>3)</sup>の報告がある。

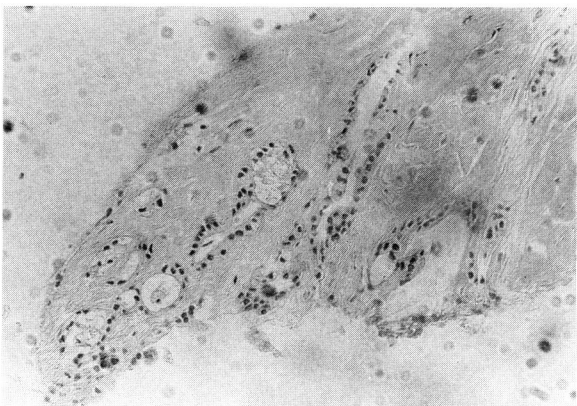


Fig. 3. Histology of the penile tumor shows adenocarcinoma (case 2).

原発巣は、泌尿器系が多く、特に膀胱、前立腺の両者で過半数を占めている。その他では、骨盤内臓器である直腸からの転移が多い。これに対して骨盤外臓器からの転移は少ない (Table 1)。Ben-Yosef ら<sup>4)</sup>は原発巣について55例の集計を行い、泌尿器系 (66%)、消化器系 (20%)、その他 (14%) とほぼわれわれと同様の結果をえている。陰茎への転移経路として、Paquin ら<sup>1)</sup>、Abeshouse ら<sup>5)</sup>は直接浸潤、逆行性静脈性転移、逆行性リンパ性転移、二次 (三次) 塞栓性転移、動脈性転移などを挙げている。骨盤内臓器からの転移経路としては、骨盤内静脈叢やリンパ管の中枢側が腫瘍細胞で閉塞され、逆行性に腫瘍細胞が陰茎背静脈やリンパ管に流れ込むことによって生じる逆行性静脈性転移、逆行性リンパ性転移が重要である。症例1、2とも動脈性転移が有力と考えられるが、症例2では、膀胱直腸窩転移巣からの逆行性転移も疑われる。

肝、脾臓を原発巣とする本邦報告例を示す<sup>6-11)</sup>。肺を原発とする例ではほとんどが扁平上皮癌でありまたその予後は3カ月以内と非常に悪かった。脾臓原発例は自験例を含め2例であった (Table 2)。

転移性陰茎腫瘍は全身転移の末期状態に現れることが多くほとんどの症例で1年以内に死亡しており予後は著しく悪かった。

治療は、激しい局所の疼痛や priapism の除去を目的として陰茎切断術、放射線療法、温熱療法<sup>4)</sup>などが

Table 1. Primary sites of carcinoma responsible for penile metastases in 101 cases from the Japanese literature

Primary site	No. Cases	(%)
<Genitourinary>	73	72.2
Bladder	30	
Prostate	23	
Renal pelvis, ureter	10	
Kidney	6	
Testis	2	
Urethra	2	
<Digestive organs>	18	17.8
Rectum	9	
Stomach	5	
Esophagus	2	
Pancreas	2	
<Respiratory organ>	6	5.9
Lung	5	
Nasopharynx	1	
<Other>	4	3.9
Mediastinum	2	
Skin	1	
Hypopharynx	1	
Total	101	

Table 2. Summary of patients with penile metastasis from lung cancer and pancreatic cancer

Primary Site	Author	Age	Chief complaint	Histopathology	Interval	Treatment	Survival
Lung							
1	Akita et al. [1979]	43	Priapism Hard tumor	Squamous cell ca.	First visit	Amputation	3M
2	Usui et al. [1985]	72	Total urinary retention	Adenoca.	10M	Biopsy	3M
3	Honda et al. [1985]	69	Priapism Penile pain	Squamous cell ca.	First visit	Amputation	2M
4	Takenawa et al. [1987]	70	Urethral pain	Squamous cell ca.	1M	Biopsy	3M
5	Yokoi et al. [1992]	67	Total urinary retention Penile pain	Squamous cell ca.	18M	Cystostomy	1M
6	Present case	65	Priapism	Squamous cell ca.	4M	Biopsy	3M
Pancreas							
1	Saga et al. [1988]	50	Priapism	Adenoca.	First visit	Unknown	Unknown
2	Present case	62	Priapism	Adenoca.	40M	Biopsy	14M

行われているが延命効果は期待できない。

### 結 語

肺, および膀胱を原発とする転移性陰茎腫瘍の各1例を経験した。

なお本論文の要旨は第145回日本泌尿器科学会関西地方会にて発表した。

### 文 献

- 1) Paquin AJ and Roland SI: Secondary carcinoma of the penis: a review of the literature and a report of nine new cases. *Cancer* **9**: 626-631, 1956
- 2) Perez LM, Shumway RA, Carson CC, et al.: Penile metastasis secondary to supraglottic squamous cell carcinoma: review of the literature. *J Urol* **147**: 157-160, 1992
- 3) 増田 均, 山田拓己, 長浜克志, ほか: 直腸癌の陰茎転移の1例. *西日泌尿* **54**: 1606-1609, 1992
- 4) Ben-Yosef R and Kapp DS: Cancer metastatic to the penis: treatment with hyperthermia and radiation therapy and review of the literature. *J*

*Urol* **148**: 67-71, 1992

- 5) Abeshouse BS and Abeshouse GA: Metastatic tumor of the penis: a review of the literature and a report of two cases. *J Urol* **86**: 99-112, 1961
- 6) 秋田康年, 藤沢明生, 羅 生奎, ほか: 転移性陰茎海綿体腫瘍の1例. *日泌尿会誌* **70**: 614, 1979
- 7) 薄井昭博, 中本貴久, 石野外志勝, ほか: Malignant priapism を呈した転移性陰茎腫瘍の2例. *西日泌尿* **47**: 843-846, 1985
- 8) 本多正人, 亀岡 博, 三好 進, ほか: 続発性陰茎腫瘍の2例. *泌尿紀要* **31**: 2273-2279, 1985
- 9) 武縄 淳, 佐々木美晴, 上野陽一郎, ほか: 肺癌を原発とする転移性陰茎腫瘍の1例. *泌尿紀要* **33**: 1281-1284, 1987
- 10) Yokoi K, Miyazawa N, Muraki J, et al.: Penile metastasis from lung cancer. *J Clin Oncol* **22**: 297-299, 1992
- 11) 佐賀祐司, 佐々木正人, 橋本 博, ほか: 膀胱を原発とする転移性陰茎腫瘍の1例. *日泌尿会誌* **79**: 1881, 1988

(Received on May 22, 1996)

(Accepted on September 10, 1996)