

## ベリニ管由来と考えられた腎腫瘍の1例

旭川医科大学泌尿器科学教室 (主任: 八竹 直教授)

須江 洋一\*, 国枝 学, 山口 聡

橋本 博, 八竹 直

## BELLINI DUCT CARCINOMA OF THE KIDNEY: A CASE REPORT

Yoichi SUE, Manabu KUNIEDA, Satoshi YAMAGUCHI,  
Hiroshi HASHIMOTO and Sunao YACHIKU

From the Department of Urology, Asahikawa Medical College

A rare case of Bellini duct carcinoma of the kidney is reported. A 44-year-old woman with macroscopic hematuria was referred to our hospital. The clinical diagnosis was a right renal tumor with direct invasion to the liver. Radical nephrectomy and segmental hepatectomy were performed. Histopathological examination revealed papillary growth of atypical cells different from the usual histological pattern of renal cell carcinoma. The histological diagnosis of Bellini duct carcinoma was confirmed by the positive immunohistochemical staining with a collecting duct marker (UEA-1), and distal tubule marker (EMA) and negative staining with a proximal tubule marker (Leu-M<sub>1</sub>).

(Acta Urol. Jpn. 43 : 213-216, 1997)

**Key words:** Renal cell carcinoma, Bellini duct, Immunohistochemical study

## 緒 言

従来、腎細胞癌の発生のほとんどは近位尿細管由来と考えられていたが、電子顕微鏡や免疫組織化学的手法を用いた検討により、遠位尿細管やベリニ管を含む集合管由来と思われる症例の存在が明らかとなってきた。今回われわれは、標識レクチンに対する反応性などの組織化学的検討によりベリニ管由来の発生と考えられた腎細胞癌の1例を経験したので報告する。

## 症 例

患者: 44歳, 女性

主訴: 肉眼的血尿

現病歴: 1991年, 近医にて子宮内膜症と診断された際, 右腎の形態異常を疑われたが, 特に精査せず放置していた。1993年1月, 肉眼的血尿が出現し同医を受診。画像診断上, 右腎に腫瘍を認めたため当科を紹介された。

既往歴: 1991年11月, 子宮内膜症の診断で左卵巣摘出術をうけた。

家族歴: 特記すべきことはない。

現症: 右側腹部に小児頭大で硬く可動性の少ない腫瘍を触知した。

血液・尿検査成績: 血液一般検査に異常を認めず, 血液生化学検査ではALP, LDHの軽度の上昇を認

めたが, それ以外異常はなかった。尿検査は蛋白(-), 糖(-), pH 6.0, 沈渣では赤血球を多数認めた。尿細胞診, 尿細菌培養は陰性であった。

画像診断: 排泄性尿路造影では, 右腎は機能良好であったが上腎杯の圧排像を認めた。CTでは, 右腎上極に肝との境界が不明瞭な直径約8cmの腫瘍を認めた (Fig. 1)。超音波検査では, 右腎上極の腫瘍はやや高エコーを呈し, 内部は不均一であった。また肝S<sub>6</sub>領域に直径約2cmの境界不明瞭な低エコーを示す腫瘍も存在していた。選択的右腎動脈造影では, 右腎動脈本幹は下方に偏位しており, 腫瘍は全体にhypovascularであった (Fig. 2)。MRIでは, 右腎上極にT<sub>1</sub>強調像で低信号, T<sub>2</sub>強調像でやや高信号を示す, 直径約8cmの腫瘍を認めた。また肝S<sub>6</sub>領域にはT<sub>1</sub>強調像で等信号, T<sub>2</sub>強調像で高信号を示す, 直径約2cmの腫瘍を認めた。

以上より右腎腫瘍と診断したが, さらに肝への直接浸潤あるいは肝転移も疑われたため, 1993年2月15日, 根治的右腎摘出術および肝後下部区域切除術を施行した。

病理学的所見: 右腎上極の腫瘍は80×50mm, 断面は多結節性を呈し, 内部に壊死様変化を伴っていた。病理組織学的には, 腎細胞癌, grade 2, INF $\gamma$ , pT<sub>2b</sub>, pV<sub>0</sub>, pN<sub>0</sub>と診断された。また切除肝組織は壊死組織のみで, 明らかな転移および浸潤所見は認めなかった。腎癌組織は, 大型で明瞭な核小体を有する異型細胞の乳頭状増殖と一部に移行上皮癌類似の細胞

\* 現: 石田病院泌尿器科

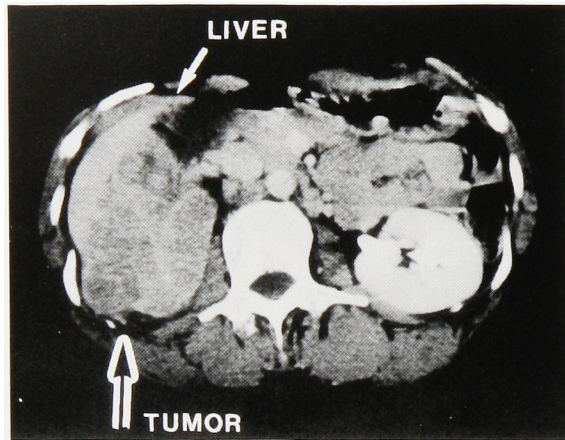


Fig. 1. CT scan revealed heterogeneous tumor in the upper pole of the right kidney.

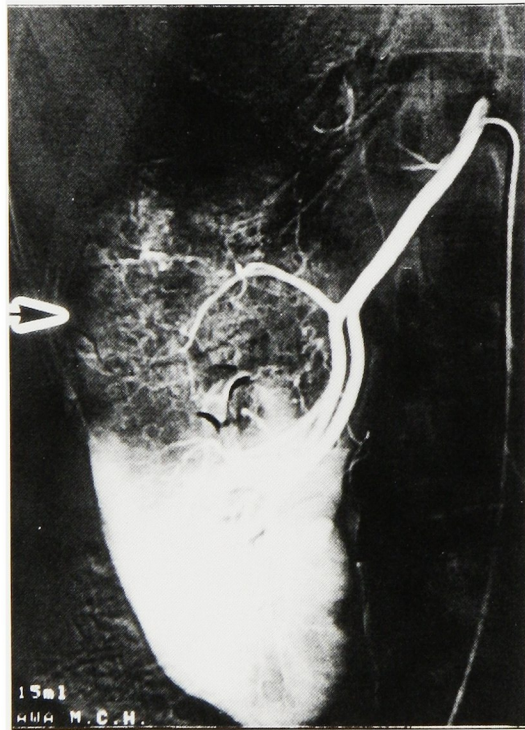


Fig. 2. Renal arteriography revealed hypovascular area in the upper pole of the right kidney.

まず, Leu-M1/CD15 抗体による免疫組織化学染色では本腫瘍で陰性, clear cell 型で強陽性であり染色態度はあきらかに異なっていた. また, LTA では本腫瘍組織の一部に陽性所見を認めたものの, clear cell 型では強陽性であり両者にあきらかな差を認めた.

EMA では本腫瘍は中等度染色陽性であったが, clear cell 型では陰性, UEA-1 による染色結果は本腫瘍で強陽性を示し (Fig. 4), clear cell 型が陰性であった.

諸家が報告している典型的な腎癌組織の各マーカーによる染色結果の検討では, 近位尿細管系マーカーで染色陽性を示す報告が多く, 遠位尿細管~集合管系マーカーでは腎癌の組織構築型や細胞型により染色態度は異なっていたが, 集合管系マーカーである UEA-1 では報告例ほぼ全例で染色陰性の結果であった. 本症例と典型的腎癌組織染色結果のまとめを Table 1 に示すが, これらの組織化学的所見は本腫瘍がペリニ管を含む集合管から発生した腎細胞癌であることを支持するものであると考えられた.

経過: 手術後経過は良好で, 補助療法として, 経口的にテガフル・ウラシル製剤を投与したが, 肝機能

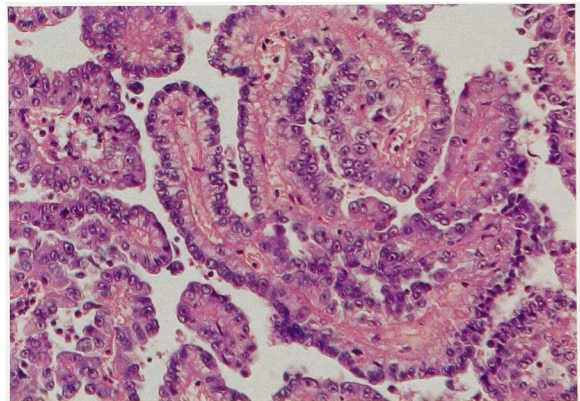


Fig. 3. Microscopic appearance revealed papillary growth of atypical cells (H & E stain).

群を認め, 典型的な腎細胞癌とは異なる組織像であった (Fig. 3).

そこで, 腫瘍の発生母地について腎の各組織別マーカーと考えられている抗原の局在やレクチンの反応性を指標に, 組織化学的に本腫瘍組織と, 同時期に経験した clear cell 型腎癌症例の組織を比較した. なお, 近位尿細管系マーカーとしてヒト骨髄球単球抗原 (Leu-M1/CD15), ロータスレクチン (LTA) を, 遠位尿細管~集合管系マーカーとして上皮膜抗原 (EMA), ダイズレクチン (SBA), ピーナツレクチン (PNA) を, 集合管系マーカーとしてハリエニシダレクチン (UEA-1) をそれぞれ用いた.

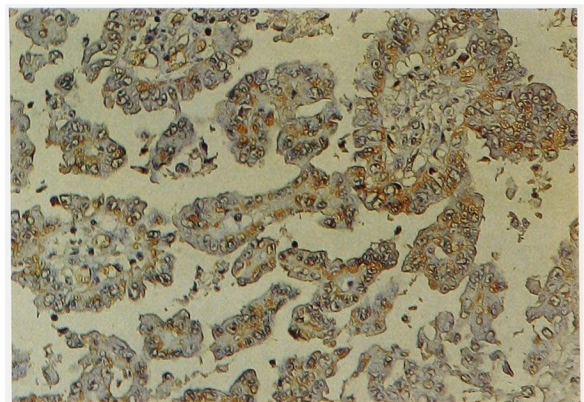


Fig. 4. Positive staining with UEA-1.

障害が出現したため中止した。現在外来で経過観察中であるが、術後4年2カ月現在明らかな再発、転移は認めていない。

考 察

腎細胞癌は、Oberling<sup>1)</sup>以来多くの電顕的検索や、組織化学的検討<sup>2)</sup>から近位尿細管に由来するものと考えられてきた。しかし、Cromieら<sup>3)</sup>は腎細胞癌と移行上皮癌の混在と考えられていた腫瘍を詳細に検討した結果、これらの腫瘍の発生母地がベリニ管を含む集合管にあると報告した。以後、電顕による検討<sup>4,5)</sup>においても、微絨毛の発達が悪く、暗調な顆粒を含んだ遠位尿細管あるいは集合管に類似した細胞で構築されている腎癌の存在が明らかになってきた。一方、組織化学的手法の発達により腎内の各組織に比較的特異的なマーカーが見いだされ、これらのマーカーを用いた染色<sup>4,8)</sup>により、腎細胞癌は近位尿細管のみではなく遠位尿細管ないしは集合管からの発生もあることが明らかとなってきた。

ベリニ管癌は、腎癌取り扱い規約<sup>9)</sup>の組織学的分類では、「その他」に分類され、特殊な腎癌のひとつと

して位置づけられている。ベリニ管を含む集合管由来の腎細胞癌は、乳頭型腎癌や移行上皮癌と類似した構造をとることから、その診断は通常の染色による観察では難しいといえる。したがってその診断には、電顕や組織化学的な検討が不可欠と思われる。

ベリニ管癌と考えられた報告は本邦では宮崎ら<sup>10)</sup>の報告以来17例あるが、電顕的あるいは組織化学的に検討された症例は、われわれが調べたかぎりでは自験例を含め13例<sup>11-20)</sup>のみであった (Table 2)。しかし、遠位尿細管系由来の腎腫瘍としてまとめて報告されている例もあり<sup>4,6)</sup>実数はもう少し多いものと推定される。

本邦報告例の検討では、男性10例、女性3例であり、平均年齢は56歳であった。その臨床的特徴としては、血尿の頻度が高いこと、血管造影検査で腫瘍部分が低血管性、あるいは無血管性としてとらえられることがあげられる。術前診断は、腎腫瘍8例、腎盂腫瘍4例、腎間葉系腫瘍1例であり、全例に腎摘除術が施行されている。

確定診断には、電顕病理学的あるいは組織化学的検討が必須と考えられるが、組織化学では、各種マ-

Table 1. Immunohistochemical findings of the present case and typical renal cell carcinoma

	近位尿細管マーカー		遠位尿細管～集合管マーカー			集合管マーカー
	Leu-M <sub>1</sub>	LTA	EMA	SBA	PNA	UEA-1
本 症 例	-	±	+	-	-	2+
典型的な腎癌症例	P	P	N~P	N~P	N~P	N

-; no staining, ±; a part of the cells stained, +; less than half of the cells stained, 2+; more than half of the cells stained, P; positive staining, N; negative staining

Table 2. Review of the Japanese literature of Bellini duct carcinoma

報告者 (年度)	性別	年齢	主 訴	血管造影所見	術前診断	治 療	組織学的検討
1. 小 針 (1988)	男	63	血 尿	hypovascular	右腎腫瘍	右腎摘除術, 放射線療法, 化学療法	組織化学染色
2. 宮 本 (1992)	男	65	スクリーニング	hypovascular	左腎腫瘍	左腎摘除術	組織化学染色
3. 白 浜 (1992)	男	47	左側腹部痛	—	左腎腫瘍	左腎摘除術	組織化学染色
4. 平 野 (1993)	男	42	血 尿	hypovascular	右腎盂腫瘍	右腎尿管摘除術, 化学療法	組織化学染色
5. “ “	男	64	左側腹部痛	hypovascular	左間葉系腫瘍	左腎摘除術	電顕, 組織化学染色
6. 伊 藤 (1993)	男	63	血 尿	—	右腎盂腫瘍	右腎摘除術	組織化学染色
7. 田 中 (1994)	男	44	スクリーニング	avascular	左腎腫瘍	左腎摘除術	電顕, 組織化学染色
8. 野 村 (1994)	女	57	血 尿	hypovascular	左腎盂腫瘍	左腎尿管摘除術, 化学療法	組織化学染色
9. 郷 司 (1994)	男	76	スクリーニング	—	左腎腫瘍	左腎摘除術	組織化学染色
10. 竹 元 (1994)	男	48	左側腹部痛	—	左腎腫瘍	左腎摘除術, インターフェロン療法	組織化学染色
11. “ “	男	48	右側腹部痛	—	右腎腫瘍	右腎摘除術, インターフェロン療法	組織化学染色
12. 太 田 (1995)	女	71	血 尿	—	右腎盂腫瘍	右腎尿管摘除術	組織化学染色
13. 自験例 (1995)	女	44	血 尿	hypovascular	右腎腫瘍	右腎摘除術, 肝部分切除術, 化学療法	組織化学染色

カーで異なった報告がある。藍沢ら<sup>6)</sup>、菊地ら<sup>7)</sup>は遠位尿細管系マーカーとして SBA, PNA, EMA, ドリコスレクチン, ビメンチンが優れているとしているが、ペリニ管上皮については、ビメンチン以外の遠位尿細管系マーカーと近位尿細管系マーカーの両方で陽性という結果を報告している。一方、松寄ら<sup>4)</sup>は遠位尿細管系マーカーとしては PNA, EMA の再現性が良いのに対し、SBA, ドリコスレクチンは確実性に欠けていたと述べている。このように詳細な部分では一致した見解がえられていないが、現在までの報告をまとめると、近位尿細管系マーカーとしては LTA, Leu-M<sub>1</sub> が、遠位尿細管系マーカーとしては EMA, PNA, UEA-1 の特異性が比較的高いと考えられ、本症例はこれらのマーカーを用いて診断した。

以上示した組織マーカーに対する染色性の違い、すなわち、発生母地の違いが臨床経過にどのような影響を与えるかはきわめて重要な問題と思われる。しかしこれまでの検討では、遠位尿細管由来のものは定型的腎細胞癌に比し予後不良と推定されている程度で<sup>7)</sup>、補助療法の効果についてはほとんど明らかにされていない。発生母地の違いは補助療法に対する反応性に影響すると思われ、たとえば移行上皮癌との類似性が強いものでは、化学療法への反応性が比較的良好である可能性も考えられる。その一方で、ときには定型的腎細胞癌よりも急激な進行をきたすことも考えられる。今後このような視点で非定型的腎細胞癌の検討を進め、その病理学的、臨床的特質をより明らかにしていく必要があると思われた。

## 結 語

44歳女性にみられたペリニ管由来の腎細胞癌の1例を報告し、組織化学的検討の有用性などについて述べた。

本論文の要旨は第316回日本泌尿器科学会北海道地方会(札幌市)において発表した。

## 文 献

- 1) Oberling C, Riviere M and Haguenu F: Ultra-structure of the clear cells in the renal carcinoma and its importance for the demonstration of their renal origin. *Nature* **186**: 402-403, 1960
- 2) Wallace AC and Nairn RC: Renal tubular antigens in kidney tumors. *Cancer* **29**: 977-982, 1972
- 3) Cromie WJ, Davis CJ and Deture FA: Atypical carcinoma of kidney, possibly originating from collecting duct epithelium. *Urology* **13**: 315-317, 1979
- 4) 松寄 理, 長尾孝一: 遠位尿細管系腫瘍, とくにペリニ管癌の臨床病理学的研究. *病理と臨* **8**: 740-746, 1990
- 5) Rumpelt HJ, Storkel S, Moll R, et al.: Bellini duct carcinoma: further evidence for this rare variant of renal cell carcinoma. *Histopathology* **18**: 115-122, 1991
- 6) Aizawa S, Kikuchi Y, Suzuki M, et al.: Renal cell carcinoma of lower nephron origin. *Acta Pathol. Jpn* **37**: 567-574, 1987
- 7) 菊地 泰, 藍沢茂雄, 二階堂孝, ほか: 腎細胞癌発生母地の組織化学的診断. *臨泌* **41**: 951-955, 1987
- 8) Kennedy SM, Merino MJ, Linehan WM, et al.: Collecting duct carcinoma of the kidney. *Hum Pathol* **21**: 449-456, 1990
- 9) 日本泌尿器科学会, 日本病理学会, 日本医学放射線学会編: 腎癌取り扱い規約. 第2版, pp.84, 金原出版, 東京, 1992
- 10) 宮崎 裕, 山本 勝, 山内雅夫: Bellini duct Carcinoma が疑われた1例. *日泌尿会誌* **76**: 424-425, 1985
- 11) 小針俊彦, 町田豊平, 大石幸彦: Bellini 管原発と思われる腎腫瘍の1例. *日泌尿会誌* **79**: 1108-1113, 1988
- 12) Miyamoto H, Kuwamitsu O, Moriyama M, et al.: Bellini duct carcinoma of the kidney. *Urol. Int* **48**: 460-462, 1992
- 13) 白濱 浩, 清水 健, 米澤 傑, ほか: ペリニ管癌の1例. *病院病理* **10**: 65, 1992
- 14) 平野章治, 川口正一, 美川郁夫, ほか: 集合管由来と考えられた腎細胞癌の2例. *西日泌* **55**: 461-465, 1993
- 15) Ito F, Horita S, Yanagisawa H, et al.: Bellini's duct tumor associated with end stage renal disease: a case diagnosed by lectin immunohistochemistry. *Acta Urol. Jpn* **39**: 735-738, 1993
- 16) 田中宏和, 小林満妃, 白川利朗, ほか: 集合管由来と考えられた腎細胞癌の1例. *西日泌* **56**: 194-197, 1994
- 17) Gohji K, Miyayoshi K, Higuchi A, et al.: A case of papillary renal cell carcinoma of bellini duct origin. *Acta Urol. Jpn* **40**: 329-332, 1994
- 18) 野村昌良, 長岡 明, 上野陽一郎, ほか: Bellini 管癌の1例. *西日泌* **56**: 1078-1081, 1994
- 19) 竹元雅一, 松迫哲史, 速見浩士, ほか: Bellini 管癌と考えられた2例. *西日泌* **57**: 289-293, 1995
- 20) 太田智則, 塚本 定, 石川 悟, ほか: 術前画像にて鑑別困難であったペリニ管癌の1例. *臨泌* **49**: 761-764, 1995

(Received on September 12, 1996)  
(Accepted on December 10, 1996)