

外傷性尿道断裂に対する内視鏡的尿道再建術

旭川赤十字病院泌尿器科 (部長: 梅原次男)

北村 寛*, 三宅 正文, 久瀧 俊博, 梅原 次男

ENDOSCOPIC RECONSTRUCTION AFTER TRAUMATIC DISRUPTION
OF THE URETHRAHiroshi KITAMURA, Masafumi MIYAKE, Toshihiro HISATAKI and Tsugio UMEHARA
From the Department of Urology, Asahikawa Red Cross Hospital

Endoscopic reconstruction was performed in 5 patients after complete traumatic disruption of the urethra. A prostatic urethra was disrupted in 1 patient, prostatic and membranous urethrae in 1 and bulbous urethra in 3. After endoscopic reconstruction, all patients required additional internal urethrotomy and urethral bougienage, but became able to void by themselves. Four patients had maximum flow rates between 13.8 and 41.9 ml/s. However, the other patient with an obliterated urethral segment of 4.6 cm had traumatic impotence preoperatively and a poor voiding status after reconstruction. None of the patients developed urinary incontinence or impotence associated with the operation. In conclusion, endoscopic reconstruction is recommended as the initial procedure for patients with obliterated segments smaller than 3 cm.

(Acta Urol. Jpn. 43: 203-206, 1997)

Key words: Endoscopic reconstruction, Traumatic disruption, Urethral disruption

緒 言

従来, 尿道断裂による完全閉塞に対しては開放性尿道形成術を行うのが一般的であったが, 1980年の安田ら¹⁾による報告以来, 内視鏡的尿道再建術が行われるようになった。その後医療機器も発達し, 当初使用されていなかったX線透視を併用しての再建術も広く行われるようになってきている²⁻⁴⁾

われわれは1988年2月から1996年1月までの間に経験した5例の外傷性尿道断裂症例に対し, 内視鏡とX線透視を併用した尿道再建術を行ったので報告する。

対象と方法

1988年2月から1996年1月までの間に旭川赤十字病院において経験した外傷性尿道完全断裂5例を対象とした。年齢は24歳から49歳(平均40.2歳), 受傷部位は前立腺部尿道1例, 膜様部および前立腺部尿道1例, 球部尿道3例であった。受傷機転は労働災害4例, 交通事故1例であったが, いずれも骨盤骨折を伴っていた。また, 全例受傷直後に膀胱瘻が造設され, 受傷から手術までの期間は31日から194日(平均95.2日)であった(Table 1)。観察期間は195日から3,001日(平均1,361日)であった。

麻酔は腰椎麻酔にて行い, 体位は碎石位とした。まず膀胱瘻より金属曲ブジーを挿入し, X線透視下で内尿道口より閉塞部の近位端まで進めた。内尿道口が特定しにくい症例に対しては膀胱造影を行った上で金属ブジーを挿入したり, 膀胱瘻より膀胱鏡を挿入し, 内尿道口を直視しながら金属製ガイドワイヤーを挿入したりした。つぎに外尿道口より直視下内尿道切開刀を挿入し, 閉塞部まで進めた。そしてX線透視で金属ブジーと内尿道切開刀の方向を合わせ, さらに直腸内に示指を挿入し高さを確認しながら, 金属ブジーの先端に向かってゆっくりと直視下で切開を進めた(Fig. 1)。開通後, 内尿道切開刀(24 Fr)が容易に膀胱へ挿入できる程度まで尿道に切開を加えて内径を拡張し, 先穴バルーンカテーテルを留置して手術終了とした。

結 果

受傷から手術までの期間は31日から194日で, 平均95.2日であった。この期間に差があったのは整形外科および外科手術を先行させたためであった。

術前の膀胱および尿道造影から計測した欠損長は最短10 mm, 最長71 mm(平均46.4 mm)であったが, 実際の欠損長は最短9 mm, 最長46 mm(平均17.8 mm)とほとんどの症例において両者に差が認められた(Table 1)。実際の欠損長とは手術中のX線透視にて測定した長さとした。なお症例5はMRIの矢

* 現: 札幌医科大学医学部泌尿器科学教室

Table 1. Summary of patients treated with endoscopic reconstruction for traumatic urethral disruption

Case	Age	Cause of urethral injury	Region of disruption	Interval between injury and operation (day)	Preoperative length of deficit on X-ray film (mm)	Actual length of deficit (mm)	Catheter indwelling time (day)	Indwelling catheter size (Fr)
1. H.K.	44	hit by a forklift truck	prostatic urethra	77	10	10	14	18
2. Y.I.	39	caught under a wheel of a truck	membranous and prostatic urethra	99	51	46	14	16
3. S.A.	49	pressed under a wheel of a tractor	bulbous urethra	194	57	13	15	18
4. K.H.	24	pinned between a truck and a telegraph pole	bulbous urethra	31	71	11	14	20
5. H.S.	45	pinned between a forklift truck and a crane truck	bulbous urethra	75	43	9	12	24

矢状断面を撮影しており、閉塞部の長さをほぼ正確に把握することができた (Fig. 2).

入院期間は28日から135日 (平均79.4日) であり、

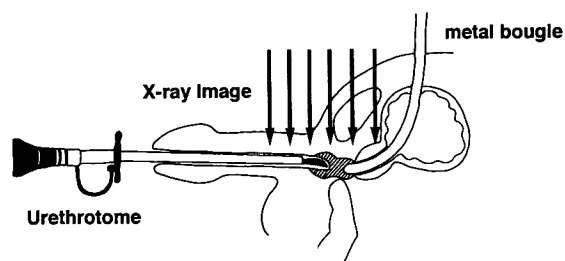


Fig. 1. Schematic demonstration of surgical technique.

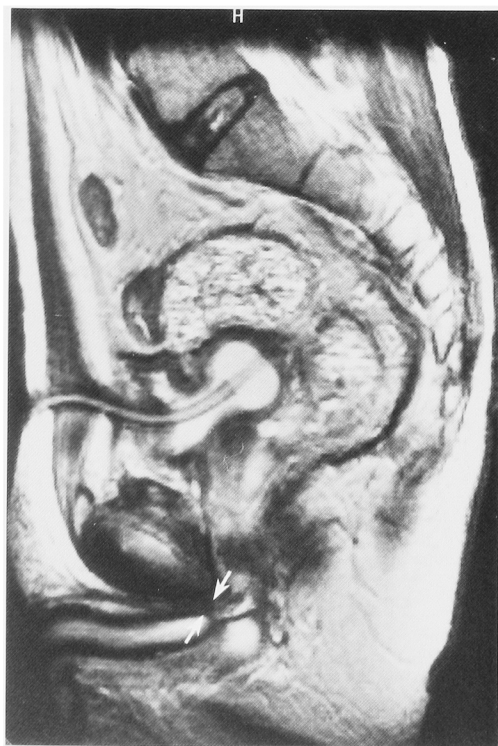

Fig. 2. Case 5. T2-weighted sagittal image. Arrow: obstructive lesion after disruption.

初回入院時の手術回数は尿道再建術も含め1回から4回 (平均2.4回) であった。尿道再建術後バルーンカテーテル抜去までの日数は12日から15日 (平均13.8日) であった。5例全例が術後自排尿可能となったが、全例に内尿道切開術、ブジーなどの補助療法を要した。症例3および4は退院後尿道狭窄により内尿道切開術を要した (Fig. 3)。

現在症例2を除き、最大尿流率は13.8 ml/秒から41.9 ml/秒 (平均27.2 ml/秒) と良好であるが、症例2は尿道再建術後より排尿状態が良くなく、現在の最大尿流率は5.8 ml/秒である。

手術による重篤な合併症は認められず、術後尿失禁を呈した症例はなかったが、症例2は受傷直後よりインポテンツを呈していた。精査の結果、前立腺部および膜様部尿道と広範囲の損傷が原因となっている器質的インポテンツと考えられ、現在もなお改善を認めていない。

考 察

近年、泌尿器科領域の内視鏡的手術の普及および適応拡大はめざましいものがあるが、外傷性尿道断裂症例に対しても内視鏡的再建術が広く行われるようになってきている。

安田ら¹⁾は interlocking sound と呼ばれる中心孔ブジーおよび先孔金属カテーテルを用いた手術法を考案した。その後瘢痕組織の切除を最小限にとどめ、盲目的な操作を避けるために中心孔ブジーと edged wire をガイドにした変法を開発し、良好な成績を修めている⁵⁾ 森ら⁶⁾もこの変法とほぼ同様の手技を用いているが、著者らの施設のように中心孔ブジーを常備していない施設もあり、ごく一般的な器具を用いて再建術を行った報告が多い。

Lieberman ら⁷⁾は膀胱瘻より膀胱鏡を挿入し、その照明を目標として直視下内尿道切開術を試みている。しかし、著者らの経験では、実際に内視鏡の照明

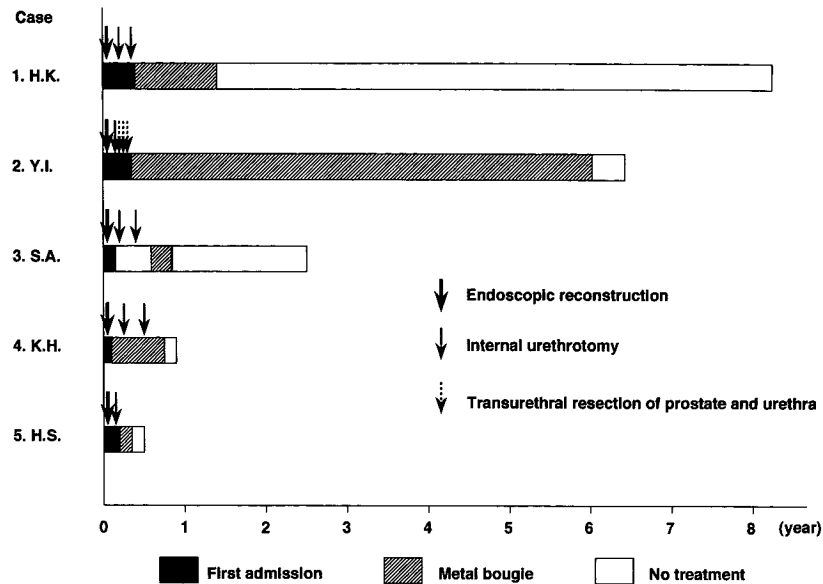


Fig. 3. Treatment and follow-up.

で明確に切開部位を提示することはほとんど不可能であった。Gonzalez ら⁸⁾、荒井ら⁹⁾は助手に膀胱瘻より膀胱鏡に挿入させ近位側より瘻痕部位を直視させ、さらに術者が直腸診にてその先端を触知し、その目標に内尿道切開刀の先端をあてていく方法をとった。また、高木ら⁴⁾は膀胱瘻より金属ブジーを挿入し、X線透視下で金属ブジーの先端に向けて穿刺針を刺入、ガイドワイヤーを膀胱内に挿入の上、内尿道切開を行うという方法をとったが、著者らの方法は Gonzalez ら⁸⁾および荒井ら⁹⁾の方法と、高木ら⁴⁾の方法の中間的な方法である。つまり、本術式はX線透視により平面上の方向を合わせ、直腸内触診にて高さを合わせることができると、副経路を作る危険が少なく、比較的安全に行える方式と考えられる。しかし、何度かやり直しができるという点において、損傷部位の長い症例においては穿刺針を使用する方法が有効と思われる。

術前より実際の欠損長をできるだけ正確に把握しておくべきであるが、膀胱および尿道造影によって推測される欠損長は実際のそれよりも長い場合が多かった。井上¹⁰⁾はX線上の尿道欠損長から2 cm 引いたものを真の尿道欠損としているが、今回検討した症例ではこれに当てはまるものはなかった。実際のところ、膀胱瘻からの膀胱造影において前立腺部尿道を描出するのが比較的困難な症例があるため、カテーテルを内尿道口まで進めて後部尿道を造影することが望ましいと思われた。また症例5 (Fig. 2) ではMRI像が実際の欠損長をほぼ正確に表しており、MRIは損傷の様子や欠損長を把握する上で最も重要な検査の一つと考えられた。

本手術の短所の一つに術後再狭窄率の高さが挙げられる。今回検討した症例は全例追加の内尿道切開術お

よびブジーによる拡張を要した。再狭窄を抑える上で、受傷から尿道再建術までの期間が重要な因子の一つと考えられるが、これまでの報告では受傷後3カ月以降^{7,8)}または6カ月以降⁹⁾とされている。われわれの症例では、症例4は受傷31日目で手術を施行し、術後21日目で再狭窄のため2度内尿道切開術を行ったが、この時の尿道内腔所見は組織の肉芽形成が十分に完成している状態であった。また症例1および症例5は受傷からそれぞれ77日後および75日後で手術を施行しているが、ともに術後2~3週間で内尿道切開術を行った時の尿道内腔の肉芽形成は十分と思われる状態であった。従って本手術の施行時期は受傷後3カ月後以降であれば十分と考えられた。尿道再建術後の尿道バルーンカテーテル留置期間は6週間¹⁾、4週間²⁾、2~3週間⁶⁾とさまざまな説があり、統一した見解はえられていない。今回検討した症例では、いずれも術後2週間前後でカテーテルが抜去されており、留置期間の差による再狭窄の出現率の違いに関しては結果がえられなかった。しかし、森ら⁶⁾が主張するように、感染を避けるために2~3週間の留置にとどめ、カテーテル抜去後尿道内腔の狭い症例に対してブジー、内尿道切開術などの追加療法を行うのが良いと考えられる。

症例2は術後の排尿状態が他の症例に比べて極端に悪いが、この原因は損傷部の部位と長さによるものと思われる。本症例は前立腺部尿道から膜様部尿道まで閉塞されており、不用意に外尿道括約筋を切除すると尿失禁が生じるため、追加療法として経尿道的前立腺切除術および尿道切除術を計3回行ったが、それでもなお膜様部尿道は十分に切除できず、現在も良好な排尿状態をえられていない。内視鏡的尿道再建術の適応となる閉塞長は文献的には3 cm未滿のものが望まし

いとす^{2,6)}説が多く、今回の結果もこの基準を支持するものであった。内視鏡的尿道再建術には切開長に限界があり、また損傷部位によっては内尿道切開術を反復しても成功が期待できないと危惧する意見¹¹⁾もあり、本術式を施行する症例の選択は慎重に行うべきと考えられた。

結 語

1 外傷性尿道完全断裂症例5例に対し、内視鏡的尿道再建術を施行した。

2. 5例中4例が良好な排尿状態をえた。

3. 全例に術後内尿道切開術および尿道ブジーを要した。

4. 術後尿失禁やインポテンツといった合併症は認められなかった。

5. 本術式が有効なのは欠損長が3 cm以下の症例と考えられた。また、手術は受傷後3カ月経過してから施行すると再狭窄が生じにくいものと思われた。

文 献

- 1) 安田耕作, 村上光右, 浜 年樹, ほか: 後部尿道損傷による尿道閉塞の Endoscopic Management. 日泌尿会誌 **71**: 952-960, 1980
- 2) Marshall FF, Chang R and Gearhart JP: Endoscopic reconstruction of traumatic membranous urethral transection. J Urol **138**: 306-309, 1987
- 3) 竹内敏視, 石原 哲, 長谷行洋, ほか: 外傷性尿道断裂による完全閉塞例に対する腔内穿刺による内視鏡的尿道再建術. 日泌尿会誌 **82**: 750-757, 1991
- 4) 高木良雄, 柳瀬雅裕, 木村 慎, ほか: 外傷性尿道断裂(完全尿道閉塞)に対する内視鏡的尿道再建術. 泌外 **8** (臨増): 797-799, 1995
- 5) Yasuda K, Yamanishi T, Isaka S, et al.: Endoscopic re-establishment of membranous urethral disruption. J Urol **145**: 977-979, 1991
- 6) 森偉久夫, 鈴木和浩, 温浅譲治, ほか: 骨盤骨折に伴う尿道断裂の内視鏡的再建術. 臨泌 **46**: 1049-1052, 1992
- 7) Lieberman SF and Barry JM: Repeat from transpubic urethroplasty for obliterated membranous urethral strictures. J Urol **128**: 379-381, 1982
- 8) Gonzalez R, Chiou R, Hakmat K, et al.: Endoscopic re-establishment of urethra continuity after traumatic disruption of the membranous urethra. J Urol **130**: 785-787, 1983
- 9) 荒井陽一, 郭 俊逸, 木原裕次, ほか: 外傷性尿道離断に対する内尿道切開術. 泌尿紀要 **33**: 1647-1651, 1987
- 10) 井上武夫: 後部尿道狭窄の手術—特に pull-through 法について—. 臨泌 **37**: 1059-1067, 1983
- 11) Koraitim MM: The lessons of 145 posttraumatic posterior urethral strictures treated in 17 years. J Urol **153**: 63-66, 1995

(Received on October 16, 1996)
(Accepted on December 4, 1996)