腎盂外自然溢流をきたした尿管 Fibroepithelial polyp の1例

公立甲賀病院泌尿器科（医長：上田朋宏）
影山　進，上田　朋宏

SPONTANEOUS URINARY EXTRAVASATION FROM THE RENAL PELVIS ASSOCIATED WITH URETERAL FIBROEPITHELIAL POLYP: REPORT OF A CASE

Susumu KAGEYAMA and Tomohiro UEDA
From the Department of Urology, Kouga Public Hospital

A 26-year-old woman presented with a colicky right flank pain. Retrograde pyelogram showed extravasation of the contrast medium from the right renal pelvis and a filling defect in the right ureter 4.5 cm proximal to the ureteral orifice. Urinary cytology was negative for malignancy. A partial ureterectomy with a vesicoureteroneostomy was performed. Gross inspection of the resected distal ureter revealed a 3-mm polyp with a grayish-white smooth surface as well as a ureteral stenosis of 2 cm in length just distal to the polyp. Pathological diagnosis was a fibroepithelial polyp. In our case, urinary extravasation probably resulted from an impacted polyp in the stenotic ureter.

(Acta Urol. Jpn. **43**: 295–297, 1997)

Key words: Fibroepithelial polyp, Ureter, Spontaneous extravasation

緒　言

尿管ポリープは比較的稀な疾患ではあるが，本邦においてもこれまで多数報告されており今や稀少報告の域を越えつつある[1]．しかしながら，尿管ポリープにより上部尿路の溢流をきたした報告は，われわれの検索しえたかぎりでは見当たらない．今回，われわれは尿管 fibroepithelial polyp により腎盂外自然溢流をきたしたと考えられる1例を経験したので報告する．

症　例

症例：26歳，女性

主訴：右腰背部痛

既往歴：3年前，今回と同様の右腰背部痛を自覚し，近医を受診．尿路結石症を疑われたが，レントゲン写真上結石は明らかではなかった．疼痛が自然寛解したため以後受診せず

家族歴：特記すべきことなし

現病歴：1995年5月16日，突然右腰背部痛が出現し，当院救急外来を受診した．右肋骨脊柱角叩打痛，尿潜血がみられ尿管結石が疑われ鎮痛剤の投与を受け帰宅した．しかし，翌17日になっても痛みが変わらないため当院内科を受診．腹部 CT で右腎門部の造影剤の溢流がみられ，当科に紹介された．理学所見，画像所見から右上部尿路破裂を疑い入院となった．

入院時現症：身長 163 cm，体重 67 kg と肥満傾向．右背部に自発痛を訴える．右肋骨脊柱角叩打痛は軽度あるが，腹膜刺激症状は認めなかった．

血液検査所見：著明な白血球増多（15,300/mm^3），CRP の軽度上昇（1.6 mg/dl）を認めた．生化学検査では肝・腎機能などに異常はなかった．

尿所見：沈渣にて赤血球多数/hpf，白血球 5～6/hpf，細菌（－）．

腹部 CT：右腎門部に造影剤の溢流を認めた（Fig. 1）．しかし，尿管に明らかな腫瘤や結石は認めなかった．

治療経過：初期治療として，右腎尿のドレナージ目的で右尿管に double-J カテーテルの留置を行った．留置に先立ち RP を施行したが，右尿管口より 4～5

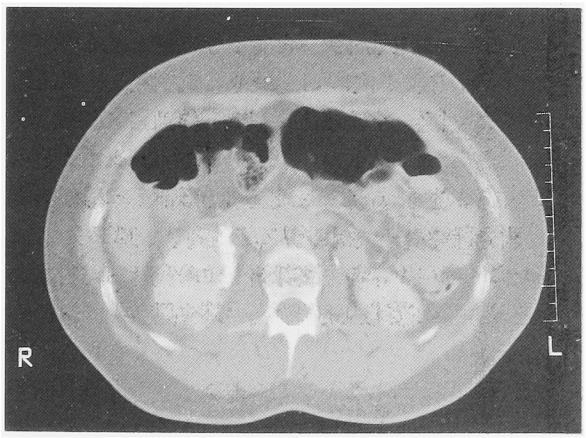

Fig. 1. Computed tomography revealed pooling of contrast medium at the right renal hilus.

cm 頭側でカテーテル挿入に際し抵抗を認め，その部位での造影で陰影欠損を認めた (Fig. 2)．腎盂の造影では腎門部から腎被膜に沿った造影剤の流出がみられ，腎盂での溢流と診断した (Fig. 3)．また，尿管鏡を試みたが，下部尿管の狭窄のため観察不能であった．この時点では 6 Fr. double-J カテーテルを留置し，処置を終了した．その後，右腰背部痛は消失し，炎症所見も軽快した．また経過観察中，頻回に尿細胞診を行ったがすべて陰性であった．右尿管腫瘍と診断し，7月10日，右尿管部分切除術および Boari flap を用いた膀胱尿管新吻合術を行った．術中所見では右尿管下端から腎側に約 4.5 cm のところに尿管腫瘍を触れたため，さらに 2 cm 近位で尿管を切断し，また，膀胱側は尿管口まで切除した．尿管周囲の癒着はなく剝離操作は容易であった．術後 DIP では右水腎症は認めず，また顕微鏡的血尿も消失した．

病理所見：肉眼的所見では右尿管口から 5 cm のところに直径 3 mm の灰白色の表面平滑な腫瘤を認め，その腎側では尿管は拡張しており，膀胱側では 2 cm にわたり狭窄がみられた (Fig. 4A)．病理組織標本では腫瘍内部は膠原線維と壁の薄い血管が主体で，表面は移行上皮で覆われていた (Fig. 4B)．診断は fibroepithelial polyp であった．また，狭窄部は非特異的炎症所見のみであった．

Fig. 2. Retrograde pyelogram showed a filling defect and the stenosis of the right distal ureter.

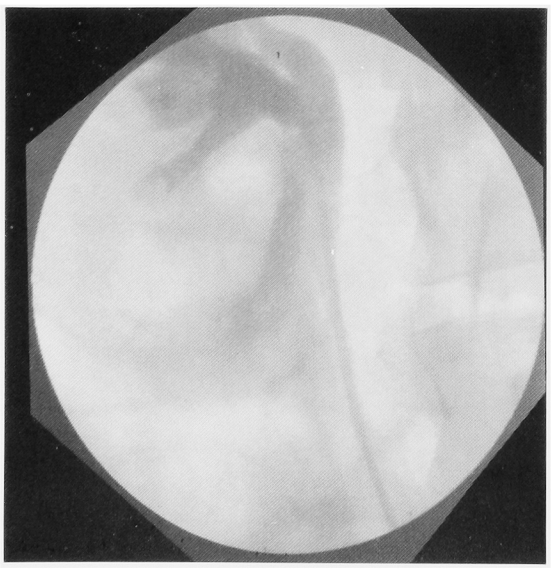

Fig. 3. Retrograde pyelogram revealed extravasation from renal pelvis.

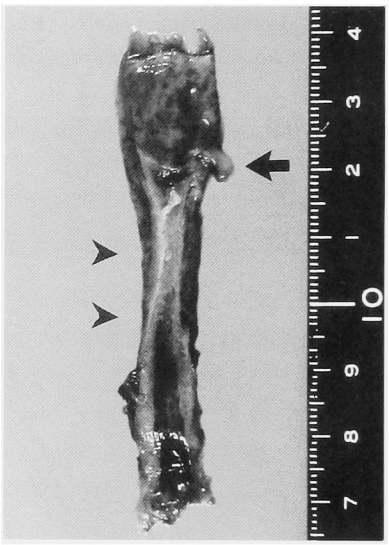

Fig. 4A. Gross inspection of the excised right distal ureter revealed a small polyp (arrow) and a stenotic segment (arrow heads).

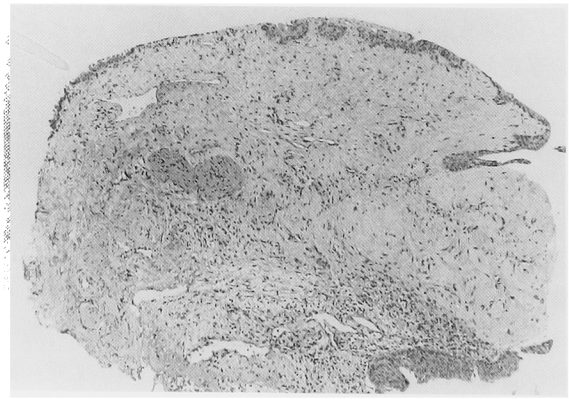

Fig. 4B. Histopathology revealed loose connective tissue core covered with a layer of normal transitional epithelium (H.E. ×150).

考　　察

尿管 fibroepithelial polyp は尿管ポリープの中でも最も多く，これまで多数報告されている[1]　10から30歳代の比較的若年者に多いこと，上部尿管に多くみられること，ポリープが尿管を閉塞することによる側腹部痛や血尿が間歇的に繰り返されること，などが特徴である[2,3]　発生機序については機械的刺激，外傷，ホルモン異常，感染症などが疑われている．発症年齢が若く小児の患者も多く見受けられることから先天奇形の一種とみなす考え方もあるが，これまでのところ原因不明である[1,4]

診断を行う上で問題となるのは移行上皮癌との鑑別である．画像診断で癌と鑑別可能な特徴的な所見がないうえ，尿細胞診で偽陽性となる症例もあること[5]，また陰性であっても low grade の癌を否定しえないことから両者の鑑別は非常に困難をきわめる．尿管 fibroepithelial polyp に悪性転化は報告されていないゆえ[4]，癌を否定しえず手術をされた場合，多くの患者は不必要な腎摘除を受けたこととなる．Debruyne らの集計によれば，不確実な術前診断のため112例中41例（37%）に不要な腎摘除がなされていた，と報告されている[3]　このような事態を回避するため，悪性腫瘍を否定できない場合には術中迅速病理や尿管鏡下生検が勧められている[6]

自験例ではポリープの直径は約 3 mm と小さいにもかかわらず，たまたまその直下の尿管が狭窄していたため，そこにポリープが嵌頓し尿管完全閉塞をきたし腎盂外自然溢流に至ったと考えられる．尿管閉塞の原因として管外性の因子も考慮し，術前に画像診断や婦人科医による診察などで検索したが異常なく，術中所見でも摘除尿管の漿膜面は剝離容易で癒着も認めなかった．したがって尿管内に狭窄の原因があると考えられるが，病理標本からは非特異的な炎症所見のみであり，結果的に狭窄の原因は不明である．

われわれが検索しえたかぎりでは尿管 fibroepithelial polyp のため上部尿路外自然溢流をきたした報告はなく，自験例はきわめて稀な症例と考えられた．

結　　語

尿管 fibroepithelial polyp がその遠位側の狭窄部に嵌頓し，その結果急激な腎盂内圧の上昇を惹起し腎盂外自然溢流をきたしたと思われるきわめて稀な 1 例を報告した．

本論文の要旨は第153回日本泌尿器科学会関西地方会で発表した．

文　　献

1) 高村真一，鈴木靖夫，坂田孝雄，ほか：長大な尿管ポリープの 2 例と本邦46例の検討．泌尿紀要 **35**：323-328，1989
2) Williams PR, Feggetter J, Miller RA, et al.: The diagnosis and management of benign fibrous ureteric polyps. Br J Urol **52**: 253-256, 1980
3) Debruyne FMJ, Moonen WA, Daenekindt AA, et al.: Fibroepithelial polyp of ureter. Urology **16**: 355-359, 1980
4) Franco I, Choudhury M, Eshghi M, et al.: Fibroepithelial polyp associated with congenital ureteral diverticulum: Report of 2 cases. J Urol **140**: 598-600, 1988
5) Psihramis KE and Hartwick W: Ureteral fibroepithelial polyp with positive urinary cytology. Urology **41**: 387-391, 1993
6) 本多正人，中村正広：尿管腫瘍と鑑別困難であった尿管ポリープの 1 例．泌尿紀要 **38**：1257-1260，1992

(Received on October 28, 1996
Accepted on January 9, 1997)