浸潤性発育を示したBellini管癌の1例

横須賀共済病院泌尿器科（部長：里見佳昭）
神座慎一郎，朝倉　智行，高瀬　和紀
三崎　博司，里見　佳昭

横浜市立大学第2病理学教室
長　嶋　洋　治

BELLINI DUCT CARCINOMA OF KIDNEY WITH INVASIVE GROWTH PATTERN: A CASE REPORT

Shinichirou JINZA, Tomoyuki ASAKURA, Kazunori TAKASE,
Hiroshi MISAKI and Yoshiaki SATOMI
From the Department of Urology, Yokosuka Kyousai Hospital
Youji NAGASHIMA
From the Department of Pathology, Yokohama City University School of Medicine

We report a case of Bellini duct carcinoma of the left kidney with invasive growth pattern. A 39-year-old man was admitted to our hospital with the chief complaint of gross hematuria. Ultrasonography showed left renal swelling but normal reniform configuration of the kidney was maintained. Computed tomography demonstrated a low density tumor infiltrating into the renal cortex and with tumor extension into the renal vein. Renal angiography revealed a hypovascular tumor. We suspected a left renal cell carcinoma with tumor extension into the left renal vein, and performed radical nephrectomy. Macroscopically, the resected kidney had a normal outer contour. The tumor with infiltrative growth pattern existed in renal medulla. Histopathologic examination revealed a papillary adenocarcinoma originated in Bellini duct (pT3bN2M0). The patient underwent systemic chemotherapy (M-VAC). This case showed invasive growth pattern, which were different from the usual renal cell carcinoma and Bellini duct carcinoma.

(Acta Urol. Jpn. **43**: 291–294, 1997)

Key words: Renal tumor, Bellini duct carcinoma

緒　　言

Bellini管癌は1976年にMancilla-Jimenezら[1]が，atypical hyperplastic changes of collecting tubulesとして初めて報告して以来現在までに国内外合わせて約60例が報告されている．Bellini管癌は光顕像では乳頭状腺癌から移行上皮癌までの多彩な組織像を示すとされ，診断は免疫組織染色により行われている．今回私達はこのBellini管癌が顕著な浸潤性の発育を示したので報告する．

症　　例

患者：39歳，男性

主訴：肉眼的血尿，排尿困難

既往歴：尿路結石

家族歴：姉が慢性腎不全で透析中

現病歴：1995年1月，肉眼的血尿で尿閉となり近医で導尿を受け，当科を受診した．超音波検査で左腎の腫大を認め精査目的で入院となった．

現症：左精索静脈瘤，発熱．

検査所見：α2-globulin 12.7%，CRP 1.4 mg/dl，ESR 24 mm/hr．

画像所見：超音波像では左腎が全体的に腫大し，central complexが不明瞭で，上極にhyperechoicなmassが認められたがNephrogramの変形は見られなかった（Fig. 1）．IVPでは左腎の腫大を認め，Pyelogram像の圧排所見が見られた．CT所見は単純像では左腎全体の腫大と腎静脈内の腫瘍塞栓が見られた．造影すると健常部との境界不明瞭な低吸収域の腫瘍が腎実質内を浸潤性に進展している所見が見られた．腎皮質は圧排されてはいるものの残存していた（Fig. 2）．左腎動脈造影では腎上極がhypovascularであるが，腎内動脈の圧排，偏位を伴わず，狭小化途絶している所見を認めた（Fig. 3）．以上の所見から，左腎腫瘍の診断で左根治的腎摘除術を施行した．

肉眼所見：左腎は12.5×7×5 cm，486 gで腫大し

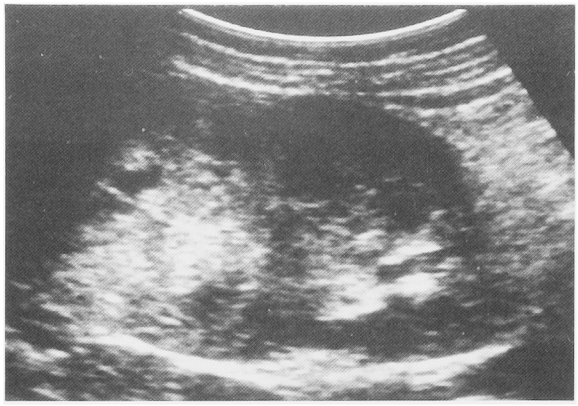

Fig. 1. Ultrasonogram of the left kidney. Normal reniform configuration of kidney was maintained.

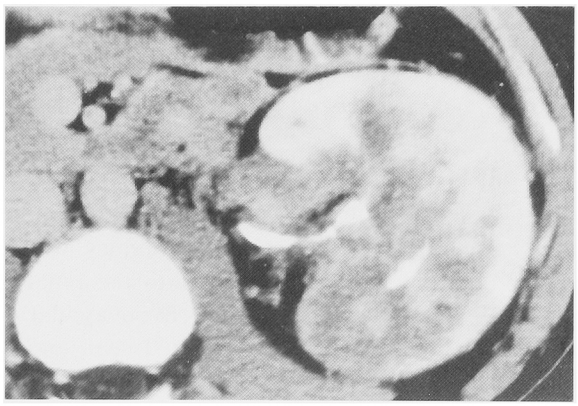

Fig. 2. Abdominal CT scan revealed low density tumor infiltrated into renal cortex.

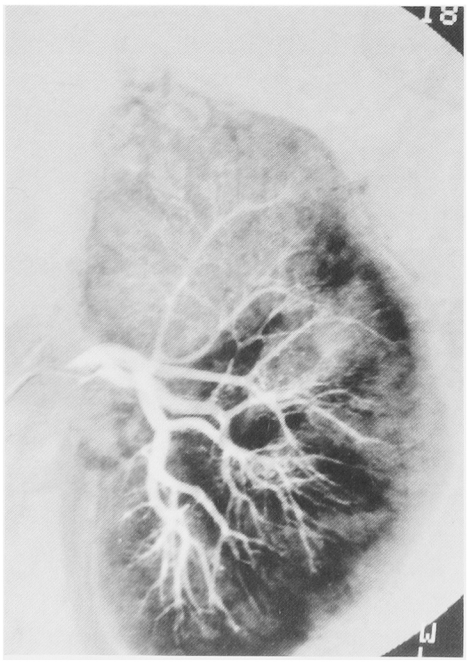

Fig. 3. Selective left renal angiogram showed hypovascular mass in the upper pole of the kidney.

ていた．腫瘍は灰白色調で腎上極を主体に存在し，被膜の形成は認めず，境界不明瞭で連続性に腎髄質内を

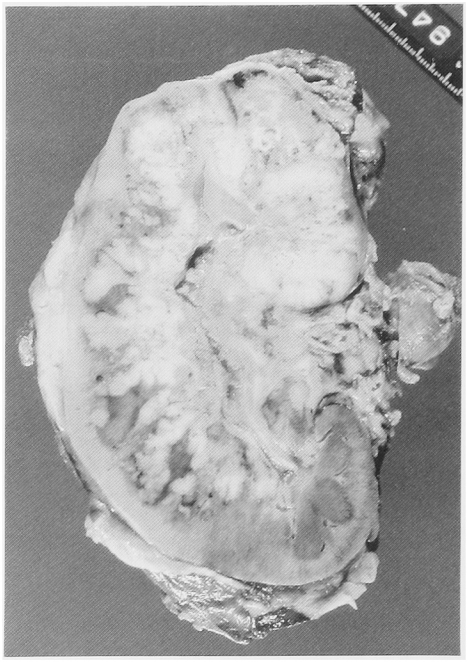

Fig. 4. Gross appearance of the cut surface of the left kidney. Renal medulla was almost replaced by tumor.

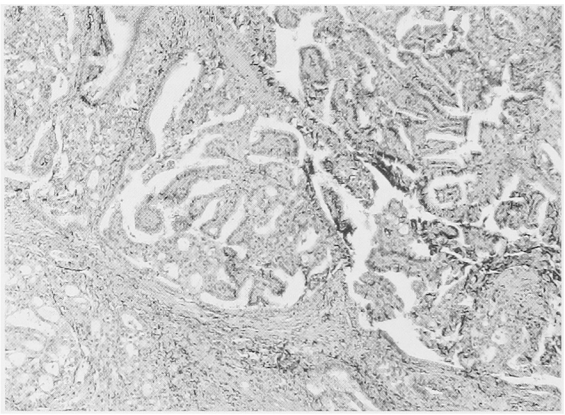

Fig. 5. Microscopic findings after staining with H.E. showed papillary adenocarcinoma.

進展し，髄質は完全に腫瘍に置き換えられていた．皮質は圧排されていたが保たれていた．腎盂内への浸潤は認めなかった（Fig. 4）．腎静脈内に腫瘍塞栓を認めた．

病理組織所見：腫瘍は浸潤性増殖を示し，正常組織との境界は不整で，被膜の形成は見られなかった．組織構築は乳頭状構造からなっていた．腫瘍細胞は大型の卵円形で，N/C 比は高く，大型の明瞭な核小体と不均一に分布する染色質を含んでいた．細胞質は弱好塩基性であり，淡明細胞は認めなかった（Fig. 5）．乳頭状腺癌と診断し，Bellini duct carcinoma の可能性が認められたため，特殊染色を施行した．遠位尿細管系のマーカーである Tamm-Horsfall protein の免疫組織染色で，陽性所見を示した．Monocyte の表面マーカーでありかつ近位尿細管のマーカーでもある

Leu M1 の免疫組織染色では，陰性であった．乳頭状構築から成りかつ，免疫組織化学的に遠位ネフロン由来と考えられたことから，Bellini duct carcinoma と診断した．また，腎茎部に3個のリンパ節転移を認めた．pT3bN2M0，Stage III であった．

考　　察

Bellini 管は解剖学的には，個々の集合管が集約し形成される乳頭管のことである．発生学上は，中胚葉系後腎の後腎憩室（尿管芽）から生じ，これは，集合管，腎杯，腎盂，尿管の起源でもある．ネフロン系の原基は，同じく中胚葉系である造後腎芽体からであり，Bellini 管は近位尿細管また遠位尿細管とも発生原基が異なっている．

近年，その組織像や発生部位が髄質に限局すること，および免疫組織学的手法により，近位尿細管由来の通常の腎癌とは異なる腎腫瘍が報告されている[1~6]それらは，遠位尿細管ないしは集合管から発生していると考えられており，広義に Bellini 管癌としておもに報告されている[7~12]

Aizawa ら[6]は Bellini 管癌は組織学的に腎細胞癌成分と移行上皮癌成分が混在する混合型と集合管上皮に類似する細胞が乳頭状の配列を示す乳頭腺癌型の2つに分類できると報告している．混合型は被膜形成が乏しく，浸潤増殖傾向が強く予後不良である．乳頭腺癌型は被膜形成が認められ，予後は Grade 2 の腎癌と同等である[11]とされるが，本例は乳頭腺癌型であるにもかかわらず被膜の形成を認めず，浸潤性発育を示した．過去の報告でもこの様な浸潤性増殖を示した Bellini 管癌（乳頭腺癌型）の報告は少ない．

浸潤性発育を示す Bellini 管癌は腎浸潤性移行上皮癌として報告されている[13,14]　腎全体および腎盂の変形に乏しく，腎内の腫瘍に明らかな被膜を持たない移行上皮癌とされ[15]，本例に類似している．画像上の特徴は，境界不明瞭な腫瘍が，腎実質内を浸潤性に進展するが皮質は残存し，腫瘍の突出を認めず，腎全体の腫大を見るものとされている．最近，Fukura ら[16]が5例の Bellini 管癌の CT 所見について報告をしているが，彼らも腎の形態が保たれることが大きな特徴であると述べている．本来，Bellini 管が腎盂・尿管と同じ尿管芽から発生していることを考えると組織型は異なっていても，移行上皮癌と同様な発育進展様式をとることは不思議ではないのかもしれない．Bellini 管癌は集合管から移行上皮に至る段階での腫瘍発生と考えるのが妥当であると思われた．

術後の補助療法として尿路上皮癌に準じた M-VAC 療法を2コース施行した．これは Bellini 管が発生学上，腎盂　尿管と起源が同一とされ，その癌の進展形式すなわち浸潤性に発育し，リンパ節に転移が多いことなど尿路上皮癌と類似していることから選択した．Dimoporloss ら[17]は，6例の Bellini 管癌に M-VAC 療法を施行したが，1例に Minor responce を認めたのみであったと報告している．今回の症例は M-VAC 療法を2コース施行後，定期的に経過観察を行っているが，1996年8月現在再発転移を認めていない．

この症例は Bellini 管癌の乳頭腺癌型にもかかわらず，被膜形成を認めず，顕著な浸潤性の発育を示していた．これは，腎浸潤性移行上皮癌として報告されている肉眼　画像所見と類似していた．Bellini 管癌の発生起源および進展形式について考える上で非常に貴重な症例と思われた．

結　　語

1）Bellini 管癌，乳頭腺癌型（pT3bN2M0）の症例を経験した．

2）被膜形成を認めず，浸潤性の発育を示し，非常に特徴的な肉眼　画像所見を示した．この所見は過去に報告されている腎発生の移行上皮癌と類似していた．

3）術後の補助療法として尿路上皮癌に準じた M-VAC 療法を施行した．

この論文の要旨は第48回神奈川県泌尿器科医会において発表した．

文　　献

1) Mancilla-jimenez P, Stanley RJ and Blath RA: Papillary renal cell carcinoma. Cancer **38**: 2469-2480, 1976
2) Cromie WJ, Davis CJ and Deture FA: Atypical carcinoma of kidney. Urology **13**: 315-317, 1979
3) Hai M and Diaz-Perez R: Atypical carcinoma of kidney originating from collecting duct epithelium. Urology **19**: 89-92, 1982
4) Norgaard T and Skaarup P: Infiltrating renal collecting duct carcinoma associated with epithelial dysplasia of the renal pelvis. Scand J Urol Nephrol **19**: 69-70, 1985
5) Fleming S and Lewi HJE: Collecting duct carcinoma of the kidney. Histopathology **10**: 1131-1141, 1986
6) Aizawa S, Kikuchi Y, Suzuki M, et al.: Renal cell carcinoma of lower nephron origin. Acta Pathol Jpn **37**: 567-574, 1987
7) Becht E, Muller SC, Storkel S, et al.: Distal nephron carcinoma: a rare kidney tumor. Eur Urol **14**: 253-254, 1988
8) 小針俊彦，町田豊平，大石幸彦，ほか：Bellini 管原発と思われる腎腫瘍の1例．日泌尿会誌 **79**: 1108-1113, 1988

9) 米瀬淳二，田利清信，辻井俊彦，ほか：ベリニ管癌の1例．臨泌 **42**：521-523，1988
10) Rumpelt HJ, Storkel S, Moll R, et al.: Bellini duct carcinoma: further evidence for this rare varriant of renal cell carcinoma. Histopathology **18**: 115-122, 1991
11) 松嵜 理，長尾孝一：腎遠位尿細管系腫瘍，とくにベリニ管癌の臨床病理学的研究．病理と臨 **8**：740-746，1990
12) 安永 豊，西村健作，高寺博史，ほか：腎部分切除を施行したBellini管癌の1例．泌尿紀要 **40**：1103-1107，1994
13) Hartmann DS, Davidson AT, Davis CJ Jr. et al.: Infiltrative ranal lesions. AJR **150**: 1061-1064, 1988
14) Bree RL, Schultz SR and Hayes R: Large infiltrating renal transitional cell carcinoma: CT and ultrasound features. J Comput Assist Tomogr **14**: 381-385, 1990
15) 松嵜 理，五十嵐辰男：腎浸潤性移行上皮癌，腫瘍鑑別診断アトラス腎臓．藍沢茂雄，清水甲一，里見佳昭編．第1版，pp. 81-85，文光堂，1994
16) Fukuya T, Honda H, Goto K, et al.: Computed tomographic findings of Bellini duct carcinoma of the kidney. J Comput Assist Tomogr **20**: 399-403, 1996
17) Dimopoulos MA, Logothetis J, Markowitz A, et al.: Collecting duct carcinoma of the kidney. Br J Urol **71**: 388-394, 1993

(Received on October 17, 1996
Accepted on December 19, 1996)