骨形成を伴った腎細胞癌の1例

京都府立医科大学泌尿器科学教室（主任：渡邉　泱教授）
中村　晃和，中川　修一，杉本　浩造，三神　一哉
野本　剛史，浦野　俊一，中西　弘之，渡邉　　泱

A CASE OF RENAL CELL CARCINOMA ASSOCIATED WITH OSSIFICATION

Terukazu NAKAMURA, Shuichi NAKAGAWA, Kozo SUGIMOTO, Kazuya MIKAMI,
Takeshi NOMOTO, Shunichi URANO, Hiroyuki NAKANISHI and Hiroki WATANABE
From the Department of Urology, Kyoto Prefectural University of Medicine

A 40-year-old woman presented with left lumbar pain. A plain abdominal roentgenogram showed patchy calcifications dispersed in a diameter of 7.5 cm at the lower pole of the left kidney. Computed tomography and angiography revealed a hypovascular tumor 10 cm in diameter. A left radical nephrectomy was performed. Histopathological diagnosis was renal cell carcinoma, clear cell subtype, pT2N0M0, accompanied with marked stromal calcification. The patient remains free of recurrence 42 months postoperatively.

This is the 26th case reported in the Japanese literature.

(Acta Urol. Jpn. **43**: 283–285, 1997)

Key words: Ossification, Renal cell carcinoma

緒　　言

石灰化を伴う腎細胞癌のうち骨形成を伴うものは比較的稀である．今回私たちは著明な骨化を伴う腎細胞癌の1例を経験したので若干の文献的考察を加えて報告する．

症　　例

症例は50歳の女性で，1992年11月12日に左腰部痛を主訴に京都府立医科大学泌尿器科を受診した．排泄性腎盂造影（DIP），腎超音波の検査の結果，左腎腫瘍を疑われ，精査・加療の目的で入院となった．既往歴として10年前に左腎結石症を疑われたことがあるが，詳細は不明であった．入院時現症に特記すべきことはなく，血液生化学検査所見にも異常を認めなかった．

入院後の画像診断として，KUB では左腎下極に一致して直径約 7.5 cm の楕円状の石灰化像を認め，DIP では左腎盂の圧排像を認めた（Fig. 1）．超音波断層法では，左腎下極に音響陰影を伴う石灰化像を認めた（Fig. 2）．腹部造影 CT では，直径約 10 cm の強い石灰化を伴う造影効果のない腫瘍を認めた．左腎動脈造影では，下極に hypovascular tumor を認めた．

以上の画像診断から著明な石灰化を伴った左腎細胞癌，術前 stage T2N0M0 との診断のもとに，同年12月22日に選択的腎腫瘍生検[1]を行った．生検の病理組織学的診断は軽度の異型を伴う尿細管上皮原発の腫瘍という結果で，必ずしも良性　悪性の判定をつけえなかった．

そこで，術中凍結切片で良性腫瘍と判断した場合は左腎部分切除術を，悪性所見を認めれば根治的腎摘除術を行うという方針をたて，1993年1月13日に手術を行った．術中凍結切片で renal cell carcinoma との確定診断をえたので根治的左腎摘除術を行った．

摘出標本では，腎中部から下極に被膜を伴った腫瘍が認められた．内部は，一部壊死した部分を認め石灰化している箇所を認めた（Fig. 3）．

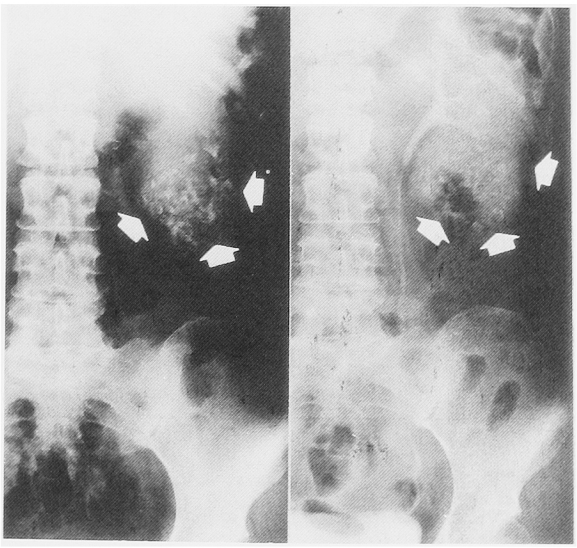

Fig. 1. KUB and DIP revealed a renal mass of the left kidney with calcification.

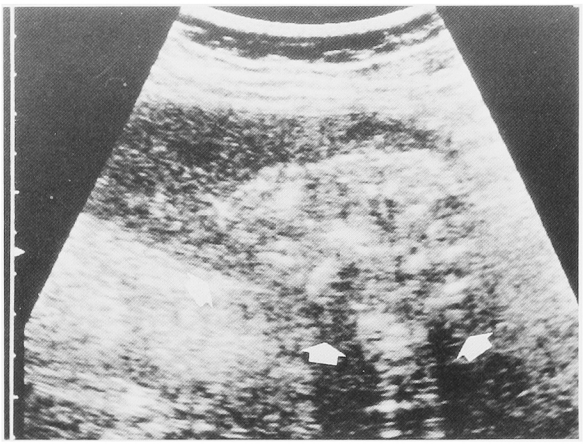

Fig. 2. Ultrasonography revealed a solid tumor with acoustic shadow in the left kidney.

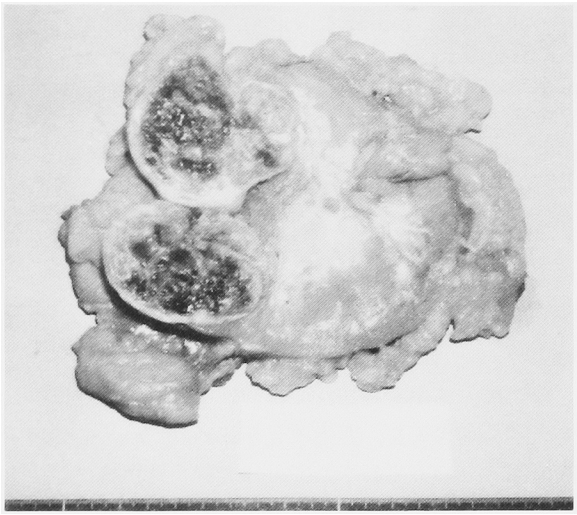

Fig. 3. Gross appearance of the resected kidney had a capsulated tumor which included necrotic parts and calcification.

病理組織学的所見は，壊死を伴う淡明型の腎細胞癌で，間質に著明な骨形成を伴っていた（Fig. 4）.

術後経過は良好で，術後3年6カ月経過した1996年7月現在再発を認めず生存中である.

考　　察

石灰化を伴う症例は，腎細胞癌の約10％とされているが[2]，骨形成まで伴うものは比較的稀であり，私たちが調べえたかぎりでは自験例を含めて26例にすぎず[3~5]，その要約は，男性13例，女性13例であり女性の割合が一般の腎細胞癌と比べて多かった．また年齢は16歳から76歳にわたり，平均47.2歳と若年者に多い傾向があった．最大腫瘍径は3 cm から小児頭大にわたり，比較的大きなものが多かった．血管造影所見では，通常の腎細胞癌では hypervascular pattern を示すものが多いとされているが，骨形成を伴ったものでは hypovascular pattern を示すものが圧倒的に多く，hypovascular が12例，hypervascular が5例，不明9例であり，骨形成と関係がある可能性がある.

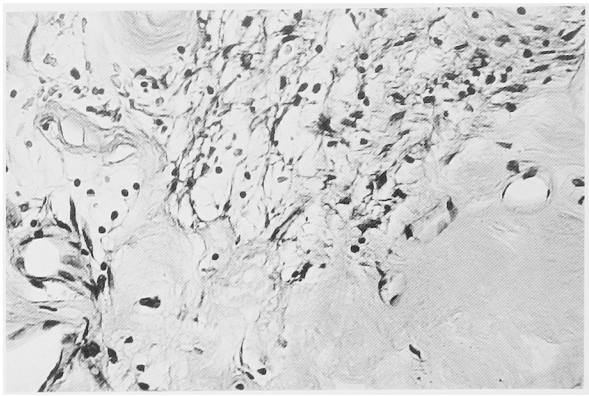

Fig. 4. Microscopic appearance showed clear cell type renal cell carcinoma with massive ossification.

腫瘍に骨形成も起こす原因として Kumasa ら[6]は，免疫組織学的検討から proteoglycans や fibrinonectin, collagen III の関与を指摘している．また，小林ら[7]は骨形成の原因として 1）腫瘍細胞が出血壊死しそれが吸収されずに石灰沈着をきたし，これに腫瘍細胞の組織誘導が加わって起こった骨形成，2）腫瘍が発生する初期段階での骨細胞の迷入や結合組織の骨細胞への分化による骨形成，という二つの原因を挙げている．本症例では，proteoglycan などの免疫組織学的検討は行っていないが，組織学的には壊死組織や出血巣を認めることから，これらに石灰沈着が起こって骨形成をきたしたと推測できる．血管造影でも hypovascular pattern を示し，この仮定を支持するものと考えられた．しかし10年前に左腎結石症の疑いを指摘されており，腫瘍発生初期の骨細胞の迷入説も否定はできない.

石灰化を伴う腎細胞癌の予後は，一般の腎細胞癌のそれに比べて良好である[8]　石灰化を伴うため早期発見される可能性が高いこと，出血　壊死を起こした後に骨形成をきたすことから腫瘍の増殖能が低いためと考えられる．自験例でも術後3年以上経過した現在も癌なし生存中である．しかし，一般の腎細胞癌も slow growth であり，10年以上経過していても遠隔転移が出現することがあるので，今後も経過観察が必要であると思われる.

結　　語

本邦26例目と思われた著明な骨形成を伴った腎細胞癌の1例を経験した．骨形成の原因として壊死組織や出血巣に石灰沈着が起こり，骨形成をきたしたと推測された.

文　　献

1）渡邊　泱：第34回泌尿器科中部連合総会シンポジウムII 泌尿器科領域における超音波穿刺術．泌

尿紀要 **31**：1257-1258，1991
2) Daniel WW Jr, Hartman GW, Witten DM, et al.: Calcified renal masses. Radiology **103**: 503-508, 1972
3) 古倉浩次，吉田隆夫，岩井泰弘：骨形成を伴った腎細胞癌の1例．西日泌尿 **58**：558-560，1996
4) 河瀬紀夫，畑山　忠，瀧　洋二，ほか：骨形成を伴った多房性嚢胞状腎細胞癌の1例．京都市病紀 **13**：72-74，1993
5) 漆原正泰，釜井隆男，芝　瀧寛，ほか　骨形成を伴った腎細胞癌の1例．泌尿紀要 **42**：127-129，1996
6) Kumasa S, Mori H, Mori M, et al.: Heterotopic bone formation in tumor storomal tissue-immunohistochemical considerations. Acta Histochem Cytochem. **23**: 427-439, 1990
7) 小林忠義　病理学領域における組織誘導の問題．日病院会誌 **50**：91-120，1961
8) Tsung SH and Lim JI: Stone-like calcification of hypernephroma. Urology. **22**: 278-279, 1983

(Received on September 26, 1996
Accepted on January 8, 1997)