

## 陰茎悪性リンパ腫の2例

—報告例21例を含めた臨床的検討—

静岡赤十字病院泌尿器科 (部長: 置塩則彦)

桑原 勝孝, 窪田 裕輔, 日比 秀夫\*

柳岡 正範, 置塩 則彦

藤田保健衛生大学泌尿器科学教室 (主任: 名出頼男教授)

星長 清隆, 名出 頼男

藤田保健衛生大学第一病理学教室

笠 原 正 男

MALIGNANT LYMPHOMA OF THE PENIS:  
REPORT OF TWO CASES

Yoshitaka KUWAHARA, Yusuke KUBOTA, Hideo HIBI

Yoshinori YANAOKA and Norihiko OKISHIO

*From the Department of Urology, Shizuoka Red Cross Hospital*

Kiyotaka HOSHINAGA and Yorio NAIDE

*From the Department of Urology, Fujita Health University School of Medicine*

Masao KASAHARA

*From the Department of Pathology, Fujita Health University School of Medicine*

We report two cases of malignant lymphoma of the penis. A 64-year-old man presented with painful indurations of the penis. A computerized tomography (CT) scan showed a swollen retroperitoneal lymph node 5 cm in diameter. Penectomy confirmed the diagnosis of B cell malignant lymphoma, diffuse large type. Despite systemic chemotherapy with a CHOP regimen, he died of disease 7 months postoperatively. The second case was in a 63-year-old man presenting with multiple nodules in the penis and scrotum. Biopsy of a scrotal nodule revealed B cell malignant lymphoma, diffuse medium size type. A CT scan demonstrated widespread lesions (stage III E). He has been in complete remission for 10 months following multidisciplinary treatments.

We reviewed 21 cases of malignant lymphoma of the penis which have been reported in the literature.

(Acta Urol. Jpn. 43 : 371-374, 1997)

**Key words:** Malignant lymphoma, Penile tumor

## 緒 言

泌尿器科領域に発生する悪性リンパ腫は稀であり、なかでも陰茎に発生したものは文献的にも20例程しか報告がない。最近われわれは、外陰部、特に陰茎に発生した悪性リンパ腫の2例を経験したので報告する。

## 症 例

症例1 : 64歳, 男性

主訴 : 陰茎の痛み, 硬結の触知

家族歴 既往歴 : 特記すべきことなし

現病歴 : 1992年10月, 陰茎の痛み, 硬結を自覚したため当科を受診した。腫瘤は小指頭大で亀頭を除く陰茎全体の皮下に5~6個認めた。

現症 : 血圧 126/80 mmHg, 脈拍 79/分, 整, 体温 35.9度。表在リンパ節は触知せず

検査所見 : LDH 2,952 IU, CRP 7.91 mg/dl と上昇を認めた。末梢血中に異形リンパ球は認めなかった。

画像所見 : CTにて左腎上部, 傍大動脈に5 cm大の腫瘤を認めた (Fig. 1)。Ga シンチではCTと同部位に集積を認めた。以上より陰茎腫瘍, 後腹膜リンパ節転移を疑い陰茎切断術を施行した。肉眼的には陰茎海綿体に淡黄色の均一な充実性腫瘍を多発性に認め

\* 現 : 日比クリニック

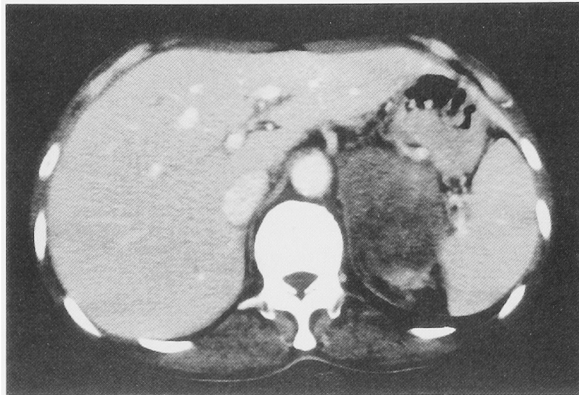


Fig. 1. CT scan revealed para-aortic lymphadenopathy 5 cm in size.

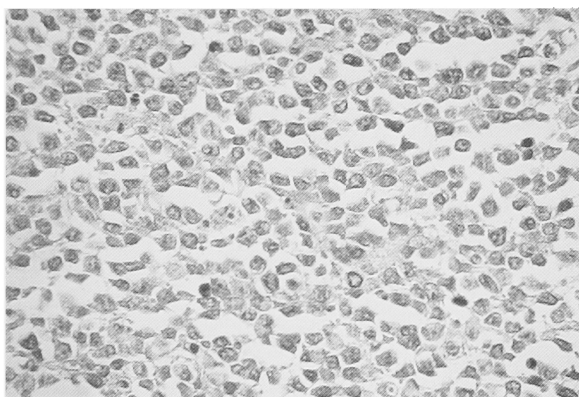


Fig. 2. Photomicrograph showing large diffuse type malignant lymphoma.

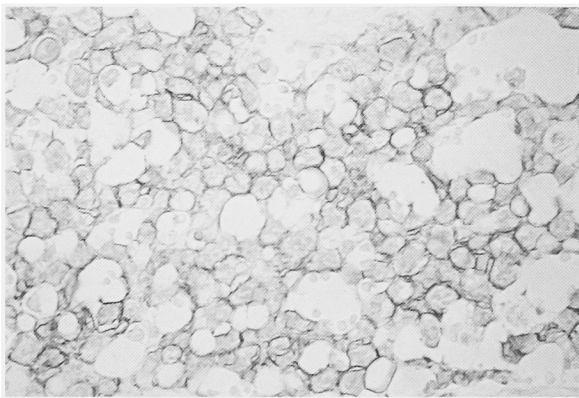


Fig. 3. Immunoperoxidase staining using antibody against B lymphocytes (L-26) revealed positively stained cells.

た。

病理組織診断：H.E. 染色では腫瘍細胞は類円形で胞体に乏しく，胞巣形成は認められない。細胞相互の結合性も粗であり少数の異型性核分裂像を認める (Fig. 2)。免疫染色では leucocyte common antigen, L-26 がともに陽性である (Fig. 3)。以上より B cell malignant lymphoma diffuse large type と診断した。

術後経過：臨床病期分類では Stage II E に相当し，化学療法 (CHOP: サイクロフォスファミド 750

mg/m<sup>2</sup> day 1, アドリアマイシン 50 mg/m<sup>2</sup> day 1, ビンクリスチン 1.4 mg/m<sup>2</sup> day 1, プレドニソロン 100 mg day 1~5) を開始した。3コース終了時点では CT, Ga シンチで腫瘍の消失を認め，LDH も正常化していた。4コース終了頃より下肢のしびれ背部痛が出現した。MRI にてびまん性の頸部，腰部脊髄内，脊髄外腫瘍を認め転移によるものと考えられた。5コース終了したが，全身状態が悪化し術後7カ月目に死亡した。

症例 2：63歳，男性

主訴：陰茎，陰囊の小腫瘍

家族歴 既往歴：特記すべきことなし

現病歴：1995年9月，陰茎，陰囊内に硬結を触知するため，当科を受診する。腫瘍は小指頭大で陰茎腹部に2個，陰囊内精索に沿う様に左右1個ずつ認めた。

現症：血圧170/102，脈拍68/分，整，体温36.4度，両鼠径リンパ節腫脹を認めた。

検査所見：LDH 1,030 IU，CRP 2.18 mg/dl と上昇を認めた。末梢血中に異形リンパ球は認めなかった。

画像所見：CT では右胸膜～背部にかけて腫瘍を認め，縦隔，左鼠径リンパ節腫大を認めた (Fig. 4)。

Ga シンチでは CT と同一部位と陰茎に集積を認め

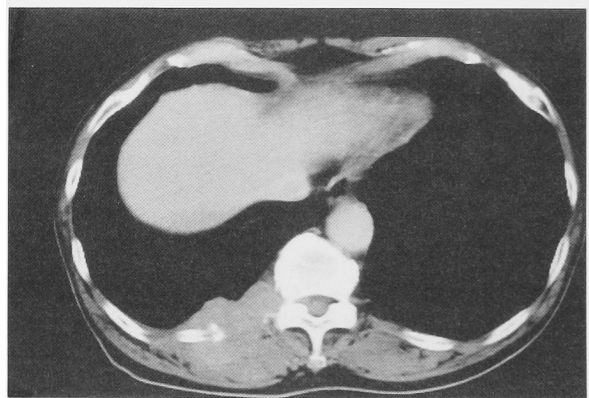


Fig. 4. CT scan revealed tumor existing from the right pleura to the back.

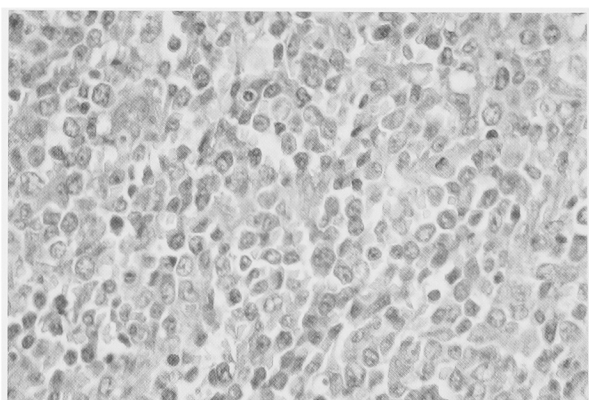


Fig. 5. Photomicrograph showing medium size diffuse type malignant lymphoma.

た。陰嚢内腫瘍の切除生検を施行した。腫瘍は精索と強く癒着していたが剥離は可能であった。

病理組織診断: H.E. 染色では腫瘍細胞は裸核, 類円形でシート状に配列しており, 異型性核分裂が認められる (Fig. 5)。L-26 は陽性, UCHL-1 は陰性であった。以上より B cell malignant lymphoma diffuse medium size type と診断した。

術後経過: 臨床病期分類では stage III E に相当し, 化学療法 (CHOP) を開始した。4 コース終了後, 陰茎の腫瘍の消失を認めた。CT では胸部腫瘍の縮小を認め, LDH は正常化した。6 コース終了時点では CT, Ga シンチで異常は認められなかった。再発予防のため背部, 縦隔に放射線照射 30 Gy, 髄腔内にメソトレキセート 10 mg, Ara-C 20 mg の抗癌剤の投与を行った。その後現在まで10カ月間再発を認めていない。また陰茎機能も保存されている。

### 考 察

悪性リンパ腫が原発性または続発性に陰茎に発生することはきわめて稀であり, 現在までに文献的には原発性が16例, 続発性が5例報告されているに過ぎない (Table 1)<sup>1-13)</sup>。しかし, 原発性と報告されているなかでもリンパ節にも腫大を認める症例があり, 原発巣が特定できないために続発性とされる症例があること

も否定できない。CT が開発される以前の症例も含まれており一概に原発, 続発と診断するのは困難であろう。したがってわれわれの症例は2例とも原発か続発かの判断は行わなかった。患者の年齢分布は4歳から90歳と幅広いが55歳以上が17例 (74%) とやや高齢者に多い傾向があり, 一般的な悪性リンパ腫と変わりがない。診断方法は生検によることが多いが最初から陰茎切除を行った症例もみられた。しかし後に述べるが適切な治療方針を立てるためにはまず生検を行うべきと考えられ自験例 (症例1) では反省点と思われた。病理診断はそれぞれの時代により表現方法が違うが陰茎に発生する悪性リンパ腫の組織型には一定の傾向は認められなかった。また, 組織型と予後に明らかな相関は認められなかった。他病巣はやはりリンパ節が多くみられたが, 治療後新たにリンパ節病変が出現した例もあり<sup>12)</sup>。このような症例は原発性か否かの判定は困難と思われた。一方, Yu ら<sup>9)</sup>は陰茎悪性リンパ腫は潜在性の結節性病変の一つの現れであると報告している。治療法は手術, 放射線, 化学療法とさまざまであり予後との相関は症例数が少ないことも有り不明であるが陰茎のびまん性病変でも化学療法のみで治癒し機能保存できた報告例もあり<sup>8)</sup>。陰茎という臓器の特異性を考えた場合には性機能温存という立場からも生検にて病理診断を確認後に全身の治療である化学療法を

Table 1. Summary of reported malignant lymphoma of the penis.

症例	年齢	診断法	病 理	他 病 巣	治 療	予 後	報告年	*原/続
1	17	不 明	reticulum cell sarcoma	不 明	不 明	不明	1944	原
2	67	腫瘍切除	reticulum cell sarcoma	左精管	*放	死亡	1952	続
3	58	生 検	reticulum cell sarcoma	腋窩, 鼠径リンパ節	手 術	死亡	1962	原
4	4	生 検	small cell lymphoma	無 し	不 明	不明	不明	原
5	56	生 検	reticulum cell sarcoma	無 し	放	*CR	1968	原
6	68	生 検	reticulum cell sarcoma	無 し	手 術	CR	1970	原
7	70	生 検	Burkitt lymphoma	後腹膜リンパ節	放	死亡	1977	続
8	76	陰茎切除	moderateley well differentiated lymphocytic lymphoma	鼠径リンパ節	手 術	不明	1981	原
9	60	生 検	non-Hodgkin lymphoma	無 し	放	CR	1985	原
10	54	腫瘍切除	small cell lymphoma	無 し	放	CR	1985	原
11	37	生 検	*ML	無 し	不 明	不明	1987	原
12	59	生 検	ML	無 し	不 明	不明	1987	原
13	14	不 明	ML lymphoblastic type	左鎖骨上, 大動脈周囲リンパ節	不 明	不明	1987	続
14	90	陰茎切除	ML	無 し	手 術	不明	1987	原
15	67	生 検	ML	リンパ節 (Stage IV)	放	CR	1987	続
16	65	生 検	diffuse large cell ML	無 し	*化	CR	1988	原
17	60	生 検	diffuse large B cell ML	無 し	手術, 化	CR	1989	原
18	72	作 検	mixed small and large cell ML	無 し	放, 化	CR	1992	原
19	81	生 検	diffuse medium size cell ML	前立腺	化	死亡	1993	続
20	81	生 検	diffuse large cell type ML	無 し	手術, 放, 化	死亡	1994	原
21	18	生 検	diffuse large cell immunoblastic lymphoma	無 し	化	CR	1995	原
自験例	64	陰茎切除	diffuse large B cell ML	左腎上部腫瘍	手術, 化	死亡	1996	不明
自験例	63	生 検	diffuse medium B cell ML	右胸膜~背部腫瘍, 縦隔リンパ節, 鼠径リンパ節, 陰嚢内腫瘍	化	CR	1996	不明

\*原/続: 原発性/続発性, \*ML: malignant lymphoma, \*放: 放射線療法, \*化: 化学療法, \*CR: complete remission

第一選択とするべきであると思われる。しかし化学療法のない時代、手術または放射線療法のみで治癒した例、逆に化学療法の発達した最近でさえ死亡する例もある。他の癌の陰茎転移例は陰茎切除により予後が改善されると言う報告<sup>1)</sup>、胃の悪性リンパ腫では切除を優先する方が予後が良いという報告<sup>14)</sup>もあり陰茎の悪性リンパ腫の治療法の確立には今後症例数を重ねさらなる検討が必要である。

### 結 語

陰性悪性リンパ腫の2例を報告し、文献的考察を述べた。陰茎悪性リンパ腫の初期治療としては生検にて病理診断を確認した後、化学療法を試みるべきと思われた。

本論分の要旨は第193回日本泌尿器科学会東海地方会において発表した。

### 文 献

- 1) Abeshouse BS and Abeshouse GA: Metastatic tumors of the penis: a review of the literature and areport of two cases. *J Urol* **86**: 99-112, 1961
- 2) 大村順一, 大北健逸, 竹中 守, ほか: 陰茎に原発巣を示した細網肉腫症の1例. *泌尿紀要* **8**: 536-542, 1962
- 3) Dhener LP and Smith BH: Soft tissue tumors of the penis: a clinicopathologic of 46 cases. *Cancer* **25**: 1431-1447, 1970
- 4) Gough J and Path MRC: Primary reticulum cell sarcoma of the penis. *Brit J Urol* **42**: 336-339, 1970
- 5) Lanesky JR, Law DW, Roth SJ, et al.: Burkitt Lymphoma metastatic to penis. *Urology* **15**: 610-612, 1980
- 6) Gonzalez-Campora R, Nogales FF Jr, Lerma E, et al.: Lymphoma of the penis. *J Urol* **126**: 270-271, 1981
- 7) Stewart AL, Grieve RJ and Banerjee SS: Primary lymphoma of the penis. *Eur J Surg Oncol* **11**: 179-181, 1985
- 8) Marks D, Crosthwaite A, Vargos G, et al.: Therapy of primary diffuse large cell lymphoma of the penis with preservation of function. *J Urol* **139**: 1057-1058, 1988
- 9) Yu GSM, Nseyo UO and Carson JW: Primary penile lymphoma in a patient with peyronie's disease. *J Urol* **142**: 1076-1077, 1989
- 10) Carter RD, Smith R, Alpern HD, et al.: Primary lymphoma of the penis with rationale of treatment. *Int Urol Nephrol* **24**: 521-525, 1992
- 11) 西坂誠泰, 佐々木正臣, 若狭研一: 前立腺および陰茎根部に発生した悪性リンパ腫の1例. *J Jpn Soc Clin Cytol* **32**: 552-556, 1993
- 12) Watanabe K, Kurizaki Y, Ogawa A, et al.: Primary malignant lymphoma of the penis: a case report. *Int J Urol* **1**: 283-284, 1994
- 13) Fairfax CA, Hammer CJ III, Dana BW, et al.: Primary penile lymphoma presenting as a penile ulcer. *J Urol* **153**: 1051-1052, 1995
- 14) 竹中武昭, 近藤千尋, 坂野輝夫, ほか: 胃原発悪性リンパ腫の治療. *J Jpn Soc Cancer Ther* **16**: 1310-1316, 1981

(Received on November 25, 1996)  
(Accepted on January 22, 1997)