脊髄損傷患者に発生した膀胱腫瘍の2例

近畿大学医学部泌尿器科学教室（主任：栗田　孝教授）
杉本　賢治，梅川　　徹，朴　　英哲，栗田　　孝

BLADDER CANCER IN PATIENTS WITH SPINAL CORD INJURY: REPORT OF TWO CASES

Kenji SUGIMOTO, Tohru UMEKAWA, Young-Chol PARK and Takashi KURITA
From the Department of Urology, Kinki University School of Medicine

Two cases of bladder cancer in patients with spinal cord injury are reported. A 57-year-old paraplegic woman who had had an indwelling urethral catheter for 20 years visited our hospital with macroscopic hematuria. A bladder tumor was found endoscopically. A transurethral biopsy revealed a squamous cell carcinoma. She refused operation and received radiation therapy. The second case was in a 69-year-old paraplegic man on clean intermittent catheterization for 2 years presenting with a high grade fever. The diagnosis was a transitional cell carcinoma of the urinary bladder. Bilateral cutaneous ureterostomy was performed because of tumor invasion. He received radiation therapy but died of cancer 18 months after surgery.

(Acta Urol. Jpn. **43**: 359–362, 1997)

Key words: Bladder cancer, Spinal cord injury

緒　　言

欧米では脊髄損傷（以後脊損）患者は一般人と比較して膀胱癌の発生率が高いと言われている[1]．しかし，われわれの調べえたかぎりでは，本邦における報告は，今日までに23例にすぎない．今回，脊損後長期バルンカテーテル留置患者および長期間間欠的自己導尿患者に発生した膀胱腫瘍を経験したので，若干の文献的考察を加えて報告する．

症　　例

〈症例1〉

患者：57歳，女性

主訴：肉眼的血尿

家族歴：特記することはない

既往歴：1963年（24歳時）に脊椎カリエスのため第4胸椎以下の麻痺が生じ，以後，尿意消失のため，20年間のカテーテル留置となる．1995年1月（56歳時）膀胱結石で経尿道的膀胱結石砕石術を受けた既往がある．

現病歴：1995年11月（56歳時）肉眼的血尿が出現し，同24日に当科を受診した．膀胱鏡にて膀胱底部に巨大な腫瘍認め即日入院となった．

現症：栄養状態良好．脊椎麻痺のため歩行不能．

尿路管理：2週毎のカテーテル交換および隔日の膀胱洗浄を施行し毎週尿沈渣で細菌感染の予防に努めた．

血液検査：Hb 8.2 g/dl，SCC 28.1 ng/ml．尿沈渣；赤血球多数/HPF，白血球多数/HPF．尿培養；腸球菌 48×10^5/ml．画像診断；1995年12月のCTにおいて，膀胱壁の底部から後壁に一致して著明に肥厚しており，底部には軟部組織を思わせる腫瘤を認めた．リンパ節の腫大は認めなかった．膀胱鏡では同部位に一致して非乳頭状広基性腫瘍を認め，1995年12月経尿道的生検を施行した．

病理組織所見；粘膜の一部が扁平上皮に類似した異型細胞に置き換わり，中心部角化傾向を示すネストを形成し増殖し，癌真珠も多数見うけられ，扁平上皮癌と診断した（Fig. 1）．

経過；膀胱全摘の適応と考えたが，本人，家族の希

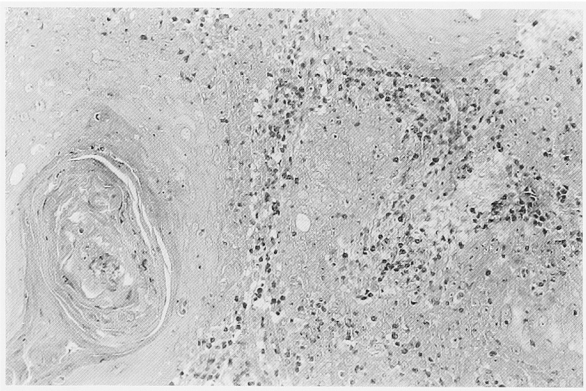

Fig. 1. Histopathological findings reveal squamous cell carcinoma of the bladder (H.E. stain, ×400).

望により施行せず，50 Gy の放射線治療を施行後退院し，現在外来にて経過観察中である．

〈症例 2〉

患者：69歳，男性

主訴：発熱

家族歴：特記することはない

既往歴：1947年（20歳時）に転落事故のため，第2腰椎以下の対麻痺となった．1992年（66歳時）まで自排尿を行っていたが，残尿が多いため，1日3回の間欠的自己導尿を開始した．また，同じころ，左珊瑚状結石を認めたため，経皮的腎砕石術を1回，体外衝撃波結石破砕術を3回施行された．

現病歴；1994年8月（68歳時）39度の高熱を認め，精査目的で入院となった．

現症；栄養状態不良．車椅子歩行．

尿路管理；1日3回の間欠的自己導尿により残尿の減少および尿路感染の予防に努めた．

血液検査；Hb 8.2 g/dl，SCC 21.0 ng/ml

尿沈渣；赤血球多数/HPF，白血球多数/HPF

尿培養；緑膿菌 65×10^5/ml

画像；IVP では両側水腎症（高度）を認める以外特記することなく，CT にて膀胱内を占拠する腫瘍により膀胱容量の減少を認めた．腫瘍の直腸への浸潤およびリンパ節の腫大は明かではなかった．膀胱鏡では後壁から前壁に非乳頭状広基性腫瘍を認めた．そのため，尿管口が圧排され両側水腎症を呈していた．1994年8月経尿道的生検を施行した．

病理組織所見；腫瘍細胞は充実性のネストを形成しており，細胞間橋があることから扁平上皮への分化がうかがわれた．

経過：上記診断のもとに1994年9月14日膀胱全摘を目的に手術を施行した．腫瘍のS状結腸への浸潤が強く，膀胱全摘を断念し，尿管皮膚瘻造設術を施行するにとどめた．腫瘍に対しては 50 Gy の放射線療法を施行した．以後，入退院を繰り返したが，1996年3月癌死の転帰をとった．

考　　察

脊損患者には報告者により数値に差があるものの，膀胱腫瘍の発生頻度は0.27[1]～9.68[2]％と高率である．Nyquist & Bors[1] によれば，脊損患者の尿路悪性腫瘍による死亡率は一般人の53倍で，また木村ら[3]によれば，膀胱癌の発生頻度は一般人の20倍と報告している．発生原因として塩崎ら[4]は，留置カテーテルや膀胱結石による慢性刺激ならびに慢性尿路感染症が，膀胱粘膜の扁平上皮化生および悪性化に多大な影響をお

Table 1.　Bladder cancer in patients with spinal cord injury in Japan

		年齢	性別	受傷からの期間（カテーテルの留置期間）	発見の動機	病理組織型	(Grade)	予後
1	木村ら[3]	54	不明	不明（不明）	不　明	TCC	(不明)	癌　死
2	木村ら[3]	48	不明	不明（不明）	不　明	SCC	(不明)	癌　死
3	塩崎ら[4]	47	男性	20年（なし）	血膿尿	TCC	(不明)	癌　死
4	塩崎ら[4]	48	男性	25年（6年）	腹部腫瘤	SCC	(不明)	癌　死
5	塩崎ら[4]	47	男性	26年（なし）	血膿尿	SCC	(不明)	癌　死
6	塩崎ら[4]	46	男性	26年（1カ月）	発　熱	SCC	(不明)	癌　死
7	黒田ら[9]	不明	不明	20年（不明）	不　明	不　明		不　明
8	安藤ら[10]	55	男性	25年（9カ月）	血　尿	SCC＞TCC	(不明)	癌　死
9	亀岡ら[11]	41	男性	10年（10年）	血　尿	TCC	(G3)	癌　死
10	入沢ら[12]	39	男性	20年（なし）	血　尿	TCC	(不明)	癌　死
11	稲田ら[13]	不明	不明	18年（不明）	不　明	TCC	(不明)	不　明
12	矢野ら[14]	45	男性	22年（6年）	血　尿	TCC，SCC	(G2＞G3)	癌　死
13	林　ら[15]	78	男性	22年（19年）	血　尿	TCC	(G3)	他因死
14	桝　ら[16]	不明	不明	不明（不明）	不　明	SCC	(不明)	不　明
15	竹本ら[17]	59	男性	19年（1カ月）	尿検査	TCC	(G1)	生　存
						TCC＞ADC？	(G2)	再　発
16	鈴木ら[18]	57	男性	29年（不明）	会陰部瘻孔	SCC＜TCC	(G3)	不　明
17	金子ら[19]	52	男性	23年（不明）	膀胱鏡	SCC，TCC	(不明)	不　明
18	金子ら[19]	70	男性	46年（不明）	血　尿	TCC	(不明)	生　存
19	金子ら[19]	64	男性	16年（不明）	膀胱鏡	SCC，TCC	(不明)	癌　死
20	金子ら[19]	59	男性	40年（7年）	会陰部腫瘤	ADC	(不明)	不　明
21	木津ら[20]	68	男性	14年（不明）	血　尿	SCC＞TCC	(G3)	癌　死
22	佐藤ら[21]	42	男性	27年（5年）	血　尿	TCC	(G2＝G3)	他因死
23	桑原ら[22]	57	男性	35年（9年）	血　尿	SCC＞TCC		生　存
24	自験例	57	女性	33年（20年）	血　尿	SCC		生　存
25	自験例	69	男性	49年（3年）	発　熱	TCC＜SCC		癌　死

よぼしていると考察している．今回，われわれが集計した本邦報告25例についてみると，一般人では60歳から65歳が膀胱癌の好発年齢とされているのに対し，集計例では39歳から78歳，平均55歳と膀胱癌全体の平均よりやや低かった（Table 1）．性別は自験例以外全例男性であった．これは，脊損患者の85％[5]が男性であることに起因していると考えられる．発見の契機は一般の膀胱腫瘍と同様，肉眼的血尿が12例と最も多かった．病理組織型は，扁平上皮癌は一般人では膀胱腫瘍の5～6.7％[6]であるのに対し，われわれの集計では扁平上皮癌7例（28％），移行上皮癌9例（36％），両者混合8例（32％），腺癌1例（4％）と扁平上皮癌の成分を含む症例が60％と高率であった．

本邦の統計ではカテーテル留置期間が短期のものでも癌発生がみられており，留置期間と膀胱腫瘍の発生との関係に有意な所見を認めないが，Kaufman ら[2]による長期カテーテル留置患者の膀胱生検では留置期間の長期化に依存して扁平上皮癌の発生率が高く，10年以上の長期留置例では実に10％の発生率であったとしている．一般人の膀胱癌の発生率を0.008％[7]とすると少なく見積もっても実に1,000倍の危険率とも考えることができ，カテーテル留置例と，それに伴う慢性の感染は膀胱癌に大きく関与していると考えることができる．間欠的自己導尿の施行は，少なからず慢性の尿路感染および膀胱刺激を減少させると思われる．このことは少なからず膀胱腫瘍の発生減少に寄与すると考えられる．

今回の経験を通して，脊損患者，特に長期バルンカテーテル留置患者における膀胱癌の早期発見対策として Broecker ら[8]が定期的な尿細胞診の必要性を指摘し，Kaufman ら[2]が定期的な膀胱鏡，および生検の必要性を指摘している通り，積極的にこれらを施行する必要がある．

また，血中 SCC 抗原は一般に子宮頸癌や肺扁平上皮癌などのマーカーとして活用されており，今回の自験例2例とも血中 SCC が 20 ng/ml 以上と高値を示していた．われわれの調べえたかぎりにおいて，血中 SCC 抗原につき記載していたものは，自験例を含め4例で，そのうちの3例に上昇を認めた．

長期バルンカテーテル留置患者は扁平上皮癌のリスクが高く，今後血中 SCC 抗原の定期的測定も早期発見の手がかりになると考える．

結　　語

脊損患者に発生した膀胱腫瘍2例を経験したので報告し，自験例を加えた本邦報告例25例を検討し，若干の文献的考察を加えた．

尚，本論文の要旨は第156回日本泌尿器科学会関西地方会において発表した．

文　　献

1) Nyquist RH and Bors E: Mortality and survival in traumatic myelopaty during nineteen years, from 1946 to 1965. Paraplegia **5**: 22-48, 1967
2) Kaufman JM, Fam B, Jacobs SC, et al.: Bladder cancer and squamous metaplasia in spinal cord injury patients. J Urol **118**: 967-971, 1977
3) 木村哲彦，今井銀四郎，富田忠良　陳旧性重度脊椎損傷の死因（第2報）．日災医会誌 **16**：417-424，1968
4) 塩崎　洋：パラプレジアにおける膀胱上皮化生について．日泌尿会誌 **64**：464-478，1978
5) Gutierrez PA, Young RR and Vulpe M: Spinal cord injury. Urol Clin North Am **20**: 373-382, 1993
6) Koss LG: Tumors of the urinary bladder **46**: AFIP, 1975
7) Bors E and Comarr E: Neurological Urology, 312-314, S. Karger, 1971
8) Broecker BH, Klein FA and Hackler RH: Cancer of the Bladder in spinal cord injury patients. J Urol **125**: 196-197, 1981
9) 黒田一秀：神経因性膀胱の合併症．日泌尿会誌 **65**：564，1974
10) 安藤正夫，牛山武久，武田裕久，ほか：脊損患者に発生した膀胱腫瘍の1例．臨泌 **36**：979-983，1982
11) 亀岡　博，梶川博司，三好　進，ほか：脊椎損傷患者に発生した膀胱腫瘍の1例．西日泌尿 **47**：535-538，1985
12) 入澤千晶，沼沢和夫，渡部博幸，ほか：脊損患者に発生した膀胱癌の1例．泌尿紀要 **32**：99-104，1986
13) 稲田　進，野口正典，福山　明，ほか：脊損患者に発生した膀胱癌の1例．西日泌尿 **48**：2131，1986
14) 矢野彰一，寺田勝彦，高橋真一，ほか：脊損膀胱扁平上皮癌の1例―症例報告と内外文献的考察―．西日泌尿 **50**：711-715，1987
15) 林　美樹，谷　善啓，馬場谷勝廣，ほか：脊椎損傷患者に発生した膀胱憩室内腫瘍の1例．泌尿紀要 **53**：675-679，1989
16) 桝知果夫，三田憲明：長期脊椎損傷患者の尿路状態について．日泌尿会誌 **80**：1851-1852，1989
17) 竹本雅彦：脊損膀胱に発生した膀胱癌の1例．農村医研年報 **40**：124-127，1991
18) 鈴木理仁，石丸　尚，野呂　彰，ほか：尿道精管逆流により会陰部に播種を生じた膀胱腫瘍の1例．泌尿紀要 **38**：583-586，1992
19) 金子　立，守山正胤，和田郁生，ほか：脊椎損傷者に発生した膀胱腫瘍4例．日パラプレジア医会誌 **4**：118-119，1991
20) 木津典久，守山正胤，和田郁生，ほか：脊損患者に発生した腎盂膀胱腫瘍の1例．泌外 **1**：675-

678, 1988
21) 佐藤英一, 西村和郎, 岩崎 明, ほか：頸髄損傷患者に発生した膀胱腫瘍の1例. 西日泌尿 **57**：1274-1277, 1995
22) 桑原朋広, 工藤惇三, 田中淳一郎：脊損患者に発生した膀胱癌の1例. 日泌尿会誌 **86**：1681-1684, 1995

(Received on December 9, 1996
Accepted on January 22, 1997)