Mitrofanoff 法により膀胱温存を行った原発性女子尿道腫瘍の1例

東京女子医科大学泌尿器科学教室（主任：東間　紘教授）
龍治　修，中澤　速和，伊藤　文夫，山崎雄一郎
奥田比佐志，戸田　房子，近藤　典子，東間　紘

MITROFANOFF PROCEDURE WITH BLODDER-SPARING URETHRECTOMY IN FEMALE URETHRAL CARCINOMA: REPORT OF A CASE

Osamu Ryoji, Hayakazu Nakazawa, Fumio Ito, Yuichiro Yamazaki, Hisashi Okuda, Husako Toda, Noriko Kondo and Hiroshi Toma
From the Department of Urology, Tokyo Women's Medical College

A 60-year-old woman with urethral carcinoma treated by bladder sparing surgery is reported. A tumor of Grabstald's clinical stage C2 arose from the anterior urethra infiltrated into the distal wall of vagina with invasion of vaginal mucosa. Pathological findings revealed poorly differentiated squamous cell carcinoma. She underwent a wide local excision of the urethra and the anterior vaginal wall with preserving the bladder. An appendicovesicostomy (Mitrofanoff procedure) was selected for the urinary diversion. This technique provided a small stoma, appropriate continence, normal bladder sensation and preseving renal function. Bladder-sparing urethrectomy could be an alternative treatment for female urethral tumors.

(Acta Urol. Jpn. **43**: 425–427, 1997)

Key words: Female urethral carcinoma, Bladder-sparing urethrectomy, Mitrofanoff procedure, Appendicovesicostomy

緒　言

女子尿道腫瘍は比較的稀な疾患で，治療方針にも一定の見解がえられていないのが現状である．今回遠位部尿道に発生した尿道腫瘍に対して，膀胱温存手術を行い尿路再建として虫垂を用いた Mitrofanoff 法を施行した症例を経験したので報告する．

症　例

患者：60歳，女性

主訴：尿道出血

既往歴　家族歴：特記すべきことなし

現病歴：1993年夏頃より下着に血液が付着していたが放置していた．1995年9月出血量が増し会陰部の違和感も増してきたため，近医婦人科を受診，尿道腫瘍を指摘され，近医泌尿器科を紹介された．同院で生検を行ったところ移行上皮癌の診断をえたため当科紹介となった．

入院時現症：身長 155 cm，体重 60 kg，栄養状態良好．鎖骨上および鼠径リンパ節は触知しない．外陰部には外尿道口を中心に前庭部に広がる易出血性の腫瘍を認める．双手診では腟前壁に浸潤した腫瘍を触れるが，子宮側三分の一は正常で子宮も可動性あり．

検査所見：血液生化学検査成績では，LDH が 452 IU/l（正常230～450）と軽度上昇，CRP 1.3 mg/dl（正常0.5以下）と軽度上昇していた．検尿では，赤血球多数/hpf，白血球 10～15/hpf，尿細胞診 class II，腫瘍マーカーでは SCC が 1.8 ng/ml（正常1.3以下）と軽度上昇していた．膀胱鏡検査では尿道口に腫瘍を認めるのみで後部尿道および膀胱の粘膜に異常を認めなかった．

画像診断：骨盤 CT では右浅鼠径部に 1 cm 大の腫大したリンパ節を一個認めるが骨盤内リンパ節の腫大は認めなかった．骨盤 MRI では矢状断で直径 3 cm の腫瘍を遠位部尿道に認め，腟前壁への浸潤像を認める．

入院後経過：以上の結果から遠位部尿道より発生した尿道癌で，病期は Grabstald の分類（Table 1）で stage C と診断し，1995年11月14日両側浅鼠径リンパ節郭清と尿道および腟前壁を含む尿道全摘術をおこなった．膀胱は温存し尿路変更として虫垂を用いた Mitrofanoff 法を施行した．Mitrofanoff 法は，虫垂に異常のないことを確認後，回腸および上行結腸の後腹膜を切開しこれらを受動した．つぎに虫垂を切除し，血行に十分注意しながら虫垂間膜の不要な脂肪を切除した．続いて虫垂の遠位端を切除し，ガイドとし

Table 1. Urethral cancer staging (Grabstald)[3]

Stage 0	CIS (tumor limited to mucosa)
Stage A	Submucosal (tumor extending to but restricted to submucosa)
Stage B	Muscular (tumor infiltrating periurethral musculature)
Stage C	Periurethral
C1	Infiltration of vaginal wall musculature
C2	Infiltration of muscular wall of vagina with invasion of vaginal mucosa
C3	Infiltration of adjacent organs such as the bladder, labia, and clitoris
Stage D	Metastasis
D1	To inguinal lymph nodes
D2	To pelvic nodes below the aortic bifurcation
D3	To lymph nodes above the aortic bifurcation
D4	Distant

て8 Fr. のアトムチューブを挿入し膀胱後壁の腹膜を開窓後，膀胱頂部の筋層に約3 cm の切開を加え，筋層と粘膜の間を十分に剝離したのち，遠位側の粘膜に小孔を作り，虫垂の遠位端を同部に吻合した．つぎに虫垂を膀胱筋層で覆い約3 cm の粘膜下トンネルを作製し，アトムチューブの挿入がスムーズでかつ逆流がないことを確認した後，右下腹部にストーマを作製した (Fig. 1)．また，術中迅速病理で，鼠径リンパ節には腫瘍細胞は認められず，断端陰性であることを確認したうえで残存した腟壁を用いて腟再建をおこなった．

病理組織所見：摘出標本で腫瘍は腟前壁に浸潤するが近位尿道への浸潤は認めず，組織型は，poorly differenciated squamous cell carcinoma，であり，病理学的にも stage C2 と診断された．

術後経過：経過は良好で術後6日目にドレーンを抜去し術後10日目に全抜糸を行い，術後21日目に自己導尿訓練を開始した．尿意は正常で，1回蓄尿量は250 ml 以上あり，尿禁制は完全に保たれ，導尿もスムーズであった (Fig. 2)．遠方よりの来院のため，術後38日目に退院．現在，近医において外来で加療および経過観察を行っている．

考　　察

女子尿道腫瘍は比較的稀な疾患であり，尿路悪性新生物の0.01%とされる[1]　尿道上皮の遠位3分の2は扁平上皮で覆われ，近位3分の1は移行上皮であり，尿道周囲腺は円柱上皮で覆われているため，病理組織学的にはさまざまな組織型をとりうる．本症例は，術前生検では移行上皮癌と診断され，術後扁平上皮癌と診断されたが，その理由として，組織型が角化の少ない低分化型で少量の検体での診断が困難であったためと思われる．

尿道腫瘍の病期分類は，統一されたものはないが，最もよく使用される Grabstald[2] の分類は浸潤の程度，周囲組織への広がり，転移の有無を基本としており，本症例は Grabstald の分類で Stage C2 にあたる．尿道腫瘍の初診時の鼠径リンパ節転移は，20%から50%に認められる[3,4]　したがって触知するリンパ節の大部分は非特異的炎症反応ではなく転移と考えるべきである．本症例では両側鼠径部にリンパ節を触知しなかったが，CT 上右浅鼠径部に約1 cm 大のリンパ節を1個認めたため生検の目的で浅鼠径リンパ節のみの郭清を施行した．

尿道腫瘍の治療法として，おもに摘出手術，放射線療法，化学療法がおこなわれているが，定まったものはない．しかし，放射線療法と手術の併用療法の有用

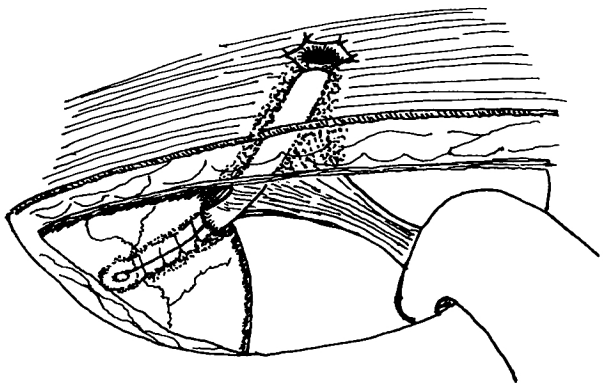

Fig. 1. Appendicovesicostomy (Mitrofanoff procedure).

Fig. 2. The stoma is small and easily catheterizable.

性を報告するものが多く，放射線療法においても特に外照射と組織内照射の併用が有効とする報告が多い[5,6] Foens ら[5]は手術療法単独では60％が局所再発をきたしたのに対し，放射線療法併用では36％であったとし，とりわけ外照射と組織内照射の併用では14％であったとしている．しかし放射線療法は組織型により感受性に差があり，尿道狭窄，瘻孔，尿失禁，感染などの合併症も20％～42％[7,8]と高率でありQOL の面で問題が残る．手術療法として stage C 以上の尿道腫瘍では従来，膀胱摘出も含めた術式が取られることが多かったが，Hedden ら[9]は stage C あるいは stage A，B で放射線療法に失敗したもの5例に対して膀胱温存手術を行い全例局所再発がなかったと報告している．膀胱温存が可能な理由として，病理組織学的検討より膀胱浸潤例は少ないこと，組織型が移行上皮癌であっても尿道原発腫瘍は膀胱癌の多発の一部ではないことを挙げており[10]，症例を選べば stage C の腫瘍に対しても膀胱温存手術が可能としている．本邦でも河原ら[11]が stage D1 症例に対し膀胱温存手術と虫垂を用いた Mitrofanoff 法を行い良好な予後がえられたと報告している．本症例は遠位尿道発生の stage C の腫瘍であり，術前の生検では，移行上皮癌と診断されており放射線の感受性は低いと考え，まず手術療法として膀胱温存手術を行った．膀胱温存手術は手術侵襲および手術時間を減らし，患者の QOL を向上できる面でも大きな利点がある．尿路再建としては，非失禁型の尿路再建が QOL の面で理想的である．そのため本症例では，虫垂を用いた Mitrofanoff 法をおこなった．この方法は，外観も創部以外小さな小孔を認めるのみであり，尿禁制は完全に保たれ，導尿も容易で，かつ尿意も正常であるため，腎機能温存，QOL の面で大変優れている．虫垂を用いた Mitrofanoff 法を大人，特に肥満の患者に用いる際，虫垂の長さを如何に確保するかという技術的問題がある．われわれの経験での手技上のポイントとして，1）虫垂の長さは，粘膜下トンネルを約 3 cm 置く必要から少なくとも約 5 cm は必要で，もし腹壁が厚い症例の場合や虫垂が 5 cm に満たない場合，回腸の一部も含め同時に切除し導尿路として用いる[12] 2）虫垂を内側に寄せるには，回腸，上行結腸の後腹膜を十分に切開し，これらを受動し虫垂とともに膀胱側へ寄せる．3）虫垂の自由度を増し，粘膜下トンネルを確実に置くため虫垂周囲の脂肪組織を十分に剝離しておく．この際，虫垂動脈を損傷しないように細心の注意を払う．4）虫垂は遠位端を膀胱へ吻合する．虫垂の遠位端を切除後 8 Fr. のアトムチューブを挿入し虫垂の狭窄の有無について確認をおこなうと同時に，吻合部の位置決定の際，屈曲しない最適な位置の設定に用いる．などが挙げられる．悪性腫瘍に対しても可能なかぎり QOL を考慮した治療が必要と思われ，症例を選んで今後も積極的に試みていきたいと考えている．

結　　語

原発性女子尿道腫瘍に対して膀胱温存術と尿路再建として Mitrofanoff 法を用いた症例を経験し非常に有用であったので報告した．

文　　献

1) Fagan GE and Hertig AT : Carcinoma of the female urethra : review of literature. Obstet Gynecol **6** : 1, 1995
2) Grabstald H, et al. : Cancer of the female urethra. J Am Med Wom Assoc **197** : 835-842, 1966
3) Roy B and Guninan BD : Primary carcinoma of the urethra. In : Principles and Management of Urologic Cancer. Edited by Javadpour N, pp 445-473, Williams & Wikins, Balitimore, 1979
4) Mayer R, Fowler JE and Clayton M. Localized urethral cancer in women. Cancer **60** : 1548-1551, 1987
5) Foens CS, Hussey DH, Staples JJ, et al. : A comparison of the roles of surgery and radiation therapy in the management of carcinoma of the female urethra. Int. J Radiat Oncol Biol. Phys. **21** : 961-968, 1991
6) Bracken RB, Johnson DE, Miller LS, et al. : Primary carcinoma of the female urethra. J Urol **116** : 188-192, 1976
7) Adam S, Gunar K, Luis D, et al. : Primary carcinoma of the female urethra. Cancer **71** : 3102-3108, 1993
8) Prempree T, Winzenberg MJ, Scott RM, et al. : Radiation treatment of primary carcinoma of the female urethra. Cancer **42** : 1177-1184, 1978
9) Hedden RJ, Husseinzadeh N and Bracken RB : Bladder sparing surgery for locally advanced female urethral cancer. J Urol **150** : 1135-1137, 1993
10) Brunno E, Cooper RJ, Briddell RA, et al. : Further examination of the effect of recombinant cytokines on the proliferation of human megakaryocyte progenitor cells. Blood **77** : 2339-2345, 1991
11) 河原　優，高橋雅彦，秋野裕信，ほか：虫垂を用いて禁制膀胱瘻を造設した女子尿道癌．臨泌 **49** : 414-416, 1995
12) Fiqueroa TE, Luis S, Mohamed H, et al. : The tapered and reimplanted small bowel as a variation of the Mitrofanoff procedure : preliminary results. J Urol **152** : 73-75, 1994

(Received on July 29, 1996
Accepted on March 5, 1997)