女子尿道悪性黒色腫の1例

大浜第一病院（医長：當山裕一）
當　山　裕　一

琉球大学医学部泌尿器科学教室（主任：小川由英教授）
秦野　直，小川　由英

PRIMARY MALIGNANT MELANOMA OF THE FEMALE URETHRA: A CASE REPORT

Hirokazu TOUYAMA
From the Department of Urology, Ohama Daiichi Hospital
Tadashi HATANO and Yoshihide OGAWA
From the Department of Urology, Faculty of Medicine, University of the Ryukyus

The 20th case of primary malignant melanoma of the female urethra in the Japanese literature is reported. An 86-year-old woman presented with urethral bleeding. A hemorrhagic cherry-sized mass was identified at the urethral meatus, which extended into the vaginal mucosa, and was diagnosed as malignant melanoma after biopsy. Surgical treatment was abandoned because she had dementia and bilateral inguinal lymphadenopathy. She had no symptoms during the following 4 months.
(Acta Urol. Jpn. **43**: 597–598, 1997)

Key words: Malignant melanoma, Female urethra

緒　　言

悪性黒色腫は皮膚原発のものが大半を占め，粘膜原発とくに尿道粘膜に原発することはきわめて稀である．今回われわれは86歳の女性の尿道に発生した悪性黒色腫の1例を経験したので若干の文献的考察を加え報告する．

症　　例

患者：86歳，女性

主訴：尿道出血

既往歴：脳梗塞

家族歴：特記事項なし

現病歴：1996年11月23日外陰部からの出血が認められたため，某産婦人科病院を受診した．その際診察にて子宮からの出血はみられず，外尿道口に易出血性の腫瘤がみられたため同年11月25日当院受診した．

現症：腹部は平坦，軟．両側鼠径部に母指頭大の可動性のある腫瘤を触知した．外陰部では外尿道口6時方向に径1 cm 大で易出血性の黒褐色腫瘤を認め．また外尿道口周囲の粘膜にも色素沈着が認められた(Fig. 1)．その他全身皮膚には，特異な母斑ないし異常な色素沈着は認められなかった．

検査成績：血液・生化学および尿検査には特に異常値を認めなかった．尿細胞診：class I.

画像診断：胸部X線；異常所見は認められなかった．腹部超音波；肝胆膵および尿路系に異常所見はみられなかった．CT 検査；両側鼠径部に径2 cm 大のリンパ節腫脹が認められた．なお膀胱鏡の挿入は外尿道口がせまく不可能であった．

Fig. 1. A hemorrhagic black tumor extending into the vaginal mucosa was identified on the urethral meatus.

以上より本症例は外尿道口に発生した悪性黒色腫および両側鼠径部リンパ節転移と考えられたが，患者は高齢で痴呆があることより家族が積極的な治療を希望せず，腫瘍の生検術のみを施行した．

病理組織学的所見：粘膜上皮下に浸潤性の増殖を示す腫瘍細胞がみられ，黒褐色の顆粒を有する腫瘍細胞が混在していた (Fig. 2)．黒褐色顆粒はフォンタナ

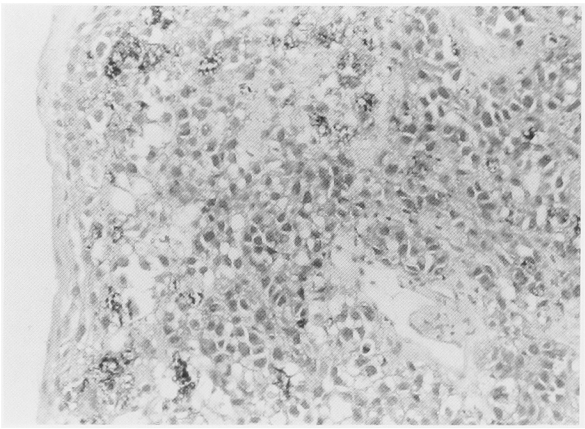

Fig. 2. The pigment-containing melanoma cells infiltrate the lamina propria (H & E, ×100).

マッソン染色で黒染し，漂白法では消失することよりメラニン色素顆粒と考えられた．以上より悪性黒色腫と診断した．

現在，経過観察期間は4カ月と短いが，尿道出血等なく生存中である．

考　　察

悪性黒色腫は，胎生期 neural crest に由来する melanocyte を発生母地とする腫瘍で，日本人には比較的稀な腫瘍である．

一般に皮膚原発が多く，粘膜原発は稀であるが，本邦では粘膜原発は27.1%と比較的高率である[1]

尿路系に発生する悪性黒色腫はきわめて稀で，Stein and Kendall ら[2] によると全悪性黒色腫の1%以下とされており，そのほとんどは陰茎や尿道に発生するとされている．本邦での女子尿道原発の悪性黒色腫は，1969年に前田ら[3] が最初に報告して以来，1987年に梶川ら[4] が13例をまとめて報告している．その後は Arai ら[5] や Kim ら[6] などにより6例が報告されており，自験例が本邦20例目と考えられる．

過去の報告例[2,4] をみると，本症の好発年齢としては60歳台が最も多く，ついで70歳台，50歳台が多くなっている．初発症状としては尿道部腫瘤や尿道出血が多く，大きさは粟粒大から鶏卵大である．診断は腫瘤が大きい場合やメラニン色素が多い場合は比較的容易であるが，そうでない場合は診断が困難なことが多い．自験例では腫瘤が黒褐色で大きさも母指頭大であったため，肉眼的に悪性黒色腫が強く疑われた．

治療法は一般の悪性黒色腫に準じ手術療法，化学療法，免疫療法などが施行されている．手術療法としては病巣部広汎切除と所属リンパ節郭清が原則であるが，高齢者が多く，進行が非常に急速であることより早期の根治的な手術が困難な症例が多い．化学療法ではダカルバジン（DTIC）が最も効果的とされており，本邦ではこれにニムスチン（ACNU），ビンクリスチン（VCR）を加えた DAV 療法が頻用されている．その奏効率は26～37%と報告されており[7,8]，術後の補助療法や進行病期症例に対する姑息的治療として IFN-β との併用療法が施行されていることが多い．免疫療法は前述のように化学療法と併用されることが多く，インターフェロン単独では奏効率が7～15%と思うような効果は得られていない[9]．最近では腫瘍内および皮下転移巣への IFN-β の局注が試みられ，奏効率は22～47%であり，全身投与に比べ良好な結果が得られている[9]　自験例では86歳と高齢で両側鼠径部リンパ節転移が認められたため根治的手術は断念せざるを得なかった．化学療法および免疫療法による姑息的治療も考慮したが，家族の承諾が得られず腫瘍に対する治療は行わなかった．

本症の予後はきわめて悪く，Kim ら[6] が集計した海外の症例を含む48例のうち5年以上生存したのは6例にすぎない．本症例では，今後腫瘍の増大とともに排尿困難が出現する可能性があるため注意して経過観察する必要があると考えられた．

今後本症の予後改善のためには腫瘍を早期に発見し，根治的な手術を施行する必要があると思われた．

結　　語

女子尿道に発生した悪性黒色腫の1例を報告した．

文　　献

1) 高橋正昭：現代皮膚科学大系11，pp. 66-114，中山書店，東京，1982
2) Stein BS and Kendall AR: Malignant melanoma of the genitourinary tract. J Urol **132**: 859-868, 1984
3) 前田義男，岡部達士郎：女子尿道原発の malignant melanoma の1例．日泌尿会誌 **60**: 347, 1969
4) 梶川博司，高田昌彦，瀬口利信，ほか：女子尿道に原発した悪性黒色腫の1例．泌尿紀要 **33**: 97-100, 1987
5) Arai K, Joko M, Kagebayashi Y, et al.: Primary malignant melanoma of the female urethra: a case report. Jpn J Clin Oncol **23**: 74-77, 1993
6) Kim CJ, Pak K, Hamaguchi A, et al.: Primary malignant melanoma of the female urethra. Cancer **71**: 448-451, 1993
7) 石原和之：ダカルバジン．現代医療 **19**: 783-785, 1987
8) DTIC 研究グループ：悪性黒色腫に対する Dacarbazine (DTIC) の臨床的研究．臨皮 **36**: 183-188, 1982
9) 斎田俊明：進行期悪性黒色腫の治療法．皮の臨 **38**: 1679-1683, 1996

(Received on March 3, 1997
Accepted on May 15, 1997)