

右無機能の馬蹄鉄腎に発生した高齢者の再発性尿管膀胱腫瘍に対し腎保存手術を施行した1例

長野赤十字病院泌尿器科 (部長: 竹前克朗)

天野 俊康, 新倉 晋, 加藤 浩章

三原 信也, 竹前 克朗

KIDNEY-SPARING SURGERY FOR RECURRENT URETERAL AND BLADDER CANCERS IN AN AGED PATIENT WITH FUNCTIONALLY SOLITARY HORSESHOE KIDNEY

Toshiyasu AMANO, Susumu NIKURA, Hiroaki KATO,

Shinya MIHARA and Katsuro TAKEMAE

From the Department of Urology, Nagano Red Cross Hospital

A 79-year-old woman was admitted with recurrent ureteral and bladder cancers. She had a horseshoe kidney with a non-functioning right renal unit. Fifteen months earlier, multiple urothelial tumors had first developed in the left upper ureter and bladder. Transurethral resection of bladder tumor (TUR-Bt) and partial ureterectomy (2 cm) had been performed. Presently, the recurrent tumors were located at the left lower ureter and bladder. Considering the high age of the patient, TUR-Bt and partial ureterectomy (5 cm) were performed. Besides urothelial cancers, she had been operated for carcinomas of the colon, uterus and stomach. Kidney-sparing therapy has successfully maintained her quality of life.

(Acta Urol. Jpn. 44: 101-103, 1998)

Key words: Horseshoe kidney, Transitional cell carcinoma, Four primary cancers

緒 言

馬蹄鉄腎の発生率は0.25%¹⁾とされ、腎奇形のうち最も高頻度に認められる。今回われわれは右無機能の馬蹄鉄腎で、左尿管および膀胱腫瘍を生じた症例を経験した。さらに本症例は過去に胃、大腸および子宮癌の手術を施行されており、今回の尿管膀胱移行上皮癌を加え4重複癌となり、若干の文献的考察を加え報告する。

症 例

患者: 79歳, 女性

主訴: 肉眼的血尿

既往歴: 1971年および1976年大腸癌, 1985年子宮癌, 1993年胃癌の手術歴あり

家族歴: 兄弟; 白血病, 胃癌, 子宮癌, 長男; 胃癌, 二男; 大腸癌

現病歴: 1995年12月22日, 肉眼的血尿のため当科受診し, 膀胱鏡にて膀胱腫瘍が認められた。KUB, DIP, RP (Fig. 1A) および CT (Fig. 2) にて左尿管腫瘍, 右萎縮腎, 左回転異常腎 (馬蹄鉄腎) を認めた。腎シンチでも右無機能腎の状態であった。1996年1月16日, TUR-Bt (TCC G1>2, papillary, non-

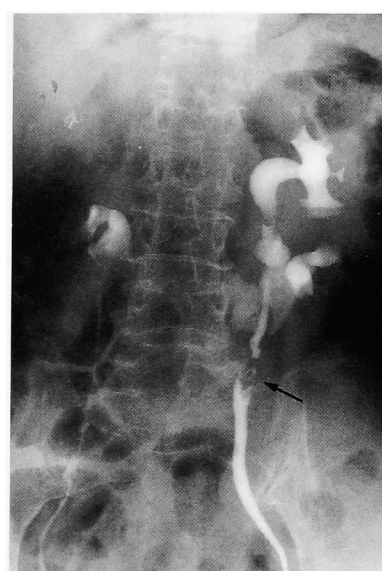


Fig. 1A. Bilateral retrograde pyelogram in January 1996 revealed left ureteral tumor (arrow) and small right kidney.

invasive), 1996年2月1日, 上部尿管腫瘍に対して左尿管部分切除 (2 cm) および尿管端々吻合術 (TCC G2, pT1) を施行した。その後も膀胱腫瘍の再発を認め, 1996年4月24日, TUR-Bt (TCC G2, papill-

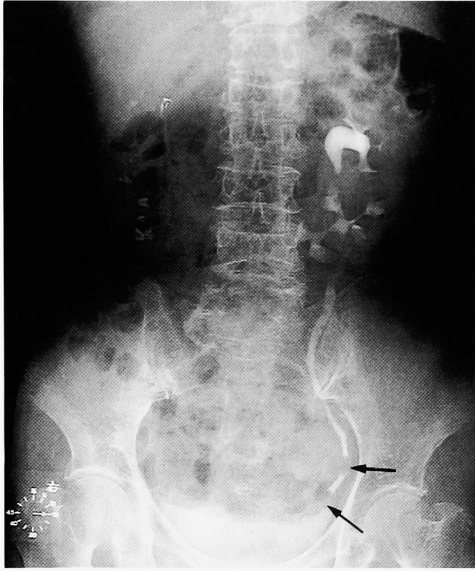


Fig. 1B. Excretory urogram in April 1997 revealed left ureteral tumors (arrows).

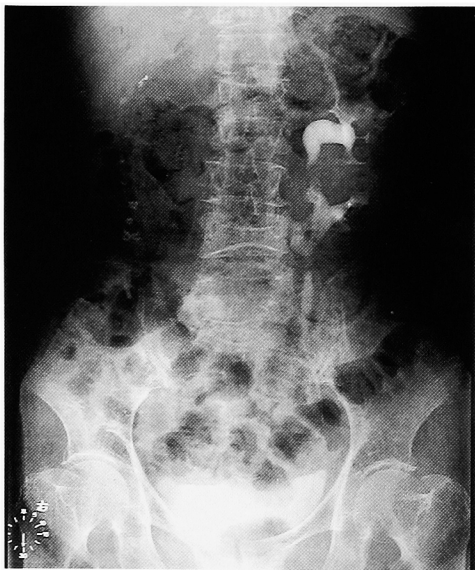

Fig. 1C. Excretory urogram in September 1997 showed no recurrent tumors.

lary, non-invasive), 1996年11月25日, TUR-Bt (TCC G3, papillary, non-invasive) を施行した。1997年3月26日, 膀胱腫瘍の再発が認められ当科再入院となった。

入院時現症: 身長 152.5 cm, 体重 51.5 kg, 体温 37.0°C。

胸部には特に異常を認めず。腹部に手術痕を認める。

検査成績: 検尿上 RBC many と血尿を認め, 尿細胞診陽性。検血では RBC $312 \times 10^4/\mu\text{l}$, Hb 7.6 g/dl と貧血を認めたが, 血液生化学では異常は認められず, 血中クレアチニンも 1.0 mg/dl であった。また, 腹部～骨盤部 CT, 腹部 USG ではリンパ節転移など

認められなかった。

経過: 1997年4月3日, TUR-Bt (TCC G2, papillary, non-invasive), DIPにて下部の左尿管腫瘍が疑われ (Fig. 1B), 1997年4月21日, 再度 5 cm にわたる左尿管部分切除を行い double J stent を挿入し, 引き続き尿管膀胱新吻合術を施行した。以上2回

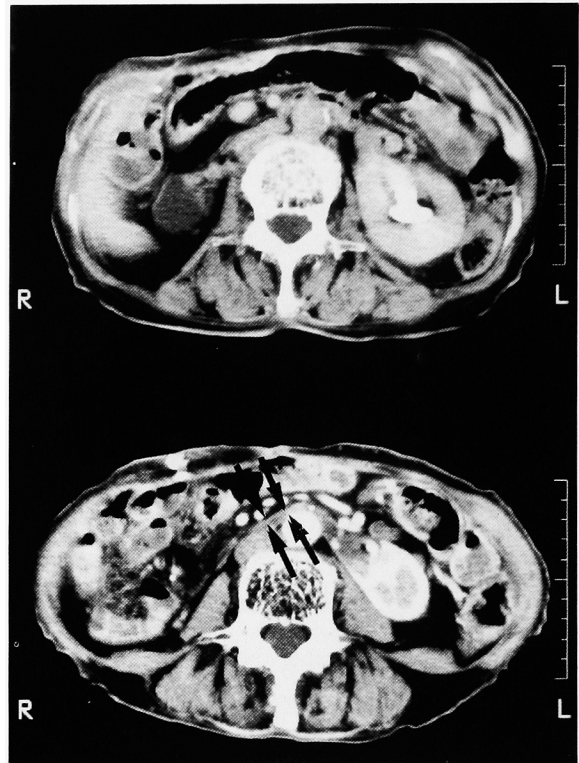


Fig. 2. Computed tomography showed a right non-functioning kidney (above) and isthmus of a horseshoe kidney (below: arrows).

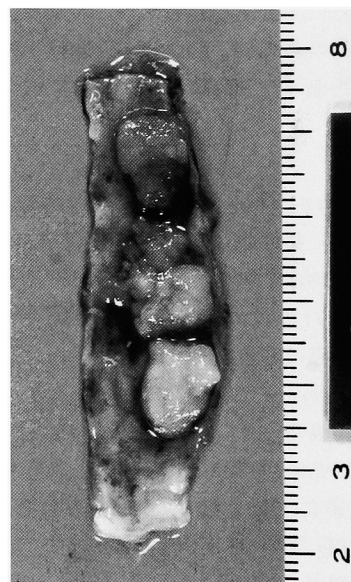

Fig. 3. Gross appearance of the left lower ureter. Papillary tumors were observed in the ureter.

の手術にて計 7 cm 尿管が短縮された。

摘出標本: 部分切除された尿管は 5 cm, 最大 14×8×6 mm の有茎性腫瘍を 5 個認めた (Fig. 3)。

組織学的には TCC, G3>SCC, papillary, non-invasive であった。

術後 7 日目に血中クレアチニンは 1.2 mg/dl まで上昇したが, 以後腎機能の低下は認められず, double J stent は術後 8 週目に抜去した。その後も血中クレアチニンは 1.0~1.1 mg/dl と正常範囲内である。術後 5 カ月の KUB, DIP (Fig. 1C) はほぼ正常で転移, 再発を認めていない。

また, 外科および婦人科においても, 胃癌, 大腸癌, 子宮癌いずれも再発は認められていない。

考 察

馬蹄鉄腎は比較的好くみられる先天性腎奇形であるが, 閉塞性変化による尿停滞やそれに伴う結石や感染のため, 腎盂腫瘍の発生率が高いとされている^{2,3)} 今回の症例では組織学的には移行上皮癌ではあるが, 尿管および膀胱に生じた腫瘍である。従って, 尿の停留などの馬蹄鉄腎的な要因から生じた腎盂腫瘍とは異なり, 通常非癒合腎に生じた尿管膀胱癌として対処すべきと考えられた。本症例の発生に関しては, 家族歴では, 多くの癌患者を有し, 既往歴でもすでに 3 重複癌の状態にあった。本症例はすでに当院外科より異時性多発重複癌として報告されており⁴⁾, 今回の尿管膀胱移行上皮癌の発生で 4 重複癌となる。尿性器悪性腫瘍を含む 4 重複癌の報告も散見されるが⁵⁾。稀なケースと考えられた。さらに本症例ではいずれの癌も偶発癌ではなく, 臨床的に癌として診断され, 手術療法をうけている点特徴的である。

本症例に対する治療法は, 右腎機能がなくかつ乳頭状腫瘍が疑われたため 2 度にわたり左尿管部分切除術を行い, それぞれ尿管尿管再吻合および尿管膀胱新吻合を施行した。膀胱腫瘍に対しても乳頭状腫瘍であり TUR-Bt にて対処した。膀胱腫瘍に関しては今後も非浸潤性であれば TUR-Bt を繰り返すことが可能であろうが, 尿管腫瘍に関しては左尿管部分切除術および再吻合を繰り返すことは困難が予想される。年齢からみても左腎尿管摘除後に透析療法に移行するという適応にはなりにくいと考えられた。本症例のような片腎の場合など, 年齢, 全身状態, QOLなどを十分に考慮して治療法を選択する必要がある。これまでも腫瘍は low grade であり, 今後再発した場合は BCG

や抗癌剤の腎盂尿管への注入療法^{6,7)}や, 内視鏡的治療法⁸⁾が選択されるべきであろう。これまでのところ本症例は二度にわたり尿管部分切除を行い腎機能を保存し, 尿路変向もせず QOL の保持の目的は果されていると思われた。今後の再発に際しても, 高齢者の単腎例であることを考慮し, QOL を十分に配慮した治療法を選択する予定である。

さらに 4 重複癌である本症例に対し, 今後他臓器も含め悪性腫瘍の再発に十分配慮した経過観察が重要と考えられた。

結 語

右無機能腎を伴った馬蹄鉄腎に発生した左尿管膀胱腫瘍の 1 例を報告した。本症例は 4 重複癌の症例であり, その治療方針などにつき若干の文献的考察を加え報告した。

文 献

- 1) Perlmutter AD, Retik AB and Bauer SB: Anomalies of the upper urinary. In Campbell's Urology. Edited by Walsh PC, Gittes RF, Perlmutter AD, et al. 5th ed., pp. 1665-1759, W.B. Saunders Comp, Philadelphia, 1986
- 2) Choovichian T, Yalla SV, DeLima A, et al.: Transitional cell carcinoma in a horseshoe kidney. South Med J 67: 619-622, 1974
- 3) Buntley D: Malignancy associated with horseshoe kidney. Urology 8: 146-148, 1976
- 4) 若林正夫, 花崎和弘, 清水忠博, ほか: 22 年間にわたり発生した胃 (2 病変), 大腸 (2 病変) 子宮多発重複癌の 1 例. 外科 58: 381-384, 1996
- 5) 小橋一功, 平野章治, 上木 修, ほか: 4 重癌の 1 例. 臨泌 37: 721-724, 1983
- 6) Studer UE, Casanova G, Kraft R, et al.: Percutaneous bacillus Calmette-Guerin perfusion of the upper urinary tract for carcinoma in situ. J Urol 142: 975-977, 1989
- 7) Amano T, Naito K, Koshida K, et al.: Percutaneous mitomycin C perfusion of bilateral ureteral carcinoma in situ. Urol Int 51: 46-48, 1993
- 8) Keeley FX, Bibbo M and Bagley DH: Ureteroscopic treatment and surveillance of upper urinary tract transitional cell carcinoma. J Urol 157: 1560-1565, 1997

(Received on June 23, 1997)
(Accepted on October 14, 1997)