

腹腔内播種をきたした精巣腫瘍の1例

防衛医科大学校泌尿器科学教室 (主任: 中村 宏教授)

車 英俊, 池田 義弘, 中島 史雄, 宮嶋 哲
浅野 友彦, 早川 正道, 中村 宏INTRAPERITONEAL DISSEMINATION OF TESTICULAR TUMOR :
A CASE REPORTHidetoshi KURUMA, Yoshihiro IKEDA, Fumio NAKAJIMA, Akira MIYAJIMA,
Tomohiko ASANO, Masamichi HAYAKAWA and Hiroshi NAKAMURA
From the Department of Urology, National Defense Medical College

A 42-year-old male presented with bilateral scrotal swelling and sense of abdominal fullness. Ultrasonography and computed tomographic (CT) scan showed right testicular tumor, left scrotal hydrocele and excessive ascites, but no distant metastases. The serum lactic acid dehydrogenase (LDH) value was as high as 4,060 IU/L and beta human chorionic gonadotropin (hCG) value was 4.0 ng/ml while alpha fetoprotein (AFP) value was within the normal range. Right high orchiectomy was performed as well as the ascites and the left scrotal fluid sampling. Histological examinations revealed anaplastic seminoma in the right testis, and similar cells were found in the ascites and the left scrotal fluid. The patient received three courses of BEP chemotherapy consisting of bleomycin, VP-16 and cisplatin. The ascites and tumor markers (LDH and beta hCG) decreased markedly.

Intraperitoneal dissemination of the tumor cells seems to be caused by invasion along the right spermatic cord, but the route of dissemination into the left hydrocele fluid is not known. To the best of our knowledge, this is the first case report of testicular tumor that showed intraperitoneal dissemination without any evidence of metastasis to the lymphnodes or distant organs.

(Acta Urol. Jpn. 44 : 423-425, 1998)

Key words: Testicular tumor, Seminoma, Abdominal dissemination, Ascites, Metastasis

緒 言

精巣腫瘍は尿路性器悪性腫瘍の中でも比較的若年者に発症し, 早期にリンパ行性あるいは血行性に転移をきたす組織型によってその転移形式に若干の相違はあるが, リンパ節への転移は通常後腹膜に始まり全身に広がる。血行性の場合, まず肺への転移がもっとも多く, その後, 肝, 骨, 脳へ転移するといわれている。一方, 悪性腫瘍の腹膜播種は, 一般に進行した消化器癌にみられ, 精巣腫瘍では剖検報告でわずかに報告されるにすぎない。今回われわれは, 初診時から腹膜播種を認め, 他の臓器には画像上明らかな転移がなかった精巣腫瘍の1症例を経験した。

症 例

患者: 42歳, 男性
主訴: 右陰囊の腫脹

現病歴: 1995年10月頃から右陰囊の腫脹を自覚したが放置していた。1996年9月末から腹部膨満感が出現するとともに食欲が減退し, 左の陰囊も腫脹を始めた。10月11日に腹部膨満感と両側陰囊腫脹を訴え当院

内科を受診し, 精巣腫瘍が疑われたために同日当科に紹介された。

既往歴, 家族歴: 特記することはない。

入院時現症: 身長 178 cm, 体重 74 kg, 血圧 140/90 mmHg, 脈拍78/分整。眼瞼・眼球結膜に貧血, 黄疸はみられず, 胸部理学的所見にも異常を認めなかった。腹部は著明に緊満していた。また, 両側陰囊部に腫脹を認め, とくに右陰囊は石様硬で手拳大に腫脹していた。左側はやや小さく, 弾性があり, 透光性がみられた。四肢に浮腫はなく, 栄養状態は正常であった。また, 表在リンパ節は触知しなかった。

入院時検査所見: 血算は異常なし。血液生化学検査では腎機能, 肝機能は正常であったが, LDH が 4,060 IU/l と著増していた。また, HCG-β が 4.0 ng/ml と軽度の上昇を示したが, α フェトプロテインは正常域であった。免疫血清検査, 尿定性検査でも異常は認めなかった。

画像診断: 胸部単純エックス線写真では異常所見は認めなかったが, 腹部では腸管ガス像が正中に集中し, 腹水の存在を示唆していた。超音波断層検査では右精巣のほとんどすべてが高エコー領域を主体とした

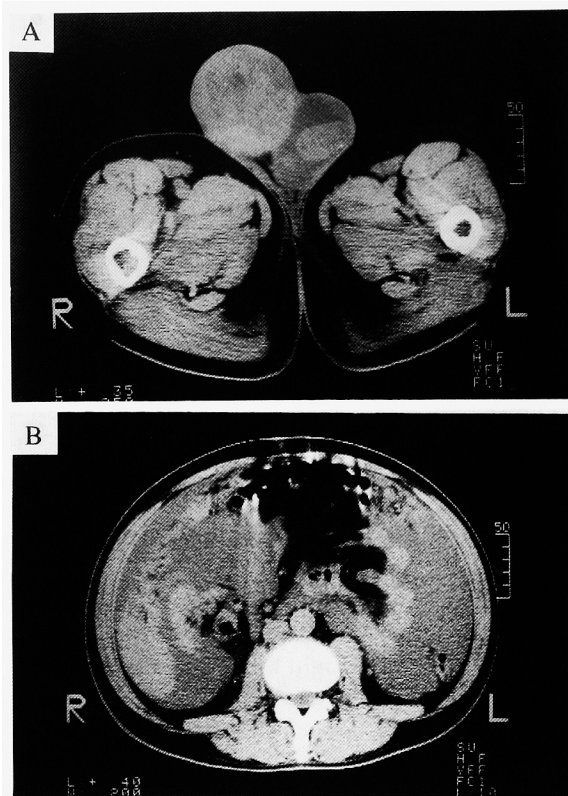


Fig. 1. CT scan showed right testicular mass and left scrotal hydrocele (A). There was excessive ascites but no distant metastases was confirmed (B).

内部不均一の充実性腫瘍に置き換わっており、対側には陰嚢水腫を認めた。CTでも同様に右精巣に径6 cm大の isodensity mass と左陰嚢水腫を認め、さらに、大量の腹水貯留と腹膜の局所的な肥厚が確認された。後腹膜リンパ節の腫大はCT上明らかではなく、肺や肝にも転移は見られなかった (Fig. 1)。

臨床経過：右精巣腫瘍の腹膜播種との診断で同年10月21日、手術を行った。まず左側の陰嚢水腫内容液の採取を行い細胞診検査材料とした。液の性状は黄色・清で腹腔とは交通していなかったため、原因精査の目的で左精巣生検も行った。ついで根治的右精巣摘除術を行った。右精索は腹腔に至るまで肥厚しており、内鼠径輪部で腹水の採取を行った。腹水は左陰嚢水腫内容液と同様に黄色・清であった。

摘除標本は肉眼的には充実性、灰白色の腫瘍でほとんどの精巣が置換され、一部に嚢胞状の部分も見られた。精索は切除の断端まで肥厚していた (Fig. 2)。病理組織学的には腫瘍細胞は核小体明瞭で粗造なクロマチンパターンを示し、大型核と少量の胞体を有しており、細胞分裂像が一視野に3個以上見られることから退形成性セミノーマと診断された (Fig. 3)。免疫組織染色では HCG、AFP は陰性、PLAP は陽性であった。また、精索に浸潤がみられ、断端にも腫瘍細胞が存在していた。さらに、腹水と対側陰嚢水腫内容液の

パパニコロウ染色でも、右精巣と同様のセミノーマと思われる腫瘍細胞が検出された (Fig. 4)。左精巣生検標本には腫瘍は認めなかった。

術後、中心静脈栄養で管理しつつ、利尿剤を投与して腹水の減少をはかるとともに、プレオマイシン、VP-16、シスプラチンからなる BEP 療法を3コース

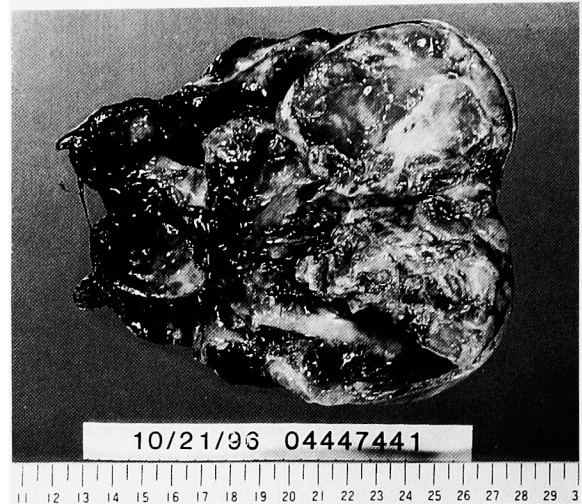

Fig. 2. Right testis was entirely replaced by the gray solid tumor which had some cystic lesions.

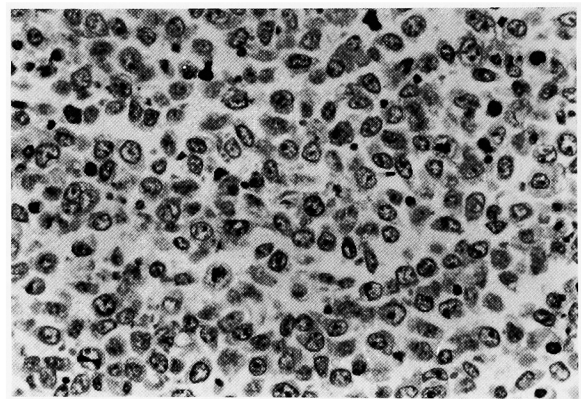


Fig. 3. Microscopic examinations showed anaplastic seminoma of the testis.

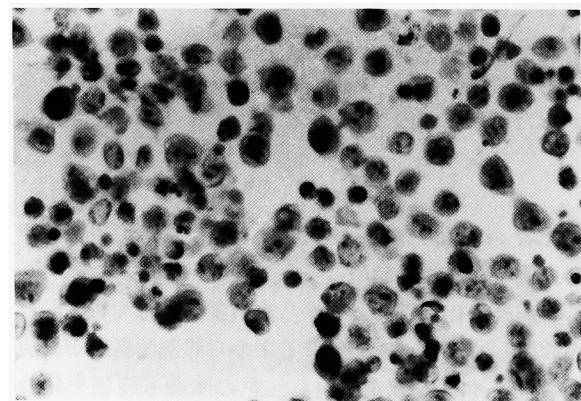


Fig. 4. Tumor cells in the ascites.

施行したところ, 腹水および腹膜の肥厚は1コース終了時には消失し, 画像診断上, 完全寛解を得た. またLDH, HCG- β も正常域に帰し, 現在まで12カ月間再発なく, 外来で経過観察中である.

考 察

精巣腫瘍は後腹膜リンパ節への転移をきたし, その後全身のリンパ節に転移をするか, 絨毛癌の場合は血行性転移としてまず肺に転移をすることが多い. セミノーマはそのほとんどの例で一次リンパ節である同側の腎門部リンパ節に転移をし, 徐々にリンパ節転移が広がるとともに, そこから血行性にも転移を始めることとされる¹⁾ Bredaelら²⁾は精巣腫瘍144例の病理解剖例をまとめ, その遠隔転移について検討を行ったが, それによると転移先臓器頻度としては肺が89%, 肝が73%, と多く, ついで脳, 骨, 腎と続く. 腹膜は144例中7例, 4%であった. また, 国内の剖検報告では, 1991年度から1993年度の3年間で精巣原発の悪性新生物は129例報告され, そのなかで腹膜に転移が存在したものは16例(12%), 全体の延べ転移数406臓器では4%にあたる³⁻⁵⁾ このように病理解剖例といういわば終末像ですら腹膜転移は稀であるといえる. セミノーマはときにリンパ節以外の臓器に転移することが知られており⁶⁾, 腎, 脾, 消化管等への遠隔転移の報告は国内外で散見される^{7,8)}が, われわれの調べたかぎりでは自験例のように他の臓器に転移をきたさずに腹膜に転移した例は報告されていない. 診断は, 腹部CTにより腹膜の肥厚と腹水の貯留は容易に確認でき, さらに腹水の細胞診で腫瘍細胞が検出できれば容易であると思われる. 腹膜転移の経路ははまだ明かではないが, 精索浸潤をきたしていたことから, 精索に沿った腹膜内への播種と考えるのが妥当であると考えられた. 一方, 対側の陰嚢水腫内容液から検出されたセミノーマの細胞は, 対側精巣にも腫瘍が存在している可能性を示唆した⁹⁾が, 精巣生検では異常がみられておらず, また手術所見で腹腔との交通がみられなかったことから, その原因は不明である.

治療は, 最近では進行性のセミノーマに対しては放射

線治療よりもシスプラチンを中心とした化学療法が選択されており, 本症例もブレオマイシン, VP-16, シスプラチンからなるBEP療法を施行して完全寛解を得, 現在まで12カ月間再発を認めていない.

予後は報告例がないため明らかではないが, 組織型が退形成性セミノーマであったという点から見ても良好とは考えにくく, 今後とも注意深い経過観察を要すると思われる.

結 語

腹膜播種をきたし, 化学療法により完全寛解が得られた右精巣退形成性セミノーマの1例を報告した.

文 献

- 1) Presti JC Jr and Herr HW: Genital tumors. In: Smith's General Urology. Edited by Tanagho EA and McAninch JW. 13th ed., pp.413-425, Appleton and Lange, Norwalk, 1992
- 2) Bredael JJ, Vugrin D and Whitmore WF Jr: Autopsy findings in 154 patients with germ cell tumors of the testis. *Cancer* **50**: 548, 1982
- 3) 日本病理学会編: 日本病理解剖検察輯報. Vol 35, 1993
- 4) 日本病理学会編: 日本病理解剖検察輯報. Vol 36, 1994
- 5) 日本病理学会編: 日本病理解剖検察輯報. Vol 37, 1995
- 6) Dosoretz DE, Shipley WU, Blizer PH, et al.: Megavoltage irradiation for pure testicular seminoma. *Cancer* **48**: 1284-1290, 1981
- 7) 柴田 隆, 三橋公美, 神山俊哉, ほか: 精巣腫瘍の脾 腎転移の1例. *臨泌* **48**: 499-502, 1994
- 8) Sagalowsky AI, McConnel JD and Admire R: Uncommon site of recurrent seminoma and implications for the therapy. *Cancer* **57**: 1060-1065, 1986
- 9) Orecklin JR: Testicular tumor occurring with hydrocele and positive cytologic fluid. *Urology* **3**: 232, 1974

(Received on October 30, 1997)
(Accepted on April 21, 1998)