

経皮的副腎腫瘍生検により診断し保存的に 経過観察した副腎骨髓脂肪腫の2例

京都府立医科大学泌尿器科学教室 (主任: 渡辺 決教授)

岡田 晃一, 小島 宗門, 鴨井 和実, 渡辺 決

名古屋泌尿器科病院 (院長: 三矢英輔)

三 矢 英 輔

丸善ビルクリニック (院長: 早瀬喜正)

早 瀬 喜 正

TWO CASES OF ADRENAL MYEOLIPOMA DIAGNOSED BY ULTRASONICALLY GUIDED PERCUTANEOUS BIOPSY

Koichi OKADA, Munekado KOJIMA, Kazumi KAMOI and Hiroki WATANABE

From the Department of Urology, Kyoto Prefectural University of Medicine

Hideo MITSUYA

From the Nagoya Urology Hospital

Yoshimasa HAYASE

From the Maruzen Urology Clinic

We report 2 cases of adrenal myelolipoma which were diagnosed definitively by ultrasonically guided percutaneous biopsy to waive surgery. In case 1, a 39-year-old man presented with abdominal pain. A right adrenal mass was detected by abdominal ultrasonography. In case 2, a 64-year-old man presented with nocturia. A space-occupying lesion above the left kidney was detected by excretory pyelography. Both cases were suspected of adrenal myelolipoma by ultrasonography, computed tomography (CT) and magnetic resonance imaging (MRI). The tumor size was 4×4×3 cm and 5×4.5×4 cm in cases 1 and 2, respectively. In both cases percutaneous needle biopsy using ultrasonically guided puncture was performed. Histology showed a complex of hematopoietic and adipose tissues, corresponding to adrenal myelolipoma. The course has been uneventful without surgery for 58 months and 24 months, respectively. Percutaneous adrenal biopsy was useful to establish the definitive diagnosis and to select treatment options.

(Acta Urol. Jpn. 44: 485-488, 1998)

Key words: Adrenal myelolipoma, Percutaneous core needle biopsy, Ultrasound guide

緒 言

副腎骨髓脂肪腫は、各種画像診断にて特徴的な所見を呈することから比較的鑑別しやすい非機能性良性腫瘍であるが、本邦では術前に組織学的診断がなされ、摘出手術を回避できた症例はこれまでに1例が報告されているだけである¹⁾。今回私たちは、術前に経皮的副腎腫瘍生検によって確定診断を得ることができ、保存的に経過観察し得た2例を経験したので、若干の文献的考察を加え報告する。

症 例

症例1: 39歳, 男性

主訴: 腹痛

家族歴 既往歴: 特記すべきことなし

現病歴: 腹痛のため近医受診, 腹部超音波検査にて右副腎腫瘍を指摘され, 京都府立医科大学泌尿器科紹介となった。

入院時現症: 身長 169 cm, 体重 53 kg. 血圧 162/106. 腹部腫瘍は触知せず. 血液一般 血液生化学検査では異常なし. 内分泌学的検査では, 尿中エピネフリンが 21 μg/日 (3~15 μg/日) と軽度上昇を示したほかは, いずれも正常範囲内であった。

画像診断所見: 超音波断層法では, 右腎上極に接して高エコー像を呈する腫瘍を認めた. CT では, 4×4×3 cm の造影効果のみられない低濃度の部分を主体とする不均質な腫瘍が認められた. MRI では, T1 および T2 強調画像とも高信号な部分が主体の不均質

な腫瘍を示した。 ^{131}I -アドステロールによる副腎シンチグラフィでは、異常集積は認められなかった。

症例2: 64歳, 男性

主訴: 夜間頻尿

家族歴: 特記すべきことなし

既往歴: 54歳時より高血圧にて内服治療中

現病歴: 夜間頻尿にて丸善ビルクリニックを受診し, DIPにて左腎上部に占拠性病変を認め, 精査のため名古屋泌尿器科病院紹介となった。

入院時現症: 身長 162 cm, 体重 67 kg. 血圧 136/84. 腹部腫瘍は触知せず. 血液一般 血液生化学検査では異常なし. 内分泌学的検査では, いずれの結果も正常範囲内であった。

画像診断所見: 超音波断層法では, 左腎上極に接して高エコー腫瘍が認められた (Fig. 1). CTでは, 左副腎部に $5 \times 4.5 \times 4$ cm の造影効果の乏しい低濃度の部分を主体とする不均質な腫瘍を認めた (Fig. 2). MRIでは, T1 および T2 強調画像とも高信号な部分が主体の不均質な腫瘍を示した (Fig. 3). ^{131}I -ア

ドステロールによる副腎シンチグラフィでは, 異常集積は認めなかった。

以上の内分泌学的検査および画像所見から, 2例と

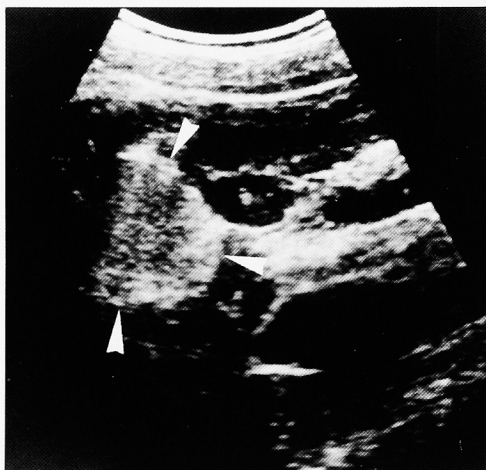


Fig. 1. Ultrasonography revealed a hyperechoic mass on the left kidney (case 2).

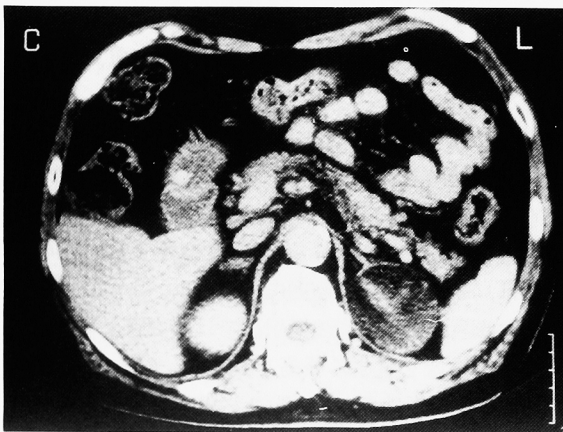


Fig. 2. Enhanced CT revealed heterogeneous mass in the left adrenal gland (case 2).

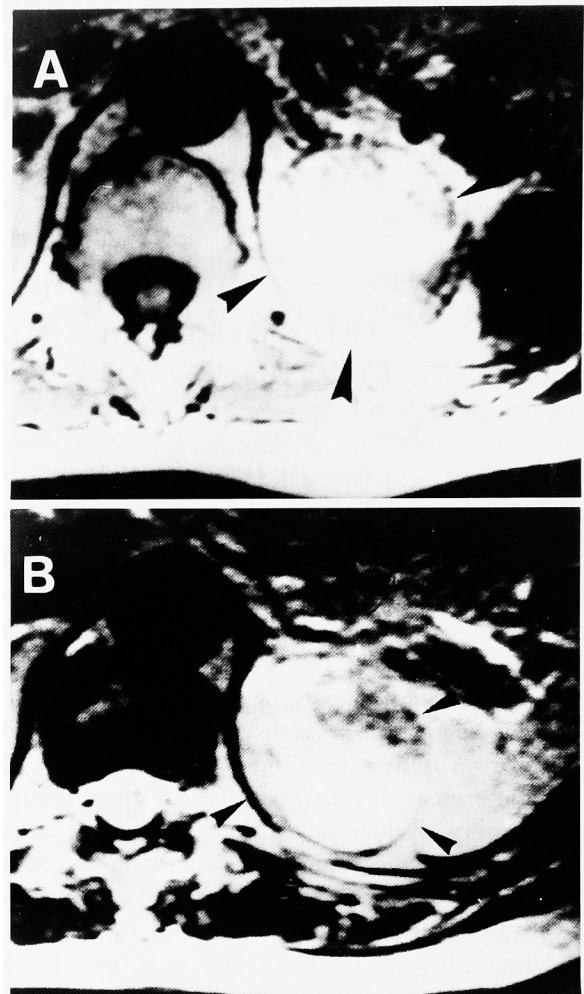


Fig. 3. MRI (A: T1-weighted image, B: T2-weighted image) revealed a high intensity mass in the left adrenal gland (case 2).

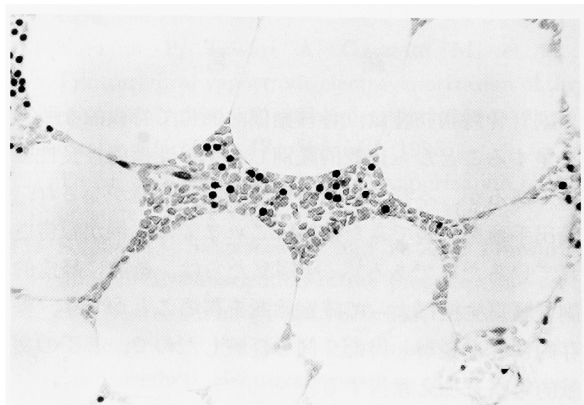


Fig. 4. Microscopic appearance of a specimen, taken by core biopsy of a right adrenal tumor revealed hematopoietic tissue and adipose tissue (H & E stain, $\times 400$, case 1).

も副腎骨髓脂肪腫が疑われたが, 確定診断を得るためと悪性腫瘍を否定するために, 超音波穿刺術による経皮的副腎腫瘍生検を行った. 生検は患者を腹臥位にし, 局所麻酔下に行った²⁾ 得られた組織は, 成熟脂肪細胞の中に骨髓造血細胞が散在性に認められ, 副腎骨髓脂肪腫の確定診断を得た (Fig. 4).

症例1は4年10カ月, 症例2は2年経過観察中であるが, 副腎腫瘍の増大を認めていない.

考 察

副腎骨髓脂肪腫は, 分化した脂肪組織と造血組織からなる比較的稀な良性・非機能性腫瘍である. 松崎ら³⁾の報告によれば, 剖検例3,000例の内4例(0.13%)に認められており, 欧米でも剖検例の0.08%~0.2%⁴⁾に認められている. 自覚症状に乏しいことから偶発腫瘍として発見されることが多く, 近年の画像診断の進歩にともない報告例が増加している. 本邦では1994年に兼松ら⁵⁾が119例を集計しており, 好発年齢は50歳台で, 男女比はほぼ1:1であるとしている. 合併症として, 肥満を34例28.8%, 高血圧を18例15.2%, 糖尿病を10例8.5%に認めたとしている. 自験例においては, 症例1に高血圧を, 症例2例に高血圧と肥満を認めた.

診断方法としては超音波検査 CT・MRI が有用である. 超音波検査では, 境界明瞭な特徴的な高エコー像を呈する腫瘍として描出され, CT では, 境界明瞭で脂肪組織, 造血組織, 出血巣の混在のため内部構造の不均質な低濃度腫瘍として描出される. またMRI では, 脂肪組織と同程度の高信号を示す. しかし, 脂肪組織が少ない場合や出血 壊死・石灰化を伴う場合は, 他の非機能性良性副腎腫瘍や副腎悪性腫瘍

との鑑別が困難なことがある. このように画像診断のみでは確定診断に至らないことも多く, 本邦における報告例においても, 最終診断はそのほとんどが術後摘出標本によってなされている.

副腎骨髓脂肪腫などの内分泌非活性副腎腫瘍の取扱いについては, 手術適応との関連から悪性腫瘍との鑑別が必要となる.

副腎悪性腫瘍の大きな特徴は, 腫瘍が大きいことであり, 諸家の報告^{6,7)}では, 悪性腫瘍のほとんどは径5 cm 以上であり, その平均は10 cm 以上であるとされている. このことから Belldegrun ら⁸⁾は腫瘍径3.5 cm 以上の, また Copeland⁹⁾は6 cm 以上の腫瘍を手術適応としている. 本邦では, 猿田ら¹⁰⁾が, 径5 cm 以上の腫瘍の場合にはただちに手術適応であり, それ以下の腫瘍では形が不正で辺縁が不規則のものや, 大きくなるものを手術適応としている.

一方, 藤井ら¹¹⁾の報告によれば, 副腎骨髓脂肪腫の長径は最小2 cm から最大25 cm にわたり, その平均は9.5 cm であった. したがって, 腫瘍の大きさのみから手術適応を決定すると, 本来手術の必要のない良性の内分泌非活性腫瘍である副腎骨髓脂肪腫の大部分が, 悪性腫瘍の疑いと診断で手術の対象となってしまうことになる.

悪性腫瘍の鑑別を目的として, ダイナミックCTやMRIによる鑑別診断も行われている. しかしながら画像所見のみから悪性腫瘍の鑑別を行うことは困難なことも多く, 副腎腫瘍の20%から30%の症例ではMRIでは良性, 悪性の鑑別ができなかったと報告されている^{12,13)}

Aso ら¹⁴⁾の調査によれば, 210例の副腎偶発腫瘍のうち14例(6.7%)が悪性腫瘍であり, そのうちの9

Table 1. Reported cases of adrenal myelolipoma diagnosed by fine needle aspiration biopsy or core needle biopsy

No.	報告者	報告年	年齢	性別	左右	腫瘍径 (cm)	生検方法	吸引生検または針生検	治療
1	櫻村ら	1982	36	男	右	15×13×12	超音波	吸引生検	手術
2	Katz et al	1983	39	女	左	8×7	CT	吸引生検	経過観察
3	Vick et al	1984	39	男	不明	不明	不明	吸引生検+針生検	経過観察
4	Deblois and DeMay	1984	40	男	右	6×5	CT	吸引生検	経過観察
5	Pinto	1984	70	男	左	5×4	CT	吸引生検	経過観察
6	Marguerite	1984	不明	不明	不明	不明	CT	吸引生検	経過観察
7	Galli and Gaboardi	1986	71	男	右	6.5	超音波	針生検	経過観察
8	Neumann et al	1987	51	男	右	5	超音波	吸引生検	経過観察
9	Gould et al	1987	63	男	右	5.5×5×4	X線透視	吸引生検	経過観察
10	Katsuta et al	1988	52	男	右	6×5×5	超音波	吸引生検	手術
11	Dunphy	1990	54	男	右	17×16.5×15	CT	吸引生検	手術
12	津崎ら	1991	52	女	右	5×4.9×3.5	超音波	吸引生検+針生検	経過観察
13	Belezini et al	1992	50	女	右	不明	CT	吸引生検	経過観察
14	Wadiah et al	1992	不明	不明	不明	不明	不明	吸引生検	不明
15	自験例	1997	39	男	右	4×4×3	超音波	針生検	経過観察
16	自験例	1997	64	男	左	5×4.5×4	超音波	針生検	経過観察

例が副腎皮質癌であった。このように副腎悪性腫瘍の頻度は低く、悪性腫瘍であるために手術適応となることは、実際には稀なはずである。したがって、副腎内分泌非活性腫瘍の大部分は本来手術の必要はないと考えられる。そこで当科では不必要な手術を避けることを目的として、副腎内分泌非活性腫瘍に対して悪性腫瘍との鑑別のために超音波穿刺術またはCTガイド下に針生検を行い、その結果良性腫瘍の診断がつけば、原則的には保存的に経過観察することとしている^{15,16)} 副腎腫瘍生検は当科においては過去に出血、気胸等の合併症は1例も認めていず、きわめて安全な手技である¹⁷⁾ 副腎 liposarcoma の報告¹⁸⁾ もあり、悪性腫瘍を否定するために今回の2症例も経皮的副腎腫瘍生検を行い、副腎骨髄脂肪腫の確定診断ができ、保存的に経過観察することができた。

1982年に櫻村ら¹⁹⁾ は吸引細胞診を用いて副腎骨髄脂肪腫の診断を行った。この症例は、腫瘍の大きいこと、また胆石を合併していたことにより、副腎摘除術を施行されている。吸引細胞診または針生検により副腎骨髄脂肪腫の確定診断を行ったのは私たちの検索し得たかぎりでは現在までに世界で16例、そのうち保存的に経過観察しえたのは、1984年にKatzら²⁰⁾ が初めて報告して以来、現在までに自験例を含め12例にすぎない (Table 1)。本邦においては、津崎ら¹⁾ が超音波穿刺術を用いて吸引細胞診および針生検により経過観察し得た症例を報告しており、自験例は2例目、3例目に当たると考えられる。

骨髄脂肪腫などの副腎内分泌非活性腫瘍に対しては、経皮的副腎腫瘍生検により確定診断を行い、不必要な手術は回避すべきであると考えられた。

文 献

- 津崎和子, 西原和代, 流田智史, ほか: 穿刺細胞診で診断し得た副腎 myelolipoma の1例. 日臨細胞会誌 **30**: 624-625, 1991
- Saitoh M, Watanabe H, Ohe H, et al.: Ultrasonic real-time guidance for percutaneous puncture. JCU J Clin Ultrasound **7**: 269-272, 1979
- 松寄 理, 長尾孝一, 齊賀 一, ほか: Adrenal myelolipoma の組織発生に関する病理組織学的研究. 癌の臨 **29**: 228-232, 1983
- Olsson CA, Krane RJ, Klugo RC, et al.: Adrenal myelolipoma. Surgery **73**: 665-670, 1973
- 兼松明弘, 小倉啓司, 荒井陽一, ほか: 赤色と黄色の二個の腫瘍よりなる副腎骨髄脂肪腫の1例. 泌尿紀要 **40**: 127-130, 1994
- King DR and Lack EE: Adrenal cortical adenocarcinoma: a clinical and pathologic study of 49 cases. Cancer **44**: 239-244, 1979
- Didolkar MS, Bescher RA, Elias EG, et al.: Natural history of adrenal cortical carcinoma: a clinicopathologic study of 42 patients. Cancer **47**: 2153-2161, 1981
- Belldergun A, Hussain S, Seltzer SH, et al.: Incidentally discovered mass of the adrenal gland. Surg Gynecol Obstet **163**: 203-208, 1986
- Copeland PM: The incidentally discovered adrenal mass. Ann Intern Med **98**: 940-945, 1983
- 猿田享男, 鈴木洋通, 柴田洋孝: 副腎インシデンタローマ. 日内分泌会誌 **69**: 509-519, 1993
- 藤井輝彦, 梅谷博史, 大森康弘, ほか: 副腎骨髄脂肪腫の2例—本邦報告例74例についての検討一. 日臨外医会誌 **54**: 1885-1891, 1993
- Chang A, Glazer HS, Lee JKT, et al.: Adrenal gland: MR imaging. Radiology **163**: 123-128, 1987
- Reinig JW, Stutley JE, Leonhardt CM, et al.: Differentiation of adrenal masses with MR imaging: comparison of techniques. Radiology **192**: 41-46, 1994
- Aso Y and Homma Y: A survey on incidental adrenal tumors in Japan. J Urol **147**: 1478-1481, 1992
- Kojima M, Saitoh M, Itoh H, et al.: Percutaneous biopsy for adrenal tumors using ultrasonically guided puncture. Tohoku J Exp Med **172**: 333-343, 1994
- 渡辺 決, 斎藤雅人, 小島宗門: 副腎偶発腫瘍の手術適応. ホルモンと臨 **44**: 361-368, 1996
- 落合 厚, 乾 恵美, 浮村 理, ほか: シンチグラフィと腫瘍生検を用いた副腎偶発腫瘍の診断と手術適応の検討. 日泌尿会誌 **88**: 807-814, 1997
- McCutcheon J, Irvine A and Derias NW: Metastatic liposarcoma in the adrenal gland: report of two cases diagnosed by fine-needle aspiration. Diagn Cytopathol **13**: 330-332, 1995
- 櫻村博正, 中原 朗, 川北 勲, ほか: 超音波ガイド下穿刺吸引細胞診が有用であった adrenal myelolipoma の1例. 日消病会誌 **79**: 1788-1793, 1982
- Katz RL, Patel S, Mackay B, et al.: Fine needle aspiration cytology of the adrenal gland. Acta Cytol **28**: 269-282, 1984

(Received on December 11, 1997)

(Accepted on May 14, 1998)