

膀胱 Nephrogenic adenoma の 3 例

京都大学医学部泌尿器科学教室 (主任 : 吉田 修教授)

梶田洋一郎, 水谷 陽一, 奥野 博

笈 善行, 寺地 敏郎, 吉田 修

THREE CASES OF THE NEPHROGENIC ADENOMA OF THE BLADDER

Youichiro KAJITA, Youichi MIZUTANI, Hiroshi OKUNO,
Yoshiyuki KAKEHI, Toshiro TERACHI and Osamu YOSHIDA
From the Department of Urology, Faculty of Medicine, Kyoto University

Nephrogenic adenoma is a rare, benign tumor of the urinary tract. The origin of this tumor is supposed to be a metaplastic transformation of urothelium in response to stimulation such as recurrent urinary tract infections or surgical trauma. We experienced three cases of nephrogenic adenoma originating in the bladder.

The first patient was a 29-year-old man with right vesicoureteral reflux (VUR). When Teflon injection for VUR was performed, a papillary tumor was found on the right wall of the bladder. Transurethral resection of the bladder tumor (TUR-Bt) was performed. The second patient was a 72-year-old woman who was suffering from chronic cystitis. Although she was treated with antibiotics for one year, the symptoms were not improved. Cystoscopy showed multiple papillary tumors at the retrotrigone of the bladder and TUR-Bt was performed. The third patient was a 75-year-old man who had a history of the left pelvic and bilateral ureteral tumors. Left radical nephroureterectomy and right radical ureterectomy with an ileal graft replacement was performed. Three years later, cystoscopy demonstrated a papillary tumor at the retrotrigone, which was resected transurethrally.

Our cases are the 20th to 22nd cases of the nephrogenic adenoma of the bladder reported in the Japanese literature.

(Acta Urol. Jpn. 44 : 667-670, 1998)

Key words : Nephrogenic adenoma, Bladder

緒 言

Nephrogenic adenoma は尿路に発生する比較的稀な良性腫瘍であり, 慢性的な感染や手術侵襲による尿路上皮の化生変化がその発生源であると言われている。

今回われわれは膀胱原発の nephrogenic adenoma の 3 例を経験したので, 若干の文献的考察を加えて報告する。

症 例

症例 1

患者 : 29歳, 男性

主訴 : 蛋白尿の精査目的

既往歴 : 2歳時に右尿管狭窄にて手術。

現病歴 : 検診にて血尿, 蛋白尿を指摘され, 近医受診。DIP にて右萎縮腎と右水腎症, 排尿時膀胱造影にて grade 2 の右膀胱尿管逆流症を認めたため, 精査加療目的にて当科受診となった。

入院時検査所見 : 理学的所見, 血液検査では特に異常を認めなかった。

入院後経過 : 右膀胱尿管逆流症の診断にて, テフロン注入療法施行時, 右側壁に直径約 3 mm の乳頭状腫瘍を認め, 経尿道的膀胱腫瘍焼灼術を施行した。

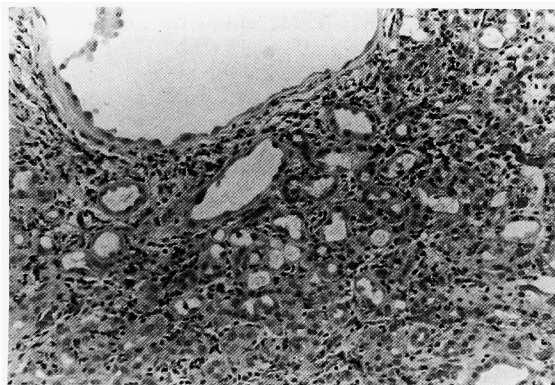


Fig 1. Numerous tubular structures and infiltration of inflammatory cells were observed (Case 1: HE, ×200).

病理組織所見：腎尿細管に似た、腺管様構造を多く認め、またいわゆる Hobnail appearance と呼ばれる内腔への核の突出所見が見られた (Fig. 1).

間質には炎症細胞の浸潤が認められた。病理組織診断は膀胱 nephrogenic adenoma であった。

術後、定期的に膀胱鏡を施行しているが、約4年間再発は認めていない。

症例 2

患者：72歳，女性

主訴：頻尿

既往歴：52歳時に子宮筋腫にて腹式単純子宮全摘除術，68歳時に乳癌にて乳房切断術，69歳時より原発性胆汁性肝硬変にて内服治療中。

現病歴：頻尿，排尿時痛，肉眼的血尿が見られ近医を受診。膀胱炎との診断にて約1年間抗生剤を投与されたが軽快せず，心配になり他院を受診。膀胱鏡にて乳頭状に増生する膀胱腫瘍を指摘され，精査加療目的にて当科受診となった。

入院時検査所見：理学的所見は特に異常を認めず，血液検査では軽度の肝酵素の上昇と軽度の低蛋白血症以外特に異常を認めなかった。検尿では1視野に約100程度の赤血球を認めたが，白血球は認めなかった。

尿細胞診は class 2, 3 であった。

画像所見：DIP では，膀胱容量が少ないと思われる膀胱像を認めたが，腎盂尿管像には特に異常を認めなかった。CT では全周に肥厚した膀胱壁が観察された。特にリンパ節の腫脹は認められなかった。

膀胱鏡所見：後壁を中心に乳頭状に増生する多発性腫瘍，その周囲の血管の増生，粘膜の発赤を認めた。

入院後経過：表在性膀胱腫瘍の診断にて経尿道的膀胱腫瘍焼灼術を施行した。

病理組織所見：病理組織診断は膀胱 nephrogenic adenoma であった (Fig. 2)。症例1と同様に，腺管様構造や，nephrogenic adenoma に特徴的な所見である間質の浮腫を認めた。核異型や核分裂は認められ

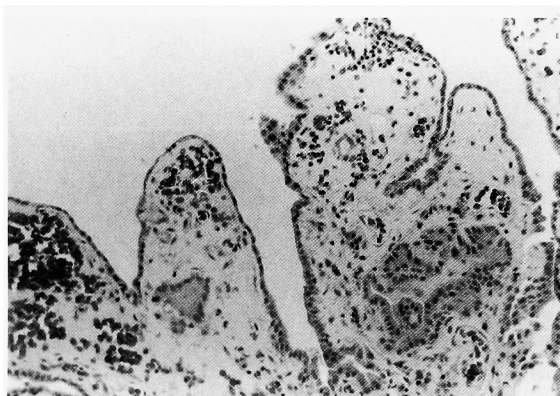


Fig 2. Polypoid structure was seen (Case 2: HE, $\times 200$).

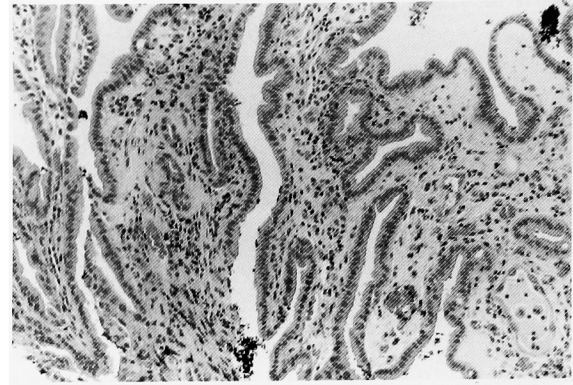


Fig 3. Columnar or cuboidal epithelium was observed (Case 3: HE, $\times 200$).

なかった。術後3カ月後の膀胱鏡検査にて再発を認めなかった。

症例 3

患者：75歳，男性

主訴：左腎盂腫瘍，両側尿管腫瘍術後精査

既往歴：70歳時に高血圧，71歳時に糖尿病，高脂血症，72歳時に左腎盂腫瘍，両側尿管腫瘍に対して左尿管全摘除術，右尿管全摘除術，右尿管回腸置換術を施行。

現病歴：外来にて定期的に経過観察していたが，膿尿が続いていた。術後3年の膀胱鏡にて乳頭状に増生する小豆大の腫瘍が2個認められた。経尿道的膀胱腫瘍焼灼術を行ったところ，病理組織診断は膀胱 nephrogenic adenoma であった (Fig. 3)。単層の円柱または立方上皮，腺管様構造，炎症細胞の浸潤，間質の浮腫などの所見が見られた。定期的に外来で経過観察中であるが術後6カ月間再発は認めていない。

考 察

Nephrogenic adenoma は1949年に Davis らにより膀胱過誤腫として初めて報告され¹⁾，1950年に Friedman らが，腎尿細管に似た腺管様構造を持つことから命名した尿路に発生する良性腫瘍である²⁾。発生部位は膀胱が最も多く，8割を占める。また拡大膀胱や回腸導管に発生したという例も報告されている^{3,4)}。

Nephrogenic adenoma の発生源には

- 1) mesonephric embryonic origin
- 2) metanephric changes of uroepithelium
- 3) chronic immunosuppression

の3つの説がある。膀胱三角部は腎と同じく中腎由来であり，nephrogenic adenoma の発生部位として膀胱三角部が多く報告されていることから1)の説が当初は受け入れられていたが，膀胱三角部以外の部位にも発生しうることよりこの説には否定的な見解が多い⁵⁾。しかし，今堀らは電子顕微鏡所見から nephrogenic adenoma の上皮細胞の分枝や budding が胎生

Table 1. Reports of nephrogenic adenoma of the bladder in Japan

No. 報告者	年齢	性別	主訴	発生要因	部位	治療	文献
1 原	42	F	不明	神経因性膀胱, バルーン留置	頂部~三角部	TUR-Bt	日泌尿会誌 67: 898, 1976
2 田中	26	M	血尿	膀胱瘻	右側壁	膀胱部分切除	日泌尿会誌 73: 1614, 1982
3 北村	64	F	頻尿	慢性膀胱炎	後壁	TUR-Bt	日泌尿会誌 75: 1001, 1984
4 熊本	72	M	頻尿	膀胱手術後	頂部	TUR-Bt	日泌尿会誌 77: 183, 1986
5 秋元	51	F	排尿時痛	生検後	不明	TUR-Bt	日泌尿会誌 78: 367, 1987
6 中条	44	F	血尿	なし	頸部	TUR-Bt	市立室蘭医誌 78: 367, 1988
7 橋本	65	F	血尿	尿管腫瘍	後三角部	TUR-Bt	日泌尿会誌 81: 153, 1990
8 戸澤	64	M	尿細胞診異常	BCG 膀胱注後	頂部	TUR-Bt	日泌尿会誌 82: 1847, 1991
9 清水	13	M	膿尿	急性肉芽腫性腎盂腎炎	後壁	膀胱切開, 焼却	日臨床細胞誌 30: 546-551, 1991
10 清水	72	F	排尿困難	なし	三角部	膀胱切開	日臨床細胞誌 30: 546-551, 1991
11 前田	67	M	なし	膀胱部分切除後	後壁	TUR-Bt	西日本泌尿 53: 1062-1064, 1991
12 矢島	26	M	血尿	膀胱瘻	左側壁	TUR-Bt	臨泌 47: 237-240, 1993
13 矢島	61	F	排尿時痛	慢性膀胱炎	前壁	TUR-Bt	臨泌 47: 237-240, 1993
14 矢島	54	F	頻尿	慢性膀胱炎	三角部	TUR-Bt	臨泌 47: 237-240, 1993
15 岩岡	80	M	血尿	膀胱憩室	憩室内	憩室切除	日泌尿会誌 85: 679, 1994
16 泉谷	65	F	膀胱鏡異常	間質性膀胱炎	後三角部	TUR-Bt	日泌尿会誌 85: 1420, 1994
17 石浦	73	M	頻尿	前立腺肥大術後	頸部	TUR-Bt	泌尿紀要 41: 571, 1995
18 黒田	76	M	頻尿	経尿道的前立腺切除術後	全体	膀胱全摘	泌尿器外科 8: 692, 1995
19 藤田	43	M	血尿	透析	全体	経過観察	日透析会誌 29: 1281-1285, 1996
20 自験例	29	M	なし	膀胱尿管逆流症	右側壁	TUR-Bt	
21 自験例	72	F	血尿	慢性膀胱炎	後三角部	TUR-Bt	
22 自験例	75	M	なし	腎盂尿管腫瘍術後	三角部	TUR-Bt	

期の腎の分化上認められる尿管芽に類似している, と報告している⁶⁾ 2) の説は炎症や異物, 手術などの慢性的刺激に対して尿路上皮が化生変化を起こすというもので, 大部分の nephrogenic adenoma の患者が上記の既往を有していることなどより現在では最も受け入れられている説である⁷⁾ また 3) は腎移植後のレシピエントにおける nephrogenic adenoma の発生が多く報告されていることから, 免疫機構の障害が発生に関与する, という説である⁸⁾ しかし腎以外の臓器移植後に免疫抑制剤の投与を受けている患者での発生報告がないことから, 免疫抑制が直接的な要因であるとは言い難い⁹⁾

本邦で現在まで報告されている膀胱原発 nephrogenic adenoma は自験例を含めて22例と比較的少ない (Table 1). この22例をまとめると, 性別は男性12例, 女性10例と若干男性に多く見られた. 年齢は13歳から80歳までと幅広く, 平均年齢は53.7歳であった. 主訴は血尿が7例, 頻尿が5例, 排尿時痛が2例, 無症状が4例, その他が4例であった. 発生部位としては最も多いものが後壁で7例, 次が膀胱三角部の4例であり, 膀胱三角部が最も多いとする海外の報告とは異なったものであった⁵⁾ また憩室に発生した報告も1例見られた¹⁰⁾ 考えられる発生要因としては尿路感染と尿路の手術が7例ずつと最も多く, 膀胱瘻が2例, また発生要因が見当たらない例が2例あった. 治療は経尿道的膀胱腫瘍切除術が一般的であったが, 萎

縮膀胱のため膀胱全摘除術を施行された例も1例見られた¹¹⁾ また再発率は欧米の文献では37~88%と高い数字を示したが, 現在のところ悪性化を示唆する報告はない¹²⁾

以上より膀胱 nephrogenic adenoma は膀胱鏡所見からは low stage, low grade の表在性膀胱腫瘍に似ているが, 病理組織所見は全く異なるものである. 発生要因として慢性尿路感染や尿路の手術が考えられるため, 膀胱内手術後や, 慢性膀胱炎罹患中の患者に発生する腫瘍の鑑別診断の1つとして nephrogenic adenoma は考慮すべき疾患であると考えられた.

結 語

Nephrogenic adenoma は尿路に発生する比較的稀な良性腫瘍であり, 本症例は膀胱原発 nephrogenic adenoma の本邦報告第20~22例目であった. 尿路の手術後や慢性膀胱炎罹患中に発生する膀胱腫瘍の鑑別診断の1つとして膀胱 nephrogenic adenoma は考慮すべき疾患であると考えられた.

文 献

- 1) Davis TA: Harmatoma of the urinary bladder. Northwest Med 48: 182, 1949
- 2) Friedman NB and Kuhlbeck H: Adenomatoid tumors of the bladder reproducing renal structures (nephrogenic adenoma). J Urol 64: 657-670,

- 1950
- 3) Howard BG, Roger RD, Norman HN, et al.: Nephrogenic adenoma occurring in an augmented bladder. *J Urol* **155**: 1410, 1996
 - 4) Strand WR and Alfert HJ: Nephrogenic adenoma occurring in an ileal conduit. *J Urol* **137**: 491, 1987
 - 5) Michael LR, Donald EN and Stephan JS: Nephrogenic adenoma of bladder: a report of 8 cases. *J Urol* **131**: 537, 1984
 - 6) Imahori SC and Magoss IV: Nephrogenic adenoma of bladder: clinical and ultrastructural study. *Urology* **16**: 310, 1980
 - 7) Mostofi FK: Potentialities of bladder epithelium. *J Urol* **71**: 705, 1954
 - 8) Gordon HL and Kerr SG: Nephrogenic adenoma of bladder in immunosuppressed renal transplantation. *Urology* **5**: 275-277, 1975
 - 9) Georgeo F, Philippe M, Marie CM, et al.: Nephrogenic adenoma of the bladder in renal transplant recipients: a report of 9 cases with assessment of deoxyribonucleic acid ploidy and long-term follow up. *J Urol* **156**: 41-44, 1996
 - 10) 岩岡 香, 鈴木裕志, 佐藤一博, ほか: 膀胱憩室内 Nephrogenic adenoma の1例. *日泌尿会誌* **85**: 679, 1994
 - 11) 黒田 淳, 小寺重行, 御厨裕治, ほか: 著明な膀胱萎縮に認められた Nephrogenic adenoma. *泌尿器外科* **8**: 692, 1995
 - 12) Skor AB and Warren MW: Mesonephric adenocarcinoma of bladder. *Urology* **10**: 64, 1977

(Received on April 17, 1998)

(Accepted on June 6, 1998)