精管末端部異常拡張症の2例

富山医科薬科大学医学部泌尿器科学教室（主任：片山 喬教授）
寺田 為義，坂井 健彦，奥村 昌央
古田 秀勝，片山 喬

TWO CASES OF PATHOLOGICAL DILATATION OF SEMINAL DUCT END

Tameyoshi TERADA, Takehiko SAKAI, Masao OKUMURA,
Hidekatsu FURUTA and Takashi KATAYAMA
From the Department of Urology, Faculty of Medicine, Toyama Medical and Pharmaceutical University
(Director: Prof. T. Katayama)

Two cases of male infertility due to pathological dilatation of seminal duct end are reported. One patient was 33 years old. He was diagnosed with azoospermia by semen analysis. The cystic wall of the seminal duct end was incised by a cold knife on the urethral scope. After the operation, 100,000～500,000/ml sperms were found in his semen. The other patient was 31 years old. He was diagnosed with severe oligoasthenozoospermia. He was operated on in a similar operation. After operation, the findings of his semen analysis improved exceedingly, and his wife became pregnent.

(Acta Urol. Jpn. 35: 153-157, 1989)

Key words: Pathological dilatation of seminal duct end, Male infertility, Endoscopic operation

緒　　言

精管・精嚢周辺に発生する嚢胞性疾患は比較的稀なものと考えられている．しかし自覚症状に乏しい場合が多く，また検索も比較的困難な部位であることから見過ごされている場合も多いと思われる．今般われわれは不妊を主訴として受診した患者の原因検索中に精管末端部の異常拡張を認めた2例を経験した．経尿道的手術により1例は精子の出現をみ，他の1例は妊娠の成立をみたので若干の文献的発生学的考察を加え報告する．

症　　例

症例1：33歳，男性

主訴：不妊

既往歴・家族歴：特記なし

現病歴：1978年頃（当時未婚）より血精液および精液量の減少を自覚，近医受診加療にて血精液は改善したが，同時に乏精子症を指摘された．その後時どき血精液の出現をみるも放置．1980年結婚，1984～1986年不妊を主訴として数カ所の泌尿器科を受診，断続的に治療を受けるも，その間に当初乏精子症であったものが無精子症に転じた．1987年3月18日精査治療目的にて当科を初診した．

初診時現症：全身的には特記すべきことなく，精巣容積は左右とも 19 ml，その他陰嚢内容に異常なし．直腸診にて前立腺精嚢周辺に異常所見を認めない．

初診時検査成績：血液一般・生化学・検尿一般いずれも異常なし．LH 14 mIU/ml, FSH 11 mIU/ml, testosterone 6.4 ng/ml, PRL 15 ng/ml, 精液検査；精液量 1.4 ml, 精子数 0. RBC 多数．超音波検査：経直腸的前立腺精嚢エコーグラムでは精嚢部に嚢胞状のエコー領域を認めた（Fig. 1）．

精管精嚢造影：両側精嚢は変形し，さらに正中部に径2～3 cm の楕円形の嚢胞状陰影を認めた（Fig. 2）．

精巣病理組織所見：両側ともほぼ同様の所見で，やや精子形成能の低下を認めるが精子の存在する精細管もあり，平均して Johnsen score count 7.5 であった．

以上より射精管口の閉塞による射精管末端の異常拡張，およびそれによる無精子症と診断し，1987年6月16日経尿道的内視鏡手術を施行した．

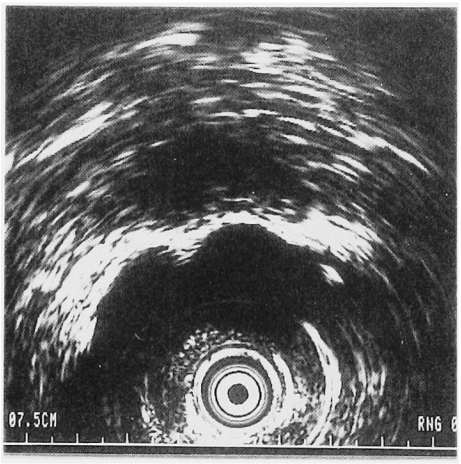

Fig. 1. 経直腸的前立腺精嚢超音波像（Case 1）

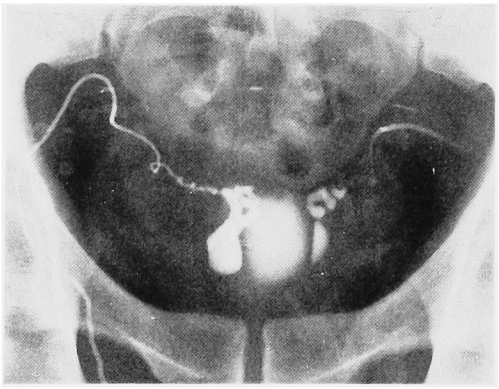

Fig. 2. 精嚢造影（Case 1）

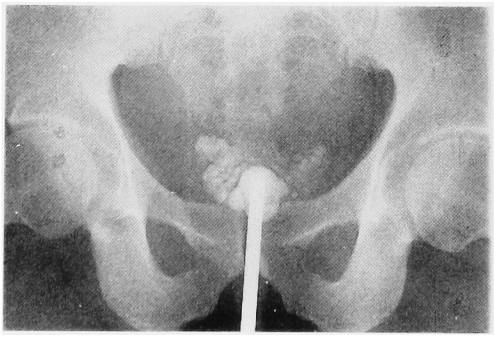

Fig. 3. 術中造影（Case 1）

手術所見：精阜部分は軽度膨隆が認められた．射精管口を探るも不明であったため精阜中心部に cold knife にて縦に切開を加えた．内腔に達するとともに灰褐色の内容液が噴出した．鏡検にて無数の赤血球および若干の正常形態精子（運動性なし）を認め得た．その後内視鏡挿入可能なまでに切開口を広げ造影剤を注入したところ，正中の嚢胞状拡張部から両側精嚢まで造影された（Fig. 3）．切開部からの出血はほとんどなく術後約3カ月の尿道鏡検査でも新射精管口はきれいに開存していることが認められた（Fig. 4）．また逆行性の尿道造影では両側精巣上体まで造影された（Fig. 5）．

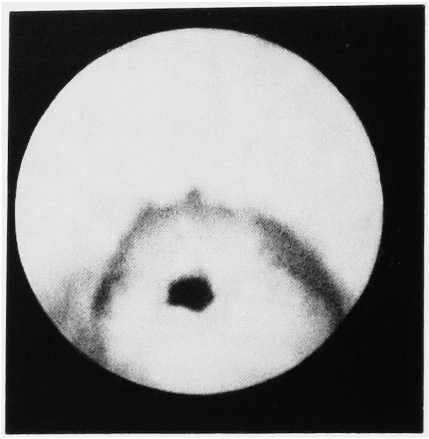

Fig. 4. 術後尿道鏡所見（Case 1）

Fig. 5. 術後逆行性尿道造影（Case 1）

術後現在まで5カ月間 follow しているが，精液量の増加（3～5ml），精子の出現（精子濃度 10～50×10^4/ml，運動率 0～40%）をみた．しかし 50×10^4/ml 以上の精子濃度の増加がなく，clomifene citrate の投薬を開始している．

症例2：31歳，男性

主訴：不妊

既往歴：肺結核（1年前）

家族歴：特記なし

現病歴：結婚後7年経過するも妻に妊娠をみず．精査目的にて1987年3月11日当科初診した．血精液・精液量減少などの自覚はない．

初診時現症：全身的には特記すべきことなし．精巣容積は左右とも 18 ml，陰嚢内容に異常なく，直腸診にて前立腺精嚢周辺に異常を認めず．

初診時検査成績：血液一般異常なし，生化学検査では GOT 72 KU，GPT 63 KU，γ-GTP 935 IU と高値を示し，アルコール性肝障害または抗結核剤の副作用と考えられた．内分泌検査では LH 12 mIU/ml，FSH 8 mIU/ml，testosterone 7.8 ng/dl，PRL 9 ng/ml といずれも正常．精液検査；精液量 1.5 ml，精子濃度 49×10^5/ml，運動率ほぼ0％，奇形率 16％，RBC（－），WBC（－），一般培養（－），結核菌培養（－）．

超音波検査　経直腸的エコーグラムでは Fig. 6A のごとく精嚢の若干の拡張と，Fig. 6B に示す前立腺中央部の嚢胞状低エコー領域の所見が得られた．

精管精嚢造影：左右精嚢の拡張がみられるもエコーで得られた正中部の嚢胞状領域は造影されなかった（Fig. 7）．

以上より射精管口の狭窄・射精管末端部の異常拡張に伴う高度の oligoasthenozoospermia と判断し，1987年10月16日経尿道的内視鏡手術を施行した．

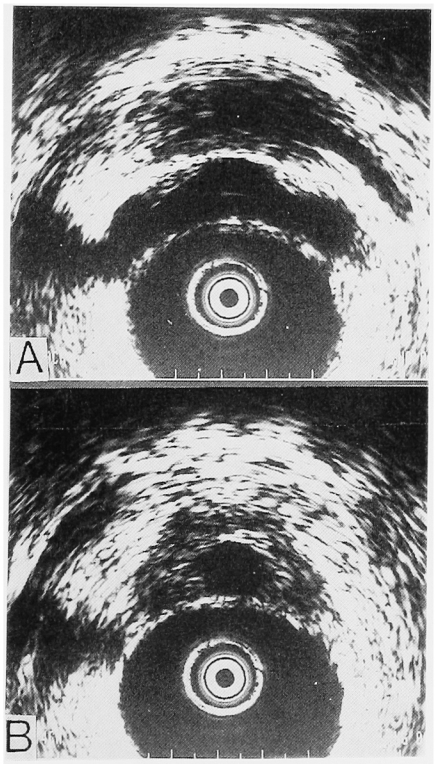

Fig. 6.　A；経直腸的精嚢超音波像（Case 2）
B；経直腸的前立腺超音波像（Case 2）

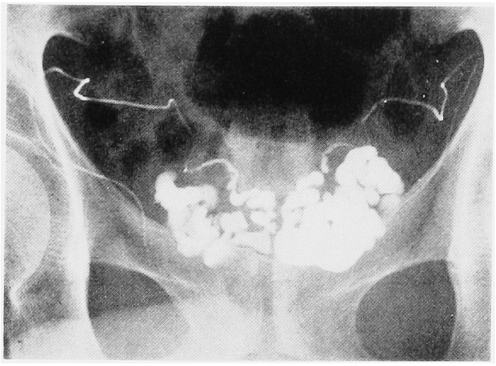

Fig. 7.　精嚢造影（Case 2）

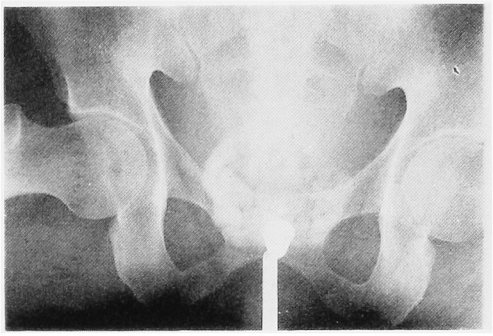

Fig. 8.　術中造影（Case 2）

手術所見：精阜部の軽度膨隆と射精管口らしき裂孔を1カ所認めた．同孔へ尿管カテーテルを通した造影にて症例1と極めて類似した所見が得られた（Fig. 8）．撮影後尿管カテーテルをガイドに cold knife にて射精管孔の切開拡大をはかった．

術後2週間の精液検査で精液量 1.5 ml，精子濃度 44×10^6/ml 運動率36％，と著明な改善を認めた．さらに2週間後，通常の性交にて妻に妊娠の成立をみた．

考　　察

Rieser ら[1] は男子骨盤腔内の嚢胞性疾患を 1）Müller 管嚢胞　2）精嚢嚢胞　3）射精管および精管膨大部嚢胞　4）前立腺嚢胞，の4種に分類している．そのうち精嚢，射精管精管膨大部に発生した嚢胞性疾患については統一された名称がなく報告者によりかなり混乱していたのが実情であり，かつその点が論議の対象ともなっていた．これまでの議論を踏まえ磯松ら[2] は精嚢憩室症，精嚢嚢胞，精管末端部異常拡張症と分類したが簡明にして適切な分類法と考えられる

Table 1.　男子骨盤腔内の嚢胞性疾患

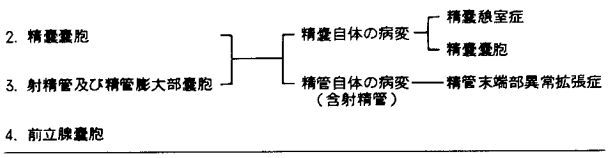

（Rieserら，磯松らによる）

Table 2.　精管末端部異常拡張症本邦報告例

No.	報告者	報告年	年令	主訴	診断	治療	備考
1	石神	1952	29	血精液・不妊	単一化射精管拡張	摘除	
2	中島ら	1958	20	血精液	両精管膨大部拡張・両精嚢腺拡張		
3	金沢ら	1960	64	血精液	右精管膨大部拡張	摘除	
4	石神ら	1960	32	不妊	単一化射精管拡張		
5		〃	28	排尿障害	単一化射精管拡張 or Muller 管嚢胞	内視鏡的焼灼	
6			24	血精液	〃 or 〃		
7		〃	28	不妊	単一化射精管拡張	摘除	
8	森脇ら	1962	37	血精液	両精管膨大部拡張・両精嚢腺拡張		2子あり
9	酒徳ら	1973	28	全身倦怠	〃 〃		
10	〃		〃	不妊	〃 〃		
11	〃	〃	32	血精液・不妊	〃 〃		
12	〃	〃	39	側腹腫瘤	〃 〃		10年不妊
13	〃	〃	49	側腹痛	〃 〃		16年不妊
14	青木ら	1981	?	血精液	左射精管拡張・左精嚢腺拡張		射精管結石
15	国富ら	1982	29	不妊	両精管膨大部拡張・両精嚢腺拡張		
16	久志本ら	1983	19	血精液	左射精管拡張	摘除	
17	小泉ら	1984	23	頻尿	右射精管拡張・右精嚢腺拡張		
18	林ら	1984	64	排尿困難	単一化射精管拡張		
19	磯松ら	1986	34	不妊	〃	内視鏡的切開	妊娠成立
20	自験1	1987	33	〃	〃	〃	
21	自験2	1987	31	〃	〃	〃	妊娠成立

(Table 1).

文献上，精管末端部異常拡張症と考えられる本邦報告例を Table 2 に示した．大多数が血精液・不妊を主訴としており，年齢も20～30歳台が多い．しかし21例のうち自験例のごとき石神ら[3]のいう単一化せる射精管の異常拡張との範疇に入る症例は9例に過ぎない．No 5，6は報告者の石神らは Müller 管嚢胞と診断しているが文献を検討の結果，単一化射精管としてもよいものと考えられた．そこで Müller 管嚢胞ともからめて本症の発生原理について考察を加えてみた．

Fig. 9A は胎生8週頃を示したシューマである．中腎から Wolff 管が，中腎近傍から Müller 管が尿生殖洞へ連なっている．胎生9週頃から胎生則精巣より分泌されるという Müllerian duct regression factor[4] の作用にて Müller 管は退縮を始め胎生12週でほぼ消失する．かわって Wolff 管末端近くに精嚢が発生する．Müller 管嚢胞とは退縮した Müller 管の途中に発生する嚢胞で原理的にはどこに発生してもよいとされているが実際にはほとんどが末端部に発生している[5]．また Müller 管嚢胞内容液に精子は見い出されないと定義されてはいる[6,7]が，Fig. 9C のごとく嚢胞が精管精嚢を圧迫し，精管又は精嚢が嚢胞へ開口したという想定，あるいは Müller 管嚢胞への精管異所開口[8]という想定も成りたつと思われる．特に自験例2のごとく血精液や精液量の変化のなかった症例ではこの type である可能性が強いと考えられた．一方，Fig. 9D のごとく先天的に両側射精管が癒合する状態を呈していたとすれば，たまたま出血・炎症などの後天的因子により射精管口が狭窄をおこし末端部拡張を呈したと考えられる．自験例1のごとく血精液の出現，精液量の減少を示した症例の場合この可能性が強いと考えられた．ただし，自験例を含め病理学的な検索を施行した報告は少なく真の発生原因については未だ不明である．

結　　語

精管末端部異常拡張が男子不妊の原因であった2症

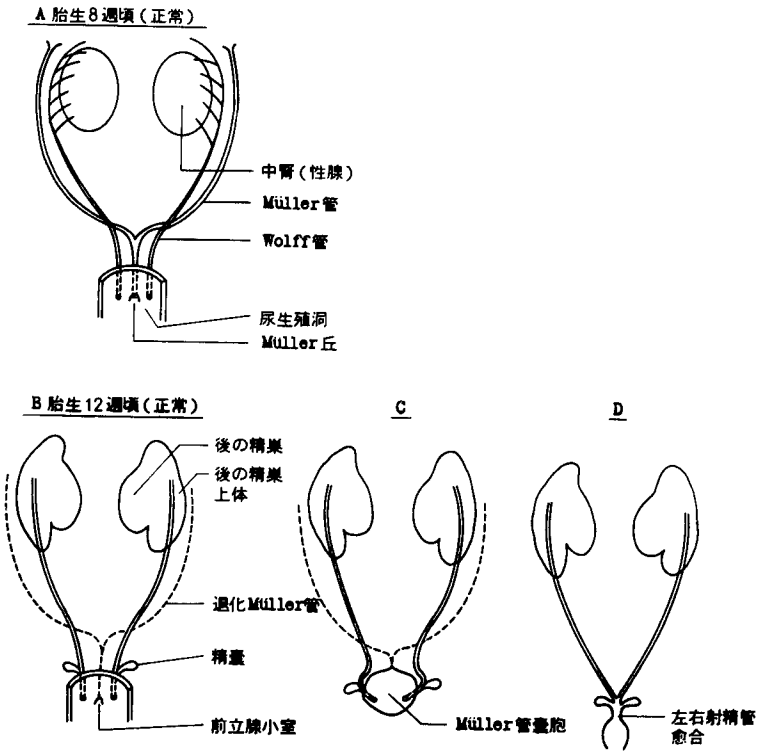

Fig. 9.　性腺・精嚢などの発生

例を経験した．両例に内視鏡手術を行い，1例で精子の出現を，他の1例で妊娠の成立をみた．本症の発生原因などにつき若干の考察を加え報告した．

本論文の要旨は第32回日本不妊学会学術総会において発表した．

文　　献

1) Riese C and Griffin TL: Cysts of the prostate. J Urol **91**: 282-286, 1964
2) 磯松幸成，岡野　学，秋野裕信，村中幸二，蟹本雄右，清水保夫，河田幸道：経尿道的手術により妊娠が成立した精管末端部異常拡張症性無精子症の1例．泌尿紀要 **32**: 891-895, 1986
3) 石神襄次，加古　賢，矢田文平，吉田秀政，中野順道：精嚢腺並びに精管末端部の異常拡張症について．泌尿紀要 **6**：792-803, 1960
4) Josso N, Picard JY and Tran D: The antimüllerian hormone. Recent Prog Horm Res **33**: 117-167, 1977
5) 平賀聖悟，駒瀬元治：新臨床泌尿器科全書，3-B, 78-83, 金原出版，東京，1986
6) Lucey DT, McAninch JW and Bunts RC: Genital cysts of the male pelvis: case report of Müllerian and ejaculatory duct cysts in the same patients. J Urol **109**: 440-443, 1973
7) Tanago EA: Embryological basis for lower ureteral anomalies: a hypothesis. Urology **7**: 451-464, 1976
8) 三浦　猛，高橋　剛：ミューラー管嚢腫に開口した精管開口異常の1例．泌尿紀要 **28**: 173-176, 1982

（1988年2月9日受付）