

# 巨大精索脂肪肉腫の1例

国保日高総合病院泌尿器科 (医長 曾根正典)

曾根正典, 土居 淳\*

和歌山県立医科大学第2病理学教室 (主任: 斉藤晃治教授)

森 川 吉 博

## GIANT LIPOSARCOMA OF THE SPERMATIC CORD: A CASE REPORT

Masanori SONE and Jun DOI

*From the Department of Urology, Hidaka General Hospital  
(Chief: Dr. M. Sone)*

Yoshihiro MORIKAWA

*From the Department of Pathology, Wakayama Medical College  
(Director: Prof. K. Saito)*

A case of giant liposarcoma of the spermatic cord was reported. A 75-year-old man was admitted with a 25-year history of a slowly growing left scrotal solid mass without trans-illumination. The removed huge mass measuring 26.0×16.5×20.0 cm and weighing 4,500 g was confirmed to be a well-differentiated liposarcoma according to WHO classification. The patient died of acute pneumonia 5 months later, although the postoperative course was uneventful and he had no sign of recurrence.

(Acta Urol. Jpn. 35: 147-151, 1989)

**Key words:** Liposarcoma, Spermatic cord, Dedifferentiation

### 緒 言

脂肪肉腫は悪性軟部組織腫瘍のうち悪性線維性組織球腫 (以下, MFH) や横紋筋肉腫などととも頻度が高く, 下肢や後腹膜に好発するが精索に発生するものは比較的稀である。

今回, われわれは精索に発生したと思われる巨大脂肪肉腫の1例を記載する。

### 症 例

患者: 75歳, 男性  
初診: 1986年6月16日  
主訴: 左陰嚢内腫瘍  
家族歴: 特記すべきことなし  
既往歴: 20歳 虫垂切除術, 53歳 右鼠径ヘルニア根治術, 67歳 脳卒中  
現病歴: 約25年前から左陰嚢内容の腫大に気付き,

右鼠径ヘルニア根治術の際には夏密柑大になっていたが無痛性のため放置していた。1986年6月9日, 発熱をきたし近医受診。この際, 左陰嚢内腫瘍を指摘され泌尿器科受診を勧められたため, 6月16日当科を初診, 同日入院となった。

現症: 栄養やや不良, 脳卒中の後遺症として構音障害および左片麻痺が認められた。表在リンパ節は触知せず, 胸腹部理学的所見は正常。左陰嚢内容は成人頭大, 表面やや不整でその大部分は弾性硬なるも一部に弾性軟な部分が混在, 圧痛および透光性は認められず。右精巣は右上方に圧排されるも触診上, 正常であった (Fig. 1)。

入院時検査成績: 末梢血液像; RBC 429万/mm<sup>3</sup>, Hb 11.4g/dl, Ht 35.2%, WBC 9,400/mm<sup>3</sup>, 白血球分画; Baso. 0%, Eos. 5%, St. 0%, Seg. 80%, Lym. 13%, Mono. 2%, Pl. 38.6万/mm<sup>3</sup>, 血液化学; TP 5.6g/dl, A/G 1.16, BUN 18.7mg/dl, Cr 1.1mg/dl, 尿酸 9.6mg/dl, GOT 10 KU, GPT 16 KU, Al-P 6.0 KA, Na 135.2 mEq/l, K 2.9 mEq/l,

\*現: 市立泉佐野病院泌尿器科

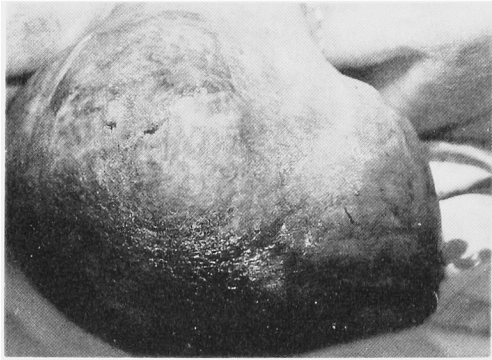

Fig. 1. Gross appearance of the intrascrotal giant tumor

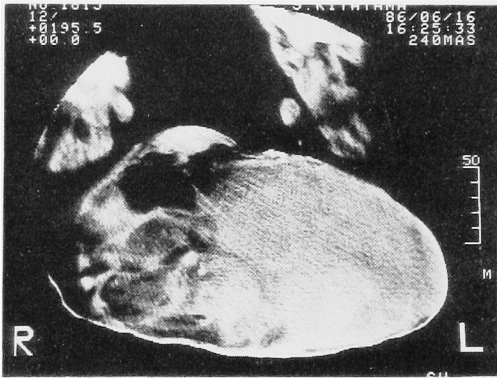


Fig. 2. Scrotal CT scan. Most areas show high density, whereas partially low density like fatty tissue.

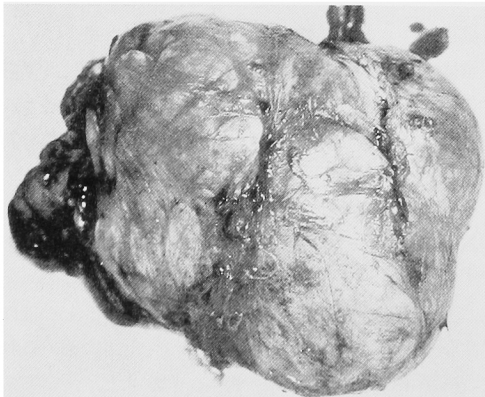

Fig. 3. The removed huge mass measured 26.0×16.5×20.0 cm and weighed 4,500 g.

Cl 97.8 mEq/l, T-Chol. 117 mg/dl, Trigly. 83 mg/dl, 腫瘍マーカー: CEA 1.1 ng/ml, AFP <5.0 ng/ml,  $\beta$ -HCG 0.11 ng/ml, その他; CRP (3+), 赤沈 (1時間値) 58 mm, PSP (15') 19%, (120') 74%

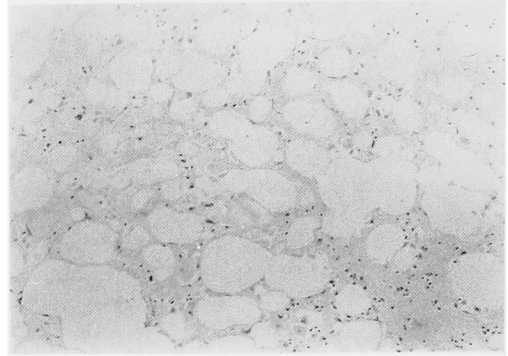


Fig. 4. Well-differentiated liposarcoma with occasional lipoblasts (H.E., ×150)

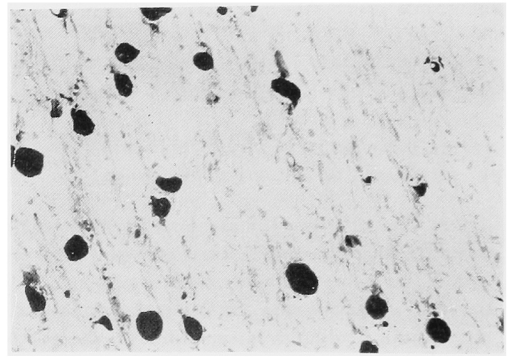


Fig. 5. Sudan Black fat stain showing intracytoplasmic lipid droplets

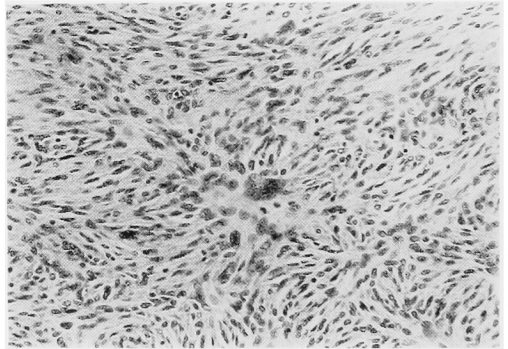


Fig. 6. Dedifferentiated portion. Note storiform pattern, cellular pleomorphism and absence of lipogenesis.

X線学的検査: 胸部単純撮影, 腹部単純撮影および排泄性尿路造影で異常を認めず. 陰囊部 CT では腫瘍の大部分は比較的均一な high density area よりなるが, 一部に脂肪組織を思わせる low density area が認められた (Fig. 2).

以上より左精巣腫瘍の診断のもと, 6月18日手術を施行した.

手術所見: 鼠径管に沿って皮切を加え内鼠径輪の高

さて精索を処理した後, 切開を陰嚢部へ延長し腫瘍を剝離していったが一部に皮膚との線維性癒着が認められた。腫瘍摘出後余剰の皮膚を切除, ドレーンを置き創を閉じた。

摘出標本: 腫瘍は 26.0×16.5×20.0 cm, 重量 4,500 g であり, 暗赤色の被膜に被われていた。精索は腫瘍に巻き込まれており, 左精巣は圧排され, 萎縮していたが肉眼的に明らかな浸潤は認められなかった (Fig. 3)。腫瘍断面では灰白色で弾性硬の部分と黄白色で軟い部分とがみられた。

病理学的所見: HE 染色では大型で空胞状の明るい細胞質を有する成熟した脂肪細胞と一部には軽度の異型性, 核分裂像を示し, 楕円形ないし円形でクロマチンに富む偏在する核を持ち, 泡沫状で明るい細胞質を有する脂肪芽細胞が認められた (Fig. 4)。

ズダン・ブラック染色では細胞質内に大量の脂肪滴の蓄積が認められた (Fig. 5)。

また, ほかの部分では小型で楕円形の核を有する紡錘形細胞と大型でややクロマチンに乏しい卵円形ないし円形の核を有する腫瘍細胞が混在して著明な storiform pattern をなし, MFH 類似の形態を示していた (Fig. 6)。

抗 keratin, 抗 s-100 蛋白, 抗  $\alpha_1$ -antichymotrypsin, 抗 myoglobin, 抗 actin, 抗 desmin, あるいは抗 lysozyme 抗体を用いた avidin-biotin complex 法による免疫組織化学的染色では s-100 蛋白のみが成熟脂肪細胞の隔壁および脂肪芽細胞の細胞質に弱陽性に認められた。MFH 様の部分はすべての部で陰性であった。

以上より一部に脱分化を示す分化型脂肪肉腫と診断された。

術後経過はほぼ順調で腹部 CT scan 上転移を思わせる所見もみられず, 8月5日退院となった。退院後, 当科通院が不可能なため近医で follow を受けていたが術後5カ月の11月10日急性肺炎のため死亡した。剖検は施行不可能であったが理学的には再発, 転移の徴候はみられなかった。

## 考 察

脂肪肉腫は成人における悪性軟部組織腫瘍のうちでは頻度の高い疾患であり, 欧米では軟部肉腫の5~18%を占める<sup>1)</sup>と言われている。本邦においても Hashimoto & Enjoji<sup>2)</sup> は721例の軟部肉腫中52例(7.2%)が脂肪肉腫であったと報告している。また脂肪肉腫は下肢, 後腹膜腔に好発するが精索に発生するものは約4%に過ぎず<sup>3)</sup>, 比較的稀なものと思われる。

本邦における精索および陰嚢内脂肪肉腫は, 1985年に石田ら<sup>4)</sup>がその22例を集計している。著者の調べ得た限り, その後14例の報告<sup>5-18)</sup>がみられ自験例は37例目に相当すると思われる (Table 1)。

37例の患者の年齢分布は10歳から88歳におよび, 平均年齢は54.4歳であった。50歳台および60歳台が多く, その半数を占めていた。患側は左側が右側の約2倍であった。腫瘍重量は2.3gから4,500gであり, 自験例は報告例中最大のものであった。

腫瘍の原発部位は25例が精索より発生しており, そのうち陰嚢内が18例, 鼠径部が7例であった。このことは, Beccia ら<sup>19)</sup>が精索の肉腫はおもに陰嚢内に発生し鼠径管内には少ないと述べている報告と一致する。また, 精巣, 精巣上体そして精索などの陰嚢内臓器と関係なく肉様膜より固有鞘膜までの組織から発生した腫瘍が8例にみられた。しかしながら, 腫瘍の大きいものはその発生部位を明確にすることが難しく, 著者の症例も精索全体が腫瘍に巻き込まれていたため, その連続性より精索発生としたものである。

WHO 分類に従って組織型を分けると分化型が19例と過半数を占めており, 以下, 粘液型11例, 混合型3例そして不明4例であった。脂肪肉腫の5年生存率が分化型70%, 粘液型60%, 混合型71%である<sup>20)</sup>ことを考えると精索脂肪肉腫の予後は比較的良好であると思われる。また Evans<sup>21)</sup> は分化型のうちで脂肪形成を示さない紡錘形細胞あるいは多形細胞よりなり, しばしば MFH 類似の組織像を呈するものを脱分化型としているが著者の症例もこれに相当するものと考えられた。精索脂肪肉腫において脱分化型を示した例はこれまでに報告されてはおらず, 自験例が第1例目であると思われた。

また, 症状初発時より受診時までの期間はこれまでの報告では最長例でも13年であり, 著者の症例が25年の長きにわたっていることを考えると, Sogani ら<sup>21)</sup>の示唆するように, 初め脂肪腫であったものが経過中に悪性化し脂肪肉腫となった可能性も否定できないと考えられる。

治療方法としては腫瘍摘除術や腫瘍を含めた精巣摘除術などの外科的処置のみのものが21例, これらに放射線療法や化学療法などの補助療法が加えられた症例が16例みられた。しかし, いずれでも転移をきたしたり, 腫瘍死した症例はなく, また, 再発例の2例も最後の手術後それぞれ13か月および6か月間再発を認めていない。また, Vorstman ら<sup>22)</sup> は55例の精索脂肪肉腫を集計し, その多くは分化の良いものであり, 再発はほとんど局所のみのため, cell type が明らかで

Table 1 Reported cases of spermatic cord and intrascrotal liposarcomas in Japan

報告者	報告年	年齢	患側	発生部位	組織型	重量(g)	治療	予後 その他
1. 折居ら	1965	38	右	精索	粘液型	—	Ex→O→Ex	再発(+)
2. 南後ら	1968	70	左	精索	分化型	—	O	再発(-) 1Y6M
3. 野崎ら	1971	62	左	不明	粘液型	1,600	O	再発(-)
4. 高塚ら	1973	51	左	精索	分化型	130	Ex	再発(-) 1Y8M
5. 山崎	1973	17	左	精索?	不明	60	Ex+O+C	不明
6. 松田ら	1974	64	右	精索	粘液型	12	Ex+O+LND	再発(-) 6M
7. 金ら	1975	64	左	精索	分化型	—	Ex	再発(-) 3M
8. 金武ら	1976	48	左	陰嚢内	粘液型	235	Ex+O+R	再発(-) 3Y
9. 高木	1976	35	左	肉様膜	分化型	30	Ex+O	再発(-) 1M
10. 佐々木ら	1977	43	左	陰嚢内	分化型	16	Ex	再発(-) 10M
11. 伊達ら	1977	51	左	陰嚢内	粘液型	180	Ex	不明
12. 妹尾ら	1978	77	左	精索	分化型	—	O	心不全で死亡
13. 吉本ら	1979	82	左	精索	粘液型	①2.3 ②3.2	Ex	再発(-) 24M
14. 岡山ら	1980	70	左	精索	不明	—	Ex+R	再発(-) 5M
15. 黒川ら	1981	74	右	精索	分化型	200	Ex	再発(-) 6M
16. 野尻ら	1981	46	左	精索	不明	—	O+R	再発(-)
17. 野尻ら	1981	52	右	精索	不明	—	O+R	再発(-)
18. 吉岡ら	1982	46	左	精索	分化型	4	O+C	不明
19. 松本ら	1983	52	右	不明	分化型	—	O	再発(-) 1Y10M
20. 川口ら	1984	18	右	陰嚢内	粘液型	—	Ex+O+C+R	再発(-) 6M
21. 梶谷ら	1984	57	左	精索	分化型	—	O+R+C	不明
22. 石田ら	1984	88	右	精索	分化型	3,100	O	再発(-) 5M
23. 星野ら	1985	66	右	精索	分化型	170	O+C	再発(-) 1Y4M
24. 高山(-)ら	1985	56	左	不明	分化型	1,950	O+LND	不明
25. 三谷ら	1986	64	左	精索	混合型	220	Ex+O	不明
26. 尾形ら	1986	17	右	精索	粘液型	—	O	不明
27. 入澤ら	1986	54	左	精索	分化型	836	O+C	再発(-) 6M
28. 小浜白神	1986	53	右	精索	分化型	645	O+C+I	再発(-) 6M
29. 高山(智)ら	1986	55	左	精索	混合型	16	Ex+O	再発(-) 4M
30. 西野ら	1986	10	右	肉様膜	粘液型	30	Ex+O	再発(-) 16M
31. Kuhara et al.	1986	58	右	精索	分化型	1,500	O+C	再発(-) 2M
32. 客野ら	1986	72	左	精索	分化型	132	O	心不全で死亡
33. 竹島ら	1986	64	左	精索	分化型	—	Ex+O+R	不明
34. 井本ら	1987	19	左	陰嚢内	粘液型	258	O+R	不明
35. 酒本ら	1987	64	左	精索	粘液型	260	Ex+LND+K	再発性
36. 岡田ら	1987	81	右	不明	混合型	1,110	O	不明
37. 自験例	1987	75	左	精索	分化型	4,500	O	急性肺炎で死亡

Ex: Tumor Excision O: Orchiectomy C: Chemotherapy R: Radiation I: Immunotherapy  
LND: Lymph Node Dissection

low grade であれば転移についての検索は不要であり、そして他の精索肉腫とは異なって、これまでに後腹膜リンパ節への転移は報告されておらず、廓清術の適応とならないと述べている。これらのことより、陰嚢内脂肪肉腫を含めた精索脂肪肉腫の治療は、Torsian & Wein<sup>23)</sup> が指摘するごとく、精索周囲組織を含めた高位精索摘除術のみで良いように思われる。しかしながら、今回集計した症例の follow-up 期間は最長でも3年であり、脂肪肉腫の再発までの期間は術

後1カ月から17年、平均3.4年である<sup>2)</sup> という報告もみられ、未だ結論を出すには至っておらず、今後の更なる検討が必要であると考えられる。

## 結 語

精索発生と思われる巨大脂肪肉腫の1例を記載するとともに、陰嚢内脂肪肉腫を含めた37例の精索脂肪肉腫を集計し、若干の文献的考察を加えた。自験例は本邦報告例中、最大であり、精索脂肪肉腫において脱分

化を示した第1例目であると思われた。

稿を終えるに当たり、御校閲を戴いた恩師大川順正教授に深謝致します。

## 文 献

- 1) Enzinger FM and Weiss SW: Soft tissue tumors, 1st ed, p242-280, CV Mosby Co, St Louis, 1983
- 2) Hashimoto H and Enjoji M: Liposarcoma. A clinicopathologic subtyping of 52 cases. *Acta Pathol Jpn* 32: 933-948, 1982
- 3) Evans HL: Liposarcoma. A study of 55 cases with a reassessment of its classification. *Am J Surg Pathol* 3: 507-523, 1979
- 4) 石田 章, 竹内秀雄, 友吉唯夫: 巨大精索脂肪肉腫の1例. *泌尿紀要* 31: 1059-1064, 1985
- 5) 星野孝夫, 岩崎 皓, 広川 信, 松下和彦: 陰嚢内に発生した脂肪肉腫の1例. *日泌尿会誌* 76: 463, 1985
- 6) 高山一生, 安東 定, 恒吉正澄: 陰嚢内脂肪肉腫の1例. *臨泌* 39: 703-705, 1985
- 7) 三谷信二, 藤原政治, 福重 満: 精索脂肪肉腫の1例. *日泌尿会誌* 77: 180, 1986
- 8) 尾形正也, 加園綱代, 三田健司, 兼子 耕, 大和田文雄, 斎藤 隆, 諏訪敏一: 陰嚢内脂肪肉腫の1例. *日臨細胞会誌* 25: 365, 1986
- 9) 入澤千晶, 西尾 彰, 水戸部勝幸, 高見沢昭彦, 上坂佳敬: 精索脂肪肉腫の1例. *臨泌* 40: 337-339, 1986
- 10) 小浜吉照, 白神健志: 精索脂肪肉腫の1例. *西日泌尿* 48: 517-520, 1986
- 11) 高山智之, 黒岡雄二, 柄沢英一, 石田仁男, 浅野美智雄: 精索脂肪肉腫の1例. *臨泌* 40: 413-415, 1986
- 12) 西野昭夫, 川口光平, 石川義麿: 小児にみられた陰嚢内脂肪肉腫の1例. *臨泌* 40: 593-595, 1986
- 13) Kuhara H, Ikei K, Wakabayashi T and Kishimoto H: Paratesticular liposarcoma: coexistence with urinary bladder cancer. *Acta Pathol Jpn* 36: 1083-1088, 1986
- 14) 客野宮治, 伊藤喜一郎, 堺 初男, 小角幸人, 佐川史郎, 新 武三, 虎頭 廉: 精索に原発した脂肪肉腫の1例. *西日泌尿* 48: 1279-1281, 1986
- 15) 竹島英介, 安井元司, 大高克彦, 榊原 聡, 遠山道正, 片岡 将: 精索脂肪肉腫の1例. *日臨外医会誌* 47: 99, 1986
- 16) 井本 卓, 松本慶三, 奥村秀弘, 小橋陽一郎, 市島国雄: 陰嚢内脂肪肉腫の1例. *日泌尿会誌* 78: 189, 1987
- 17) 酒本 護, 小池 宏, 中田英浩, 片山 喬, 伊井祥: 精索脂肪肉腫の再発例. *日泌尿会誌* 78: 551, 1987
- 18) 岡田 昇, 芝 伸彦, 福地弘貞: 陰嚢内脂肪肉腫の1例. *日泌尿会誌* 78: 1133-1134, 1987
- 19) Beccia DJ, Krane RJ and Olsson CA: Clinical management of non-testicular intrascrotal tumors. *J Urol* 116: 476-479, 1976
- 20) 田中雅祐, 檜沢一夫, 藤田 守: 脂肪肉腫136例の臨床病理学的研究 —WHO の分類による—. *癌の臨床* 20: 1036-1047, 1974
- 21) Sogani PC, Grabstald H and Whitmore WF Jr: Spermatic cord sarcoma in adults. *J Urol* 1200: 301-305, 1978
- 22) Vorstman B, Block NL and Politano VA: The management of spermatic liposarcomas. *J Urol* 131: 66-69, 1984
- 23) Torosian MH and Wein AJ: Liposarcoma of the spermatic cord: case report and review of the literature. *J Surg Oncol* 34: 179-181, 1987

(1988年1月25日受付)