

## 副睪丸 Papillary cystadenoma の 1 例

国立大阪病院泌尿器科 ( 医長・高羽 津 )

三宅 修, 細見 昌弘, 松宮 清美

岡 聖 次, 高羽 津

国立大阪病院病理 ( 主任 : 倉田明彦 )

倉 田 明 彦

### A CASE OF PAPILLARY CYSTADENOMA OF EPIDIDYMS

Osamu MIYAKE, Masahiro HOSOMI, Kiyomi MATSUMIYA,

Toshitsugu OKA and Minato TAKAHA

*From the Department of Urology, Osaka National Hospital*

*(Chief: Dr. M. Takaha)*

Akihiko KURATA

*From the Department of Pathology, Osaka National Hospital*

*(Chief: Dr. A. Kurata)*

We present a case of papillary cystadenoma of the right epididymis in a 52-year-old man. He visited our hospital complaining of painless mass in his right scrotum. This painless hard mass was palpable at the head of his right epididymis and was 1 cm in diameter. Right epididymectomy was performed. A histological examination revealed epithelial proliferation of ectatic efferent ducts and microcysts filled with papillary processes, and a diagnosis of papillary cystadenoma of the right epididymis was made.

In Japan, our present case is the 12th of papillary cystadenoma of epididymis. We chiefly reviewed the clinical aspects of this disease, especially the relationship between this disease and von Hippel-Lindau's disease.

(Acta Urol. Jpn. 35: 137-140, 1989)

**Key words:** Epididymal tumor, Papillary cystadenoma, von Hippel-Lindau's disease

#### 緒 言

副睪丸原発の腫瘍は比較的稀であるが、その中でもきわめて稀な papillary cystadenoma の 1 例を経験したので若干の考察を加えて報告する。

#### 症 例

患者・52歳, 男性

主訴: 右陰嚢内無痛性腫瘍

家族歴: 特記すべきことなし

既往歴: 特記すべきことなし

現病歴: 1986年の秋頃に右陰嚢内の無痛性腫瘍に気づくもそのまま放置していた。その後腫瘍の大きさに変化は認めなかったが、悪性疾患を心配して1987年6月23日当科受診し同年7月2日入院となった。

入院時現症: 身長 162 cm, 体重 97.5 kg, 体温

36.4°C。眼瞼結膜に貧血をみとめない。血圧 150/80 mmHg。脈拍 72/min, 整。胸部理学的所見異常なし。腹部は肥満のためやや膨隆しているも軟かく、肝、脾、腎および腫瘍は触知しない。陰茎、陰嚢皮膚に異常はなく、両側睪丸は大きさ正常で腫瘍を触知しない。副睪丸は左は正常、右は頭部に直径 10 mm ほぼ球形の表面凹凸不整で、硬い無痛性の腫瘍を触知した。両側の精索および前立腺には異常を認めない。鼠径リンパ節も触知しない。

入院時検査所見: 検血; RBC  $511 \times 10^4 / \text{mm}^3$ , Hb 15.7 g/dl, Ht 48.0%, WBC  $4,900 / \text{mm}^3$ , Neu 30%, Eo 7%, Ba 1%, Ly 51%, Mo 11%, PLT  $23.4 \times 10^4 / \text{mm}^3$ 。血液生化学; TP 7.3 g/dl, A/G 1.81, GOT 27 U/l, GPT 46 U/l, ALP 98 U/l, LDH 192 U/l, T.Bil 0.6 mg/dl, Na 140 mEq/l, K 4.1 mEq/l, Cl 104 mEq/l, BUN 19 mg/dl, Cr 1.0 mg/dl, UA

7.8 mg/dl, Ca 9.1 mg/dl, AFP 1 ng/ml, CEA 2.6 ng/ml. 尿所見 ; 蛋白 (+), 糖 (-), 潜血 (-), pH 5.0. 沈渣正常.

X線学的検査では胸部単純撮影および DIP に異常を認めなかった.

以上の所見より右副辜丸腫瘍を疑い1987年7月6日腰椎麻酔下にて右副辜丸摘出術を施行した.

手術所見 : 右陰嚢に切開を加え, tunica vaginalis を開き, 陰嚢内容を創外に脱転したところ右副辜丸頭部に大きさ 1.0×0.8×0.9 cm の一部 cystic な腫瘍が認められた. 精液瘤を疑い, この cystic な部分を穿刺したところ黄色透明の液が得られたが, この液中には鏡検で精子は認められなかった. 腫瘍と周囲組織の間には浸潤性の癒着はなく, 辜丸にも異常を認めなかったが, 副辜丸腫瘍が否定できず, 腫瘍を含めた右副辜丸摘出術を行った.

病理組織学的所見 : 腫瘍は精巣輸尿管から発生したと思われ精巣輸尿管がさまざまな程度に拡張し, この中に線維および血管の豊富な間質を伴う上皮成分の乳頭状増殖がみられた (Fig. 1). この乳頭状増殖は精巣輸尿管の各所でみられ, その程度は bridge を形成する軽度のものから (Fig. 2), 管腔内を埋める高度のものまでさまざまであった. 内腔を形成する上皮は主に単層の円柱上皮からなり, その細胞は明るい胞体を持ち核は円形または卵円形で異型性はなかった (Fig. 3). 以上の所見より自験例は右副辜丸 papillary cystadenoma と診断された.

本症は von Hippel-Lindau 病を高率に合併するといわれているため術後ではあるがその検索を行った. まず眼底所見は正常で, 腹部 CT では肝, 脾に腫瘍, 嚢胞はみられず右腎において直径約 1 cm の小さな孤立性嚢胞が腎門部にみられただけであった. 頭部 CT では小脳腫瘍の存在は認められなかった. 以

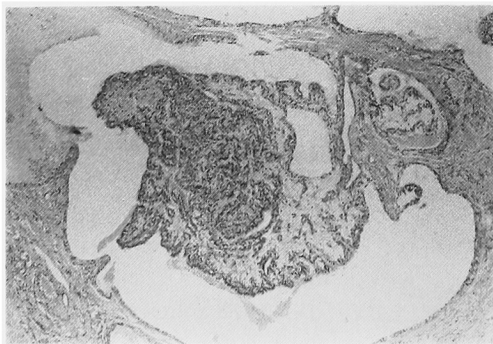

Fig. 1. Ectatic efferent ducts and microcysts filled with papillary processes are seen. (H.E. ×200)

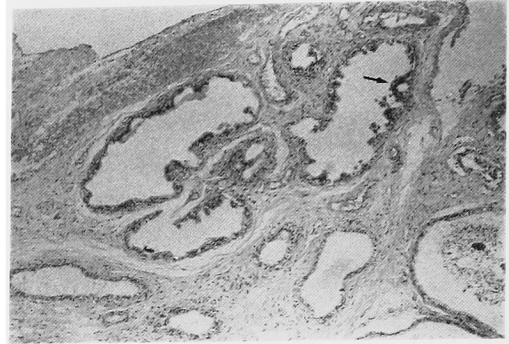


Fig. 2. The degree of epithelial proliferation is variable. This photomicrograph shows a bridge formation by tumor cells arising from the wall of the duct (arrow). (H.E. ×40)

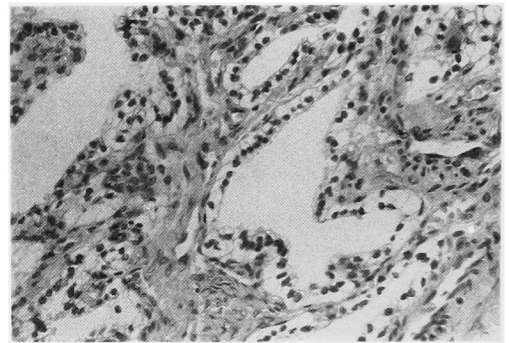


Fig. 3. The papillary processes are covered by columnar clear cells with oval or round nuclei. (H.E. ×200)

上より自験例における von Hippel-Lindau 病の合併は否定的となった. 患者は術後5日目に退院し現在外来にて経過観察中であるが再発の徴候はない.

## 考 察

副辜丸原発腫瘍は泌尿生殖器系原発腫瘍の中でも比較的稀であり, 1984年の笹川ら<sup>1)</sup>の集計では190例を数えるのみである. われわれは笹川らの報告以後の47例と自験例を加えた238例を集計した. このうち良性腫瘍は193例(81%), 悪性腫瘍は45例(19%)ある. 一方良性腫瘍の内訳をみると adenomatoid tumor が109例(56%), 平滑筋腫が54例(28%)と圧倒的に多く (Table 1), papillary cystadenoma は欧米で約40例<sup>2)</sup>, 本邦ではこれまで11例が報告されているのみで自験例が12例目にあたる. これは副辜丸原発の良性腫瘍全体のわずかに6.2%を占めるにすぎない (Table 2).

本症の発生原基は中腎と考えられており, 副辜丸頭部に存する精巣輸尿管から発生すると言われている<sup>3)</sup>.

精巣輸尿管の上皮成分がその内腔に乳頭状増殖を来し、やがて管腔を閉鎖するに至ってその管腔の拡張をみ、cyst を形成する。上皮成分の増殖は精巣輸尿管の各所で発生しており Fig. 2 の矢印に示すような bridge を形成する程度のもから Fig. 1 のような高度の増殖を示すものまでその程度はさまざまである。本症は、過誤腫の一種と考えられている Lindau 病を多く合併することからその分症ともされ、同じ過誤腫ではないかという説もあるが<sup>3)</sup>、このような病理組織像を見る限り、増殖性を有する腫瘍と考えられる。

本症の発生年齢は欧米では 16歳~81歳<sup>4)</sup>、本邦では

Table 1. Histological classification of primary epididymal tumors in Japan

| (238 cases)              |          |                              |         |
|--------------------------|----------|------------------------------|---------|
| Benign tumor             | 193cases | Malignant tumor              | 45cases |
| Adenomatoid tumor        | 109      | Sarcoma                      | 18      |
| Leiomyoma                | 54       | Rhabdomyosarcoma             | 7       |
| Papillary cystadenoma    | 12       | Reticulum cell sarcoma       | 4       |
| Rhabdomyoma              | 3        | Leiomyosarcoma               | 3       |
| Hemangioma               | 3        | Spindle cell sarcoma         | 1       |
| Adenomatoid leiomyoma    | 2        | Round cell sarcoma           | 1       |
| Lymphangioma             | 2        | Unclear                      | 2       |
| Methothelioma            | 2        | Adenocarcinoma               | 14      |
| Angioleiomyoma           | 1        | Seminoma                     | 4       |
| Teratoma                 | 1        | Lymphoma                     | 4       |
| Papilloma                | 1        | Mesothelioma                 | 2       |
| Fibromyoma               | 1        | Teratoma                     | 1       |
| Fibroma                  | 1        | Papillary cystadenocarcinoma | 1       |
| Granular cell schwannoma | 1        | Anaplastic carcinoma         | 1       |

Table 2. Papillary cystadenoma of epididymis in Japan

| No. | 報告年度 | 報告者                         | 年齢 | 患側および部位        | 主訴       | 術前診断                      | 術式      | 大きさ(cm)   | 備考   |
|-----|------|-----------------------------|----|----------------|----------|---------------------------|---------|---|--|
| 1   | 1976 | Tsuda et al. <sup>10)</sup> | 30 | 両側頭部           | 陰囊内腫瘍    | 副辜丸結核                     | 副辜丸頭部切除 | 右 2X1X1<br>左 2X2X1                                    | azoospermia  |
| 2   | 1976 | Tsuda et al. <sup>10)</sup> | 44 | 両側頭部           | 陰囊内腫瘍    | papillary cystadenoma の疑い | 副辜丸頭部切除 | 右 3X2X1.5<br>左 ?                                      | 1子あり、眼底出血斑<br>左腎腫瘍の疑い<br>(von Hippel-Lindau病?)                     |
| 3   | 1976 | Tsuda et al. <sup>10)</sup> | 39 | 両側頭部           | 陰囊内腫瘍    | papillary cystadenoma の疑い | 副辜丸頭部切除 | 右 2X2X1.5<br>左 2X2X1.0                                | azoospermia  |
| 4   | 1978 | 大田・ほか <sup>5)</sup>         | 22 | 両側頭部<br>右旁精索部  | 陰囊内腫瘍    | 腫瘍(良性)                    | 腫瘍摘出    | 右 1.5X1.5X1.0<br>左 1.2X1.3X1.0<br>右精索部<br>0.6X0.5X0.5 | 眼底は異常なし  |
| 5   | 1982 | 中野・ほか <sup>8)</sup>         | 34 | 左頭部            | 精子希望     | 副辜丸結核の疑い                  | 左除辜術    | 左 1.8X1.2X1.0   | azoospermia<br>眼底は異常なし<br>IVP正常                                    |
| 6   | 1984 | 笹川・ほか <sup>11)</sup>        | 24 | 左頭部<br>右旁副辜丸頭部 | 精子希望     | 副辜丸結核の疑い                  | 腫瘍摘出    | 左 2.4X2.0X1.4<br>右旁副辜丸頭部<br>2.5X2.0X1.5               | azoospermia<br>眼底は異常なし、腎囊胞<br>腎血管腫、多発性腺囊胞<br>(Lindau病)<br>姉も多発性腺囊胞 |
| 7   | 1984 | 西東・ほか <sup>12)</sup>        | 63 | 右頭部            | 陰囊内腫瘍    | 精索腫瘍                      | 副辜丸摘出   | 不明  |  |
| 8   | 1984 | 西東・ほか <sup>12)</sup>        | 58 | 右頭部            | 陰囊内腫瘍    | 副辜丸腫瘍                     | 副辜丸摘出   | 不明  |  |
| 9   | 1985 | 真田・ほか <sup>11)</sup>        | 30 | 両側頭部           | 陰囊内腫瘍    | 副辜丸腫瘍                     | 腫瘍摘出    | 不明  | azoospermia<br>後頭嚢嚢、両腎、脾の囊胞<br>もしくは腫瘍疑い<br>(von Hippel-Lindau病?)   |
| 10  | 1985 | 福田・ほか <sup>12)</sup>        | 24 | 右頭部            | 陰囊内腫瘍    | 副辜丸腫瘍                     | 副辜丸摘出   | 右 2X1.6X1   |  |
| 11  | 1987 | 高島・ほか <sup>12)</sup>        | 27 | 両側頭部           | 両側鼠径部不快感 | 副辜丸腫瘍                     | 腫瘍摘出    | 右 1.6X2.0X2.7<br>左 1.5X1.1X2.0                        | azoospermia<br>多発性腺囊胞<br>(von Hippel-Lindau病)                      |
| 12  | 1987 | 自験例                         | 52 | 右頭部            | 陰囊内腫瘍    | 副辜丸腫瘍                     | 副辜丸摘出   | 右 1.0X0.8X0.8   | 3子あり<br>眼底・頭部異常なし<br>右腎孤立性囊胞                                       |

22歳~63歳(平均37歳)であり、比較的若壮年に多い。

発生部位は副辜丸頭部がほとんどであるが、本邦では傍精索部発生<sup>5)</sup>、傍副辜丸頭部発生<sup>1)</sup>がそれぞれ1例ずつ報告されており、欧米では精索発生例<sup>3,6)</sup>も報告されている。

患側は両側性が欧米で約44%<sup>4)</sup> 本邦では12例中7例(58%)を占めている。

症状としては陰囊内無痛性腫瘍が多いが、不妊を主訴に来院した例も報告されている。本邦12例中、挙子

2例、不明4例を除く6例に無精子症が認められており両側発生例7例のうち挙子1例と精液検査を行っていない1例を除いた5例に無精子症が存在している。一般に両側発生が閉塞性機序により無精子症をひきおこすといわれているが<sup>7)</sup>、高島ら<sup>12)</sup>、および笹川ら<sup>11)</sup>の両側性の症例では一次性性腺機能不全が無精子症の原因となっている。本症はその発生部位上、すなわち副辜丸頭部に存する精巣輸尿管内腔の上皮そのものが腫瘍性増殖を来し管腔を閉塞するという点からも他の良性腫瘍、例えばその約80%が副辜丸尾部に発生する

と言われる adenomatoid tumor などと比較すると不妊症を来しやすいのではないかとと思われる。

本症において最も重要な点は本症そのものよりむしろその合併症の von Hippel-Lindau 病にあるといえる。欧米で約50%<sup>9)</sup>、本邦では疑いを含め von Hippel-Lindau 病としては3例<sup>10-12)</sup>、Lindau 病としては1例<sup>1)</sup>の合併例が報告されている。自験例においてはその合併は否定的であったが、この疾患は眼底血管腫、小脳血管芽腫、肝腎膵の嚢腫または腫瘍などを特徴とする常染色体優性遺伝性疾患である。Hortonら<sup>13)</sup>は、とくに小脳血管芽腫はこの疾患患者50例中の18例(36%)にみられ、死亡した患者19例中の10例(53%)についてはこの小脳血管芽腫が死因であるとしている。また腎細胞癌がこの疾患の剖検例(29例)の約45%にみられたとも述べている。従って副睾丸腫瘍を病理学的に papillary cystadenoma と診断した場合、詳しく家族歴を調査し、他覚的所見として頭部および腹部 CT scan, 眼底検査を施行し、von Hippel-Lindau 病の合併に注意すべきであると考えられる。

治療は副睾丸摘出または腫瘍摘出が主であるが、精巣輸尿管のさまざまな部位で腫瘍増殖が起こっているという病理学的所見および再手術を必要とした例<sup>9)</sup>のあることを考慮すると真田ら<sup>14)</sup>の述べているごとく腫瘍を含めた副睾丸摘出術が適切であると考えられる。現在まで内外ともに悪性化、転移の報告はないが、Lindau 病を合併した症例ではとくに小脳血管芽腫や腎細胞癌という他臓器悪性腫瘍の合併に注意し慎重なる経過観察が必要である。

## 結 語

1) 52歳男性にみられた右副睾丸 papillary cystadenoma の1例を報告した。

2) 本症の臨床事項、とくに合併症としての von Hippel-Lindau 病との関係について文献的考察を加えた。

本論文の要旨は第120回日本泌尿器科学会関西地方会で発表した。

## 文 献

1) 笹川五十次, 寺田為義, 片山 喬, 金田泰雄: 不

妊を主訴とした papillary cystadenoma の1例. 泌尿紀要 30: 1489-1496, 1984

- 2) Witten FR, O'Brien III DP, Sewell CW and Wheatley JK: Bilateral clear cell papillary cystadenoma of the epididymides presenting as infertility. J Urol 133: 1062-1064, 1985
- 3) Chan YH, Schinella RA and Draper JW: Papillary clear cell cystadenoma of the epididymis. J Urol 100: 661-665, 1968
- 4) Wernert N, Goebbels R and Prediger L: Papillary cystadenoma of the epididymis. Path Res Pract 181: 260-262, 1986
- 5) 大田修平, 田中啓幹: 両側副睾丸および右傍精索部に発生した papillary cystadenoma の1例. 西日泌尿 40: 418-421, 1978
- 6) Price EB Jr: Papillary cystadenoma of the epididymis. Arch Pathol 91: 456-470, 1971
- 7) Lopez de Santa Maria J and Bustos-Obregon E: A case of bilateral cystadenoma of the epididymis causing obstructive azoospermia. Andrologia 13: 548-550, 1981
- 8) 中野康治, 藤井昭男, 守殿貞夫, 石神襄次, 宗野和彦: 副睾丸 papillary cystadenoma の1例. 泌尿紀要 28: 1285-1289, 1982
- 9) Beccia DJ, Krane RJ and Olsson GA: Clinical management of non-testicular intrascrotal tumors. J Urol 116: 476-479, 1976
- 10) Tsuda H, Fukushima S, Takahashi M, Hikosaka Y and Hayashi K: Familial bilateral papillary cystadenoma of the epididymis. Cancer 37: 1831-1839, 1976
- 11) 真田寿彦, 神保 鎮, 瀬川 襄, 鳥海 純: 両側副睾丸嚢腺腫の1例. 臨泌 39: 253-255, 1985
- 12) 高島三洋, 平野章治, 大川光央, 久住治男: 両側副睾丸 papillary cystadenoma を合併した von Hippel-Lindau 病の1例. 西日泌尿 49: 627-630, 1987
- 13) 西東康夫, 美川郁夫, 横山 修, 谷野幹夫: 副睾丸 papillary cystadenoma の2例. 日泌尿会誌 75: 890, 1984
- 14) 福田和夫, 中下英之助, 角 文宣, 山根明文: 副睾丸腫瘍の2例. 西日泌尿 47: 302, 1985
- 15) Horton WA, Wong V, and Eldridge R: Von Hippel-Lindau disease: clinical and pathological manifestations in nine families with 50 affected members. Arch Intern Med 136: 769-777, 1976

(1988年1月22日受付)