

## 局所性膀胱アミロイドーシスの1例

国立大阪病院泌尿器科 (医長: 高羽 津)  
 三宅 修, 細見 昌弘, 松宮 清美  
 岡 聖次, 高羽 津

国立大阪病院病理 (主任: 倉田明彦)  
 倉 田 明 彦

### LOCALIZED AMYLOIDOSIS OF URINARY BLADDER: A CASE REPORT

Osamu MIYAKE, Masahiro HOSOMI, Kiyomi MATSUMIYA,  
 Toshitsugu OKA and Minato TAKAHA

*From the Department of Urology, Osaka National Hospital*

Akihiko KURATA

*From the Department of Pathology, Osaka National Hospital*

A case of localized amyloidosis of the urinary bladder is reported. A 82-year-old woman visited our hospital with the chief complaint of miction pain and residual urine sensation. Cystoscopic examination revealed a broad-based and nonpapillary tumor without bleeding on the right lateral wall. A transurethral biopsy of this tumor was performed. A histopathological examination with H.E. and Congo red stains demonstrated amyloid deposition in the submucosal layers of the vesical wall. Rectal biopsy and other findings suggested no deposition of amyloid in other organs. On the basis of these findings, we made a diagnosis of localized amyloidosis of the urinary bladder.

To the best of our knowledge, the present case is the 23rd of localized amyloidosis of urinary bladder in Japan. The patient was asymptomatic after biopsy. We discuss the clinical features and management of this disease.

(Acta Urol. Jpn. 35: 343-347, 1989)

**Key words:** Localized amyloidosis, Urinary bladder

#### 緒 言

今回われわれは本邦で最高齢と思われる局所性膀胱アミロイドーシスの1例を経験したので報告する。

#### 症 例

患者: 82歳, 女性

主訴: 排尿時痛・残尿感

家族歴: 特記すべきことなし

既往歴: 1947年(40歳時)単純子宮全摘術(子宮筋腫), 1975年(70歳時)左腎切石術, 1985年(80歳時)両側白内障, 1987年1月(82歳時)左大腿骨頸部骨

折.

現病歴: 1987年2月頃より排尿時痛と残尿感が出現し某院受診したところ尿道カルンケルを指摘され, カルンケル切除術をうける. その後も症状軽快しないため同年6月27日当科受診, 膀胱炎として抗生剤の経口投与を行い尿沈渣はほぼ正常化するも, 自覚症状に変化がみられなかったため膀胱鏡検査を施行した. その結果, 膀胱腫瘍と診断され, 手術目的にて8月11日当科入院となった.

入院時現症: 頭部異常なし, 眼球, 眼瞼結膜にも異常はない. 巨舌症は認められず. 脈拍 68/min, 整. 胸部理学的所見に異常なし. 腹部は平坦, 軟で肝,

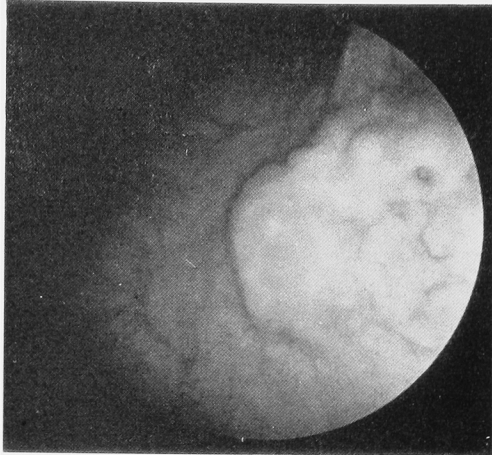


Fig. 1. Cystoscopy revealed a broad-based and non-papillary tumor without bleeding on the right lateral wall of bladder.

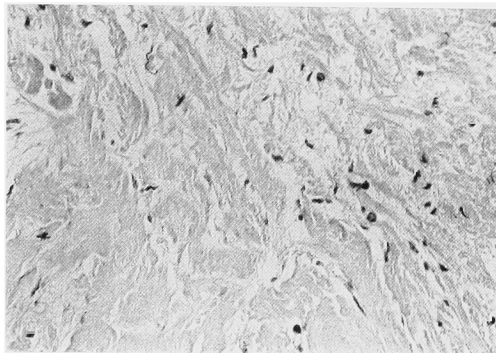


Fig. 2. Microscopic examination revealed eosinophilic homogenous substance in the submucosal layer in H.E. stain. ( $\times 200$ )

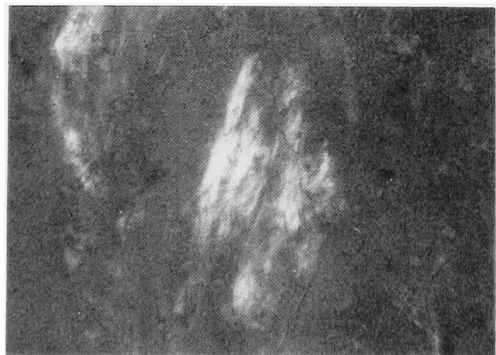

Fig. 3. In Congo red stain under polarized light microscope, green birefringence was observed. ( $\times 200$ )

脾、腎は触知しない。外陰部には異常を認めず。表在リンパ節は触知せず。神経学的な異常および皮膚病変も認めなかった。

入院時検査成績 血液一般；RBC  $413 \times 10^4/\text{mm}^3$ ,

Hb 11.8 g/dl, Ht 39.3%, WBC  $7,800/\text{mm}^3$ , Neu 65%, Eo 1%, Ba 0%, Ly 27%, Mo 7%, Plt  $24.9 \times 10^4/\text{mm}^3$ . 血液生化学；TP 7.9 g/dl, A/G 1.32, GOT 27U/l, GPT 20U/l,  $\gamma$ -GTP 20U/l, ALP 115U/l, LDH 227U/l, T. Bil 0.5 mg/dl, Na 144 mEq/l, K 4.6 mEq/l, Cl 101 mEq/l, BUN 24 mg/dl, Cr 1.2 mg/dl, 尿酸 6.3 mg/dl, Ca 9.5 mg/dl, FBS 93 mg/dl, AFP 6 ng/ml, CEA 1.9 ng/ml, CA 19-9 35U/ml, IgG 1,620 mg/dl, IgA 195 mg/dl, IgM 92 mg/dl, RA (-), 抗核抗体 (-). 検尿；pH 5.0. 蛋白 ( $\pm$ ), 糖 (-), 沈渣；RBC 0, WBC 3~5/hpf. Bence-Jones 蛋白 (-). 尿細胞診 (-). 心電図に異常なし。

X線検査所見：胸部X線像に異常を認めず。DIPでは、左腎にやや造影剤排泄遅延を認める以外に異常所見はない。

膀胱鏡所見：右側壁（10時の位置）に直径 1.5 cm, 表面凹凸不整、黄色の広基性隆起性腫瘍を認めた。粘膜面には糜爛や潰瘍形成は認められなかった (Fig. 1). さらに尿道内には外尿道口からみて6時から7時の位置にかけてカルンケルの残存が認められた。

以上の所見より膀胱腫瘍と診断し、8月17日 TUR-BTを試みた。腫瘍は内視鏡的にかかなり深層まで達していたため腫瘍すべては切除できずTU-biopsyにとどまった。なお残存するカルンケルはこの時切除した。

病理組織学的所見：H.E. 染色では粘膜上皮はほぼ正常に保たれていたが、粘膜下層に eosin 好性の無構造な均一物質の沈着を認めた (Fig. 2). この部分は Congo red 染色で赤色に染まり、偏光顕微鏡下では黄緑色の複屈折像を示した (Fig. 3). 術後直腸粘膜生検を施行したが異常は認めなかった。

以上の所見より、自験例は局所性膀胱アミロイドーシスと診断された。

## 考 察

アミロイドーシスはある種の蛋白質を前駆体とし、これが不溶性のアミロイド細線維 ( $\beta$ -fibril) となって組織に沈着する蛋白異常症であることが近年の研究により判明してきた。

アミロイドーシスの分類は、本邦では1980年度厚生省特定疾患アミロイドニューロパチー調査研究班報告書<sup>1)</sup>により、全身性、骨髄腫を伴うもの、続発性、家族性、局所性、老人性の6つに分類されている。このうち局所性アミロイドーシスは局所で産生されたアミロイド前駆蛋白が不明の機構で degrade され皮膚、

舌, 上気道, 結膜, 尿管などの細胞周囲でアミロイド細線維を形成すると言われている<sup>2)</sup>.

さて本症の診断であるが, 膀胱鏡では易出血性の表面凹凸不整な黄色の広基性隆起性腫瘤としてみられることが多く浸潤性膀胱腫瘍と非常に類似している。したがって確定診断は病理組織学的診断による。まず Congo red 染色で赤色に染まり, かつ偏光顕微鏡で黄緑色の複屈折を示すか, または電子顕微鏡で amyloid fibril を証明しなければならぬ<sup>3)</sup>。次に局所性であることを証明するために次の条件が必要とされている<sup>4)</sup>。はじめに慢性炎症性疾患や悪性疾患など基礎疾患による続発性アミロイドーシスを否定しておく。この基礎疾患として本邦で圧倒的に多いのが慢性関節リウマチ (63%), つづいて肺結核 (8%) であり, 他にごく少数ながら甲状腺疾患, 梅毒, 胃癌などがあげられている<sup>5)</sup>。したがって RA テストは行うべき検査の一つだと思われる。次に尿中 Bence-Jones 蛋白陰性, 血清蛋白分画正常, 直腸粘膜に生検で異常なきことを確認する。アミロイドーシス診断のための生

検部位としては直腸が現在でも最も多いが<sup>5)</sup>, 最近では胃生検の有用性が強調されており, 家族性アミロイドポリニューロパチーにおいては直腸生検と同程度もしくはそれ以上の診断的価値を認めたという報告もある<sup>6)</sup>。

本症の尿路系における発生は本邦, 欧米ともに比較の稀であるが, 局所性膀胱アミロイドーシスはわれわれが調べた限りでは欧米で48例<sup>7-10)</sup> (剖検例を除く), 本邦では過去22例が報告されており自験例は本邦23例目にあたる。

年齢は本邦では24歳から自験例の最高齢82歳まで広範囲におよび (平均56歳), 欧米では平均53歳である<sup>7-10)</sup>。

性別については本邦例は男性が15名, 女性が8名で, 欧米例は男性が24名, 女性が24名である。

また, 膀胱内のさまざまな部位に発生しており好発部位は特に認められない (Table 1)。

主訴は肉眼的血尿が本邦で23例中20例 (87%), 欧米では88%<sup>7-10)</sup>と多く, 本邦報告例の中には膀胱タン

Table 1. Localized amyloidosis of the urinary bladder in Japan

報告年度	報告者	年齢	性	発生部位	主訴	治療法
1) 1975	伊藤・ほか <sup>15)</sup>	43	F	不明	膀胱炎症状	TU-biopsy 後 経過観察
2) 1977	高本・ほか <sup>16)</sup>	43	M	頂部	肉眼的血尿	膀胱部分切除
3) 1979	中央・ほか <sup>17)</sup>	33	M	頂部左側	肉眼的血尿	膀胱部分切除
4) 1979	中島・ほか <sup>18)</sup>	65	M	左尿管口上方	肉眼的血尿	TUR
5) 1980	和志田・ほか <sup>19)</sup>	63	M	右尿管口外側	肉眼的血尿	TUR
6) 1980	高木・ほか <sup>14)</sup>	68	F	頂部	肉眼的血尿	TU-biopsy 後 経過観察
7) 1981	森田・ほか <sup>20)</sup>	42	F	三角部~左側壁 ~内尿道口	肉眼的血尿	TUR
8) 1981	河東・ほか <sup>21)</sup>	59	M	左尿管口外側	肉眼的血尿	膀胱全摘術
9) 1981	河東・ほか <sup>21)</sup>	60	M	後壁~前壁	肉眼的血尿	膀胱全摘術
10) 1981	瀬原・ほか <sup>22)</sup>	24	M	右側壁~三角部	肉眼的血尿	膀胱部分切除 (+右尿管膀胱吻合術)
11) 1982	能登・ほか <sup>23)</sup>	56	F	頂部~後壁	肉眼的血尿	TU-biopsy 後 経過観察
12) 1982	藤広・ほか <sup>11)</sup>	25	M	左側壁~底部	肉眼的血尿	膀胱部分切除
13) 1984	福田・ほか <sup>24)</sup>	74	M	左側壁	肉眼的血尿	膀胱部分切除
14) 1984	仲間・ほか <sup>25)</sup>	77	M	三角部~後壁	肉眼的血尿	TUR
15) 1985	堺・ほか <sup>26)</sup>	53	M	右側壁~後壁	肉眼的血尿	膀胱部分切除
16) 1986	平塚・ほか <sup>27)</sup>	63	F	左右側壁~後壁 ~三角部	肉眼的血尿	TU-biopsy 後 経過観察
17) 1986	小山内・ほか <sup>12)</sup>	59	F	三角部~後壁	肉眼的血尿	TU-biopsy 後 DMSO 注入療法
18) 1986	横山 <sup>13)</sup>	61	M	頂部~後壁	肉眼的血尿	膀胱全摘術
19) 1987	長谷川・ほか <sup>28)</sup>	51	M	後壁	肉眼的血尿	TUR
20) 1987	谷口・ほか <sup>29)</sup>	60	M	頂部	肉眼的血尿	TUR
21) 1987	東條・ほか <sup>30)</sup>	54	F	左側壁~後壁	肉眼的血尿	TU-biopsy 後 経過観察
22) 1987	西村・ほか <sup>31)</sup>	65	M	不明	頻尿+顕微鏡的 血尿	TU-biopsy 後 経過観察
23) 1987	自験例	82	F	右側壁	排尿時痛+ 残尿感	TU-biopsy 後 経過観察

ポナーデを来たした症例もある<sup>21)</sup>。自験例のように排尿時痛・残尿感・頻尿・排尿困難などの下部尿路症状のみを主訴とするものは本邦で2例(9%)、欧米で6.3%<sup>7-10)</sup>である。また病変が尿管口付近に存在すれば腰痛、仙痛発作、悪寒発熱などの上部尿路症状を訴えることもある<sup>11)</sup>。

治療法であるが本邦では TU-biopsy 後の経過観察が7例(30%)、TUR、膀胱部分切除術がそれぞれ6例(26%)、膀胱全摘術が3例(13%)である。欧米では TURが22例(46%)、膀胱部分切除術が20例(42%)、膀胱全摘術が3例(6%)、残りの症例には TU-biopsy、一側尿管膀胱新吻合術、両側尿管膀胱新吻合術が施されている。まず TUR を試みて内視鏡的に腫瘤をすべて切除でき、血尿もコントロール可能となれば後は再発に注意し経過観察していけばよい。病理組織学的にアミロイドーシスと診断が確定したが腫瘤は残存した場合、次はその後の血尿の程度が問題となる。残存病変からの出血が依然強い場合や腫瘤が非常に易出血性であったために TUR を断念した場合には膀胱部分切除術や膀胱全摘術も考慮されなければならない<sup>7,8,12)</sup>

また近年全身性アミロイドーシスの治療に DMSO (dimethyl sulfoxide) の内服や静注が利用されているが、小山内ら<sup>12)</sup>は DMSO の膀胱内注入療法により TU-biopsy 後の残存病変を消失させることができたこと報告しており、TU-biopsy 後の易出血性の残存病変に対する一つの治療法として期待される。しかし横山<sup>13)</sup>は DMSO 注入療法で血尿の改善をみなかったため、やむなく膀胱全摘術を施行した症例を報告している。

自験例のように切除時にも切除後にもほとんど出血を認めない場合は本症の経過が良好であることから考えて<sup>14)</sup>、経過観察のみでよいと思われる。

なお自験例では退院後4カ月たった現在も肉眼的血尿は認められず膀胱炎症状も消失しており、さらに外来にて経過観察を続ける予定である。

## 結 語

82歳女性にみられた局所性膀胱アミロイドーシスの1例を経験したので、文献的考察を加え報告した。

なお本論文の要旨は第121回日本泌尿器科学会関西地方会で発表した。

## 文 献

1) 荒木波郎：アミロイドーシス診断指針。厚生省アミロイドニューロパチー調査研究班報告書分冊，1980

2) 鈴木友和：アミロイドーシス—最近の進歩。吉利和，山本雄一 第1版，年刊版 84-C，pp. 53-68，中山書店，東京編，1984

3) Cohen AS and Calkins E：Electron microscopic observation on a fibrous component in amyloid of diverse origin. *Nature* **183**：1202-1203，1959

4) Malek RS, Green LF and Farrow GM：Amyloidosis of the urinary bladder. *Br J Urol* **43**：189-200，1971

5) 厚生省特定疾患アミロイドーシス調査研究班：1984年度研究報告書。61-65，1984

6) 牧下英夫，馬目太三，塚田直敬，小口喜三男，塚越 広：家族性アミロイドポリニューロパチーにおける胃生検法の診断的価値。臨床神経 **21**：201-207，1981

7) Caldamore AA, Elbadawi A, Mosthagi A and Frank IN：Primary localized amyloidosis of urinary bladder. *Urology* **15**：174-181，1980

8) Farah RN, Benson DO, Fine G and Dorman PJ：Primary localized amyloidosis of bladder. *Urology* **13**：200-202，1979

9) Mead MG, Hickinbotham P and Walls J：Amyloidosis localized to the bladder. *Br J Urol* **54**：428，1982

10) Dauge MC, Grossin M, Moulounguet A, Mery JP and Bocquet L：L'amylose vesicale. *Ann Pathol* **3**：201-205，1986

11) 藤広 茂，斎藤昭宏，土井達明，徳山宏基，清水保夫，川井俊郎，高橋正宜：限局性膀胱アミロイドーシスの1例。泌尿紀要 **28**：1153-1159，1982

12) 小山内裕昭，山内 薫，森川 満，中田康信，徳中荘平，稲田大衛，八竹 直：膀胱アミロイドーシスの1例。泌尿紀要 **32**：261-267，1986

13) 横山 純：局所性膀胱アミロイドーシスの1例。日泌尿会誌 **77**：1902，1986

14) 高木隆治，鈴木利光：膀胱に発生した原発性局所性膀胱アミロイドーシスの1例。臨泌 **34**：461-465，1980

15) 伊藤 坦，高山秀則，日江井鉄彦，小松洋輔：膀胱アミロイドーシスの1例。日泌尿会誌 **66**：712-713，1975

16) 高本 均，藤井 浩，浅野聰平，井口秀吉：原発性膀胱アミロイドーシスの1例。西日泌尿 **39**：825-828，1977

17) 矢戸 悟，千野武裕，工藤 潔，小池六郎，千野一郎：限局性膀胱アミロイドーシスの1例。日泌尿会誌 **70**：432，1979

18) 中島和喜，村山和夫，久住治男，松原藤継，河崎屋三郎：膀胱の primary amyloidosis の1例。日泌尿会誌 **70**：739，1979

19) 和志田裕人，渡辺秀輝，神野浩彰：原発性限局性膀胱アミロイドーシスの1例。泌尿紀要 **26**：1131-1137，1980

20) 森田 肇，寺島光行，徳中荘平，丸 彰夫，工藤哲夫：限局性膀胱アミロイドーシスの1例。西日

泌尿 **43**: 323-327, 1981

- 21) 河東鈴春, 黒田昌男, 三木恒治, 清原久和, 宇佐美道之, 中村隆幸, 古武敏彦: 原発性膀胱アミロイドーシスの2例. 日泌尿会誌 **72**: 387, 1981
- 22) 瀧原博史, 佐長俊昭, 橋本 治, 酒徳治三郎: 原発性限局性膀胱アミロイドーシスの1例. 西日泌尿 **43**: 1219-1224, 1981
- 23) 能登宏光, 坂本文和, 佐藤貞幹, 山中雅夫: 原発性局所性膀胱アミロイドーシスの1例. 西日泌尿 **44**: 1447-1451, 1982
- 24) 福田和夫, 後藤 甫, 宮川征男, 大野弘幸: 膀胱アミロイドーシスの1例. 西日泌尿 **46**: 219, 1984
- 25) 仲間三雄, 福井順之助: 原発性限局性膀胱アミロイドーシスの1例. 日泌尿会誌 **75**: 1509, 1984
- 26) 堺 初男, 客野宮治, 小角幸人, 佐川史郎: 膀胱アミロイドーシスの1例. 日泌尿会誌 **76**: 1280, 1985
- 27) 平塚義治, 箕田 薫, 久志本俊郎, 月脚克彦: 原発性限局性膀胱アミロイドーシスの1例. 西日泌尿 **48**: 1470, 1986
- 28) 長谷川親太郎, 木村茂三: 原発性限局性膀胱アミロイドーシスの1例. 日泌尿会誌 **78**: 375, 1987
- 29) 谷口隆信, 橋本京子, 小川 修, 中川 隆: 膀胱アミロイドーシスの1例. 日泌尿会誌 **78**: 1664, 1987
- 30) 東條雅季, 山城 豊, 五十嵐辰男, 村上信乃: 膀胱アミロイドーシスの1例. 日泌尿会誌 **78**: 2228, 1987
- 31) 西村泰司, 杉澤 裕, 吉田私弘, 秋元成太: 特異な膀胱鏡所見を呈した原発性限局性膀胱アミロイドーシスの1例. 日泌尿会誌 **78**: 2228-2229, 1987

(1988年2月22日受付)