

高齢者に初発したセミノーマの1例

大阪市立大学医学部泌尿器科学教室 (主任: 前川正信教授)

大山 哲, 山本 啓介

大阪市立北市民病院泌尿器科 (医長: 安本亮二)

浅川 正純, 安本 亮二

A CASE OF TESTICULAR TUMOR IN AN ELDERLY MAN

Akira OHYAMA and Keisuke YAMAMOTO

From the Department of Urology, Osaka City University Medical School

Ryoji YASUMOTO and Masazumi ASAKAWA

From the Department of Urology, Osaka Municipal Kita Citizen's Hospital

Testicular tumor is seen exclusively in men from 30 to 50 years old. In elderly men, the incidence of testicular tumors is rarer than that of other malignant tumors. Herein we report a case of an elderly patient with a testicular tumor comprised solely of seminoma. A 60-year-old man was seen at the urologic clinic of Osaka Kita Municipal Citizen's Hospital because of painless swelling of the left scrotal contents. At the time of clinical visit, physical examinations and scrotal sonography showed a fist-sized mass with solid echo pattern in the left scrotum. He was hospitalized for the exploration of the suspected testicular tumor. The testicular mass was removed surgically through the left inguinal incision. Histopathological examinations of the resected tumor revealed pure seminoma. Chest film, computerized axial tomography, retroperitoneal ultrasound study and specific tumor markers were all negative which indicated stage I testicular tumor confined to the scrotal region according to Dixon and Moore's staging. He received adjuvant irradiation at the level of mediastinal lymph node after the operation. Postoperatively, he recovered well without any evidence of recurrence. In this report, the prognosis of non-bulky pure seminoma in elderly men are briefly reviewed in association with a conventional therapy to this disease in elderly patients described in the literature.

(Acta Urol. Jpn. 35: 693-696, 1989)

Key words: Seminoma, Elderly man

緒 言

睾丸腫瘍は幼少児および青壮年者に好発する泌尿器科領域の悪性腫瘍で、組織型や病期によってはまだ不良の転帰をとる症例も少なくない。しかし、近年の画像診断技術および腫瘍マーカーなどの進歩により、早期発見・早期診断される症例が増加しつつある。その予後は手術療法の確立を含め、術前後の化学療法、放射線療法等により改善されてきた。

今回、私たちは高齢者に初発したセミノーマの1例を経験したので若干の文献的考察を加えて報告する。

症 例

患者: 60歳, 男子

初診日: 1987年1月5日

主訴: 左陰囊内容の腫脹

家族歴・既往歴: 特記すべきことなし

現病歴: 57歳ごろより左陰囊の腫脹に気づいていたが、そのまま放置していた。2~3カ月前より左陰囊部の腫脹が増大してきたため、当科を受診した。

初診時現症: 体格・栄養は中程度で、胸腹部理学的所見に異常を認めなかった。表在性リンパ節は触知せず、陰茎・前立腺・右陰囊内容は正常であった。左陰囊部は手拳大に腫脹し自発痛・圧痛はなかった。触診上その内容物の表面は若干の凹凸不整を認め、透光性なく、弾性硬で睾丸・副睾丸の識別は不可能であった。

初診時検査所見・尿所見: 黄色, 透明, 蛋白(-), 糖(-), RBC(-), WBC(-), 上皮(-), 細菌(-), 血液一般; WBC 3,700/mm³, RBC 349×10⁴

/mm³, Hb 13.7 g/dl, Ht 35.7%, 血液化学; CRP (-), TP 7.4 g/dl, GOT 38 IU/l, GPT 21 IU/l, LDH 1,086 IU/l (LDH-1 42.6%, LDH-2 31.1%, LDH-3 15.7%, LDH-4 5.1%, LDH-5 5.5%), BUN 14 mg/dl, s-Cr 0.8 mg/dl, Na 141 mEq/l, K 3.7 mEq/l, Cl 104 mEq/l, Ca 4.4 mEq/l, AFP 5.5 ng/ml, CEA 5.0 ng/ml, HCG 17 mIU/ml, HCG-β 1.5 ng/ml.

超音波検査所見: 左睾丸部に実質性の腫瘤を認め、辺縁不整で睾丸と副睾丸との鑑別は不可能であった (Fig. 1).

レントゲン検査所見・胸部レ線像や KUB は正常

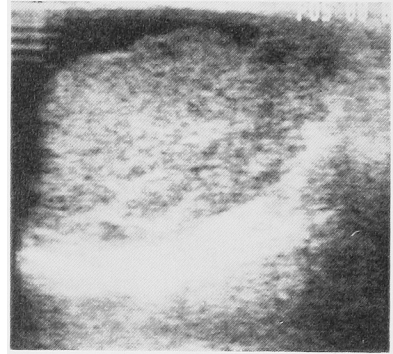


Fig. 1. 超音波検査. 睾丸部に実質性の腫瘍を認める

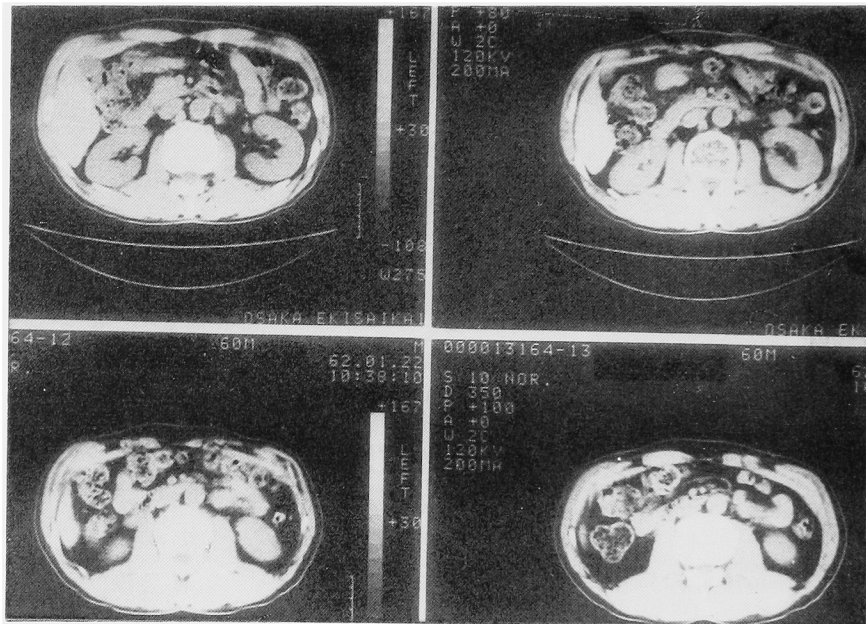


Fig. 2. CT. 後腹膜腔リンパ節の腫脹は認めない

で, DIP にも上部尿路および膀胱部に異常を認めず, CT にも後腹膜腔リンパ節の腫大を認めなかった. その他, 腹腔内臓器に転移を疑わせる所見はなかった (Fig. 2). また, リンパ管造影でも転移を示唆する所見は得られなかった.

以上の検査所見より, 左睾丸腫瘍 Stage I と診断し, 1987年1月8日腰麻下に高位除睾丸術を施行した. 術中, 腫瘍の周囲組織への浸潤は認めず一塊として摘出した.

病理所見: 摘出した睾丸は大きさ 5×8×6 cm, 重量 230 g で, その表面は結節状で黄白色を呈し, 非常に硬かった. その組織像では腫瘍細胞がレース状をなしており, リンパ球浸潤を間質に伴っているセミノ

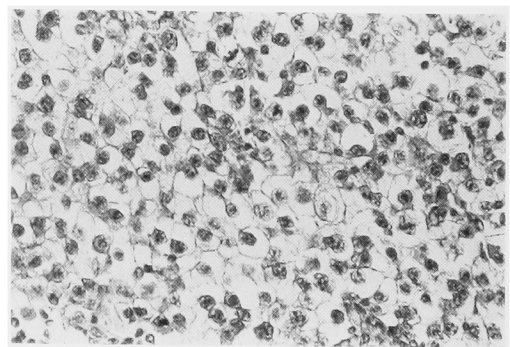


Fig. 3. 病理組織像. 典型的なセミノーマを示す
マであった (Fig. 3). HCG の免疫組織化学染色

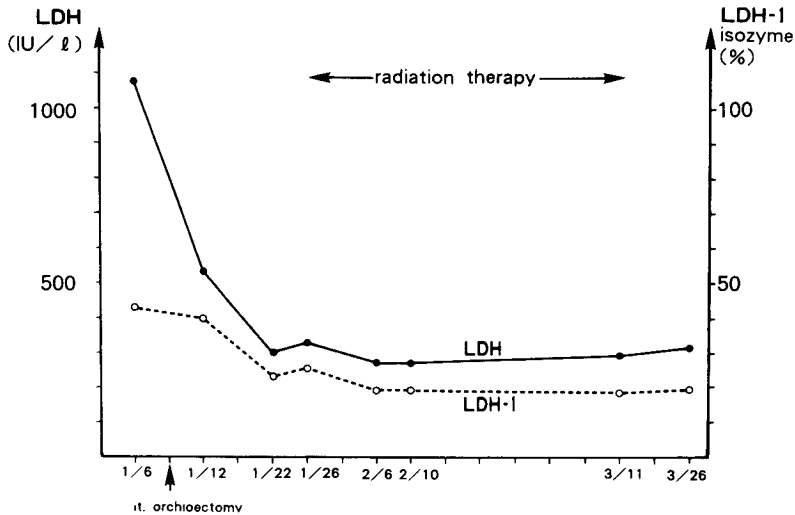


Fig. 4. 治療経過図. 手術ならびに放射線治療にて LDH, LDH-1 とともに正常値に戻った.

は陰性であった.

術後経過:手術後,異常高値を示した LDH, LDH-1 isoenzyme は正常化を示した (Fig. 4). その後アジュバント治療として,後腹膜リンパ節を中心に 50 Gy の放射線治療を行い外来にて経過観察しているが,1987年12月5日現在再発を認めていない.

考 察

本邦における多施設による睾丸腫瘍の集計を吉田

Table 1. 60歳以上の睾丸腫瘍本邦報告例

報告者(施設名)	報告年度	症例数	全症例数	%
吉田・他(国立名古屋)	1980	1	59	1.7
野禎・他(千葉大)	1980	0	63	0.0
吉田・他(京都大)	1985	6	505	1.2
吉田・他(北里大)	1987	1	58	1.7
自 験 例(大阪市大)	1987	3	37	8.1

Table 2. 年齢別発生頻度(欧米報告)

		0~30歳(%)	30~60歳(%)	60~歳(%)	症例数
Melicow (1955)	seminoma	14.5	81.9	3.0	55
	non-seminoma	37.8	60.0	2.2	45
Collins (1964)	seminoma	13.5	80.5	6.0	400
	non-seminoma	44.9	46.0	9.1	552
Vechinski (1965)	seminoma	14.9	85.1	0	47
	non-seminoma	40.0	52.3	7.7	65
Graham (1971)	seminoma	18.5	78.5	3.0	98
	non-seminoma	41.0	52.0	7.0	127
Thomas (1982)	seminoma	18.0	77.0	5.0	444

らりは報告している. その報告によると睾丸腫瘍全体での好発年齢層は20, 30歳代にそのピークがあり, 60歳以上の発生頻度は1.2%と非常に低い. 私たちが調べた最近の本邦報告¹⁻⁴⁾でも, 吉田らと同様その頻度は低く0%~1.7%であった (Table 1). しかし, 大阪市立大学泌尿器科学教室過去25年間の睾丸腫瘍の集

計では, 60歳以上の症例は睾丸腫瘍 37 例中 3 例 (8.1%) で, 他の施設の報告よりすこし高い頻度であった. 組織型を各年齢層別に調べてみると, 欧米報告例⁵⁻⁹⁾では, 10歳までは卵黄嚢腫が, 10歳から44歳までは胎児性癌, 絨毛上皮腫が, 30歳から40歳にかけてはセミノーマが多く見られ, 奇形腫はあらゆる年齢層

に観察されると述べられている。

その集計 (Table 2) での60歳以上の高齢者睾丸腫瘍症例では、セミノーマが全症例の0~6.0%を、非セミノーマが2.2~7.7%を占めており、非セミノーマの比率の高いのが注目される。

しかし、Table 1 と加藤¹⁰⁾、上田¹¹⁾の報告を加えた本邦での60歳以上の症例では、非セミノーマよりセミノーマの報告が多く、その比はセミノーマ8例に対し非セミノーマ5例であった。

LDH はセミノーマ、非セミノーマを問わず睾丸腫瘍で高値を示し、 $LDH_1 > LDH_2 > LDH_3 > LDH_4 = LDH_5$ の比率で異常が見られるとされている¹²⁾。その値の変動は治療効果を示すとされ、自験例でも手術や術後アジュバント療法の効果を良く反映していた。

高齢者の睾丸腫瘍の予後についての検討は少なく、3カ月¹⁰⁾から自験例での11カ月との報告があるのみで、若年者の場合と比較するのは難しい。今後検討される課題と考える。

文 献

- 1) 吉田 修, 桐山畜夫, 宮川美栄子, 辻 一郎, 平野哲夫, 新島端夫, 河辺香月, 大田黒和生, 上田公介, 渡辺 洩, 三品輝男, 園田孝夫, 長船匡男, 酒徳治三郎, 多嘉良稔, 折笠精一, 星 宣次, 町田豊平, 三木 誠, 西浦常雄, 栗山 学, 宮崎重, 高崎 登, 石神襲次, 守殿貞夫, 百瀬俊郎, 上田豊史: 1970年代の日本人睾丸(精巣)腫瘍の臨床統計. 泌尿紀要 **31**: 337-356, 1985
- 2) 吉田和彦, 欄 芳郎, 浅井 順: 睾丸腫瘍59例の臨床的検討. 泌尿紀要 **26**: 1237-1244, 1980
- 3) 野嶺邦義, 伊藤晴夫, 丸岡正幸, 安藤 研, 島崎淳, 石川克夫: 睾丸腫瘍63例の臨床統計. 西日泌尿 **42**: 1165-1169, 1980
- 4) 吉田一成, 川上達央, 野村一雄, 西村精志, 呉幹純, 高木 裕, 入江 啓, 村山雅一, 岩村正嗣, 泉 博一, 小田島邦男, 内田豊昭, 石橋晃, 小柴 健: 睾丸腫瘍の臨床統計. 泌尿紀要 **33**: 1396-1402, 1987
- 5) Melicow MM: Classification of tumors of testis: a clinical and pathological study based on 105 primary and 13 secondary cases in children. J Urol **73**: 547-574, 1955
- 6) Collins DH and Pugh RCB: Classification and frequency of testicular tumors. Br J Urol **36**: 1-11, 1964
- 7) Vechinski TO, Jaeschke WH and Vermund H: Testicular tumors: An analysis of 112 consecutive cases. Am J Radiol **95**: 494-514, 1965
- 8) Grahams S and Gibson RW: Social epidemiology of cancer of the testis. Cancer **29**: 1242-1249, 1972
- 9) Thomas GM, Rider WD, Dembo AJ, Cummings BJ, Gospodarowicz M, Hawkins NV, Herman JG and Keen CW: Seminoma of the testis: results of treatment and patterns of failure after radiation therapy. Int J Radiat Oncol Biol Phys **8**: 165-174, 1982
- 10) 加藤広海, 米田勝紀, 斉藤 薫: 高齢者に発生した Seminoma の一例. 日泌尿会誌 **75**: 1078, 1984
- 11) 上田公介, 北村唯一, 阿曾佳郎: 高齢者にみられた睾丸胎児性癌の1例. 日泌尿会誌 **75**: 1078, 1984
- 12) 菅原敏道, 古畑哲彦, 小川勝明, 穂坂正彦: 睾丸腫瘍の臨床的研究 一血中 LDH についての検討 日泌尿会誌 **77**: 948-953, 1986
(1988年4月27日受付)