S状結腸に浸潤した膀胱腺癌の1例

県立岐阜病院泌尿器科（部長：酒井俊助）
小出 卓也，加藤 はる，石原 哲，酒井 俊助
県立岐阜病院病理科（部長：笹岡郁乎）
西川 秋佳，笹岡 郁乎

A CASE OF ADENOCARCINOMA OF BLADDER INFILTRATING TO SIGMOID COLON

Takuya KOIDE, Haru KATO, Satoshi ISHIHARA and Shusuke SAKAI
From the Department of Urology, Prefectural Gifu Hospital
Akiyoshi NISHIKAWA and Ikuo SASAOKA
From the Department of Pathology, Prefectural Gifu Hospital

A 65-year-old man was admitted to our clinic with the chief complaint of gross hematuria and burning on urination. Cystoscopy revealed a papillary broad base tumor on right lateral and posterior wall. Barium enema showed a tumor of sigmoid colon. The other gastrointestinal and genitourinary tracts were examined but no tumor lesion could be found. Total cystectomy and partial resection of sigmoid colon were done, and the urinary tract was reconstructed using a Kock continent ileal reservoir. Histological findings revealed adenocarcinoma of its infiltration to the sigmoid colon.

(Acta Urol. Jpn. 35: 681-684, 1989)

Key words: Adenocarcinoma, Bladder, Sigmoid colon

緒　　言

膀胱の腺癌は比較的稀な疾患で，移行上皮癌と比べ予後が悪く，治療方法も確立していない．われわれは今回，S状結腸に浸潤した膀胱腺癌の1例を経験したので，若干の文献的考察を加え報告する．

症　　例

患者：65歳　男性

主訴：血尿と排尿時不快感

家族歴：特記すべきことなし

既往歴：1979年より発作性心房細動にて治療中．

現病歴：1987年6月上旬，血便のため当院消化器科を受診．精査の結果S状結腸癌の診断を受け，同時に血尿と排尿時不快感を訴えたため6月30日当科へ紹介となる．

入院時現症：身長 156.5 cm，体重 49 kg．栄養状態良好．血圧 126/60 mmHg．脈拍 84/分，整，胸部理学的所見に異常を認めず．下腹部に軽度の圧痛あり．外性器，前立腺は視触診上異常を認めず．

入院時検査成績：末梢血；RBC 383 × 10^4/mm^3，WBC 7,000/mm^3，Hb 10.5 g/dl，Ht 32.0%，Plt 42.8 × 10^4/mm^3．血液生化学；TP 5.6 g/dl，Alb 2.4 g/dl，GOT 5 IU/l，GPT 9 IU/l，LDH 231 IU/l，ALP 123 IU/l，T-Bil 0.25 mg/dl，T-Chol 174 mg/dl，TG 76 mg/dl，BUN 8 mg/dl，Cr 0.89 mg/dl，Na 139 mEq/l，K 3.7 mEq/l，Cl 104 mEq/l，CEA 1.0 ng/ml，CA 19-9 15.1 U/ml，AFP 5.5 ng/ml．尿；蛋白（＋），糖（－），尿沈渣にて赤血球白血球とも多数．

消化器科的検査：注腸造影でS状結腸に約 6 cm にわたって腫瘍病変を認めた（Fig. 1）．胃カメラで異常は認められず，腹部 CT にて肝・膵などにも異常は認められなかった．

尿路検査：膀胱鏡検査にて右側壁から後壁にかけて広基性，乳頭状で鶏卵大の腫瘍を認め，生検により膀胱癌（移行上皮癌と腺癌の混合型）と診断された．DIP では両側腎盂・尿管に異常なく膀胱に充満欠損

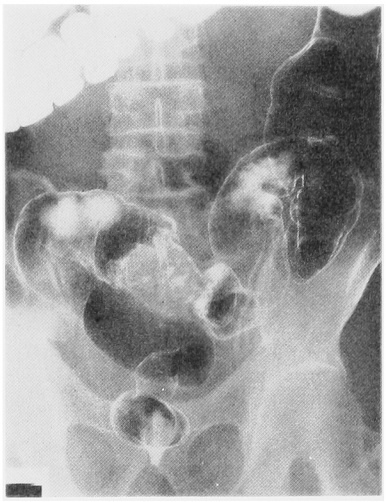

Fig. 1.　注腸所見

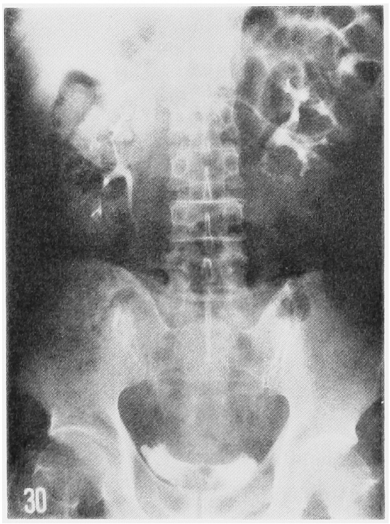

Fig. 2.　DIP 所見

がみられた（Fig. 2）．膀胱部 CT では径 5 cm の腫瘍が認められ膀胱後壁への圧排所見がみられた．前立腺には触診上も CT 上も腫瘍の存在を疑わせるものはなかった．骨シンチも施行したが転移を疑わせる所見は認められなかった．

以上より膀胱癌およびS状結腸癌の診断で1987年7月29日手術を施行した．膀胱およびS状結腸は約6 cm にわたって強く癒着していたため，根治的膀胱全摘出術，S状結腸部分切除術および Kock 式回腸膀胱造設術を施行した．

摘出標本：膀胱とS状結腸に連続した径約 6 cm の腫瘍が認められ，中心部は壊死に陥っていた（Fig. 3）．

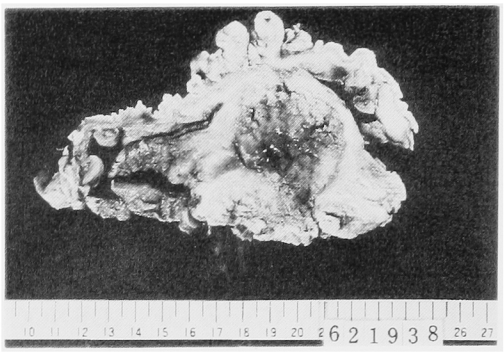

Fig. 3.　摘出標本

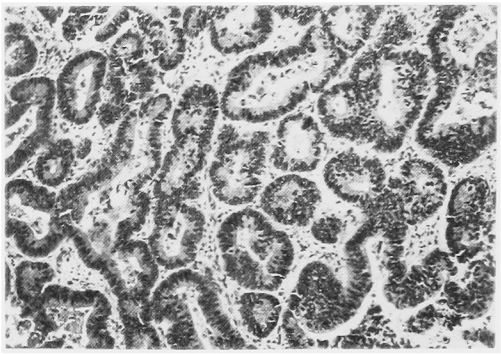

Fig. 4.　病理組織所見（膀胱腺癌）

Fig. 5.　病理組織所見（proliferative cystitis）

病理組織所見：膀胱側の腫瘍の組織像は分化型の tubular adenocarcinoma であった（Fig. 4）．腫瘍周囲および一部腫瘍辺縁部の膀胱粘膜に限局した cystitis glandularis を主とする高度の proliferative cystitis を認めた（Fig. 5）．それ以外の膀胱粘膜には proliferative cystitis の所見はみられなかった．S状結腸側の腫瘍組織も同様に分化型の tubular adenocarcinoma であったが，腫瘍内に正常組織が残存しており，膀胱側よりS状結腸側への腫瘍の浸潤が示唆された．前立腺にも悪性所見はなく，郭清され

Table 1. Wheeler らの診断基準

A.原発性腺癌
1.膀胱底部か側壁に位置する。
2.cystitis cystica, cystitis grandularisと共存する。
3.正常膀胱上皮より腺癌への推移を示す。
B.尿膜管由来腺癌
1.膀胱頂部に位置する。
2.cystitis cystica, cystitis grandularisを伴わない。
3.正常なまたは潰瘍形成した膀胱上皮に被われ筋層を巻込む。
4.腫瘍と関係する尿膜管遺残物が示される。
5.恥骨上に腫瘤塊がある。

たリンパ節にも転移は認められなかった．

S状結腸に浸潤した膀胱腺癌の診断で，術後 CAP 療法（adriamycin 50 mg, cyclophosphamide 500 mg, cis-diaminedichloroplatinum II 50 mg）を1クール施行し，5-fluorouracil, aceglatone の内服で加療中であるが，術後8カ月目の現在転移，再発などの所見もなく経過は良好である．

考　　察

Wheeler ら[1]は膀胱の腺癌を，A．原発性腺癌，B．尿膜管由来腺癌，C．他臓器よりの浸潤または転移による腺癌の3つに分類し，原発性腺癌と尿膜管由来腺癌を分類する際の判定基準として Table 1 のように報告している．

一般にS状結腸と膀胱に同時に腺癌がみられる場合，S状結腸が原発で膀胱に浸潤する頻度の方が圧倒的に多い．しかし，本症例はこの Wheeler らの判定基準をすべて満たすこと，腫瘍周囲の膀胱粘膜のみに proliferative cystitis が観察されたこと，S状結腸の腫瘍内に正常組織が散在すること．種々の検索で胃・肝・膵・前立腺などの他臓器に腫瘍を疑わせる所見が認められないことより，S状結腸から膀胱へ浸潤した可能性も臨床的には完全には否定できないものの，S状結腸へ浸潤した原発性膀胱腺癌と診断された．郷司ら[2]は，転移を認めた膀胱腫瘍30剖検例の転移部位として，リンパ節56.7%，肝50.0%，骨40.0%，肺36.7%に次ぎ，直腸およびS状結腸が20%を占めたと報告し，日本人では腸管に比較的多く転移を認めたとしている．本症例は膀胱の腺癌が，S状結腸にのみ強く浸潤したと思われ興味深い．

膀胱腫瘍全体に占める原発性腺癌の頻度は0.5～2.0%と報告されている[3-7]．男女比は約2～3倍男性が多い[8]．成因としては，慢性刺激などが原因となり移行上皮が腺上皮へと化生することにより生ずるという説が有力である[9]．本邦でも cystitis cystica や，cystitis grandularis を伴い，腺性化生より発生したと思われる症例の報告がみられる[10,11]．腺性化生をきたす原因としては結石・外反膀胱・尿路感染・レントゲン照射などが報告されているが[1,9]，本症例の原因ははっきりしない．治療としては膀胱腺癌の大部分が浸潤性発育を示すためほとんどの症例で根治的膀胱全摘出術が行われており[12-16]術後に化学療法を加えることが多い．まれな疾患であるため統一された方法はなく，CAP 療法[16]や FOBEM 療法[17]を数クール施行したり，futraful 内服単独投与[18]などさまざまである．本症例では CAP 療法を1クール施行後，5-fluorouracil, aceglatone を投与している．予後については，3年生存率が58%で5年生存率が17%であるという Nocks ら[5]の報告や，65%が2年以内に死亡し，平均生存月数が21カ月であるという Bennett ら[6]の報告があり，膀胱の移行上皮癌に比し明らかに悪い．本症例も転移・再発を厳重に注意し治療していく予定である．

結　　語

65歳男性にみられた，S状結腸に浸潤した膀胱腺癌の1例を経験したので若干の文献的考察を加え報告した．

本論文の要旨は第157回日本泌尿器科学会東海地方会において発表した．

文　　献

1) Wheeler JD and Hill WT: Adenocarcinoma involving the urinary bladder. Cancer 7: 119-135, 1954
2) 郷司和男，中西建夫，近藤兼安，小川隆義，浜見学，守殿貞夫，杉山武敏，石神襄次：膀胱腫瘍37剖検例の臨床病理学的検討，日泌尿会誌 77: 220-225, 1986

3) 市川篤二：膀胱腫瘍の遠隔成績調査，日泌尿会誌 **49**: 602-610, 1958
4) 黒田昌男，細木 茂，木内利明，三木恒治，清原久和，宇佐美道之，中村麻瑳男，古武敏彦：膀胱腫瘍の臨床統計的観察，日泌尿会誌 **78**: 2098-2107, 1987
5) Nocks BN, Heney NM and Daly JJ: Primary adenocarcinoma of urinary bladder. Urology **21**: 26-29, 1983
6) Bennett JK, Wheatley JP and Walton KN: 10 year experience with adenocarcinoma of the bladder. J Urol **131**: 262-263, 1984
7) Thomas DG, Ward AM and Williams JL: A study of 52 cases of adenocarcinoma of the bladder. Br J Urol **43**: 4, 1971
8) Kramer SA, Bredael J, Croker BP, Paulson DF and Glenn JF: Primary non-urachal adenocarcinoma of the bladder. J Urol **121**: 278-281, 1979
9) Mostofi FK, Thomson RV and Dean AL Jr: Mucous adenocarcinoma of the urinary bladder. Cancer **8**: 741, 1955
10) 加藤篤二：腺性化生より発したと思われる膀胱腺癌の1例，泌尿紀要 **19**: 147-150, 1973
11) 服部良平，小野佳成，絹川常郎，松浦 治，平林聡，竹内宜久，花井俊典，大島伸一：原発性膀胱腺癌の1例，泌尿紀要 **29**: 593-598, 1983
12) 黒子幸一，山越冒我，吉尾正治，工藤 治，田中一成，長田尚夫，井上武夫：膀胱原発の印環細胞癌の1例．日泌尿会誌 **72**: 1367, 1981
13) 木原和徳，武田 尚，河合恒雄，茅野照雄：原発性膀胱腺癌の1例，日泌尿会誌 **73**: 838, 1982
14) 岩井哲郎，近藤徳也：発生学的に興味のある膀胱腺癌の1例，日泌尿会誌 **76**: 950, 1985
15) 上田光孝，田戸 治，原発性膀胱腺癌の1例，日泌尿会誌 **77**: 179 1986
16) 有馬公伸，荒木富雄，堀 夏樹，杉村芳樹，西井正治，山崎義久，川村寿一：膀胱腺癌の1例．日泌尿会誌 **77**: 851, 1986
17) 瀬田仁一，杉若正樹，横尾大輔，蓮尾研二，橋本博之：膀胱に発生した印環細胞を認めた粘液産生腺癌の1例．日泌尿会誌 **77**: 1229, 1986
18) 萩中隆博，南後千秋，川口光平，北川正信：膀胱腺癌の1例，日泌尿会誌 **68**: 106, 1977

(1988年4月20日)