膀胱結石を伴った原発性膀胱腺癌の1例

大阪市立北市民病院泌尿器科（医長：安本亮二）
田 中 重 人，安 本 亮 二
大阪市立大学医学部泌尿器科学教室（主任：前川正信教授）
森川 洋二，仲谷 達也，森 勝志，前川 正信

ADENOCARCINOMA OF THE URINARY BLADDER WITH A BLADDER STONE: REPORT OF A CASE

Shigeto TANAKA and Ryoji YASUMOTO
From the Department of Urology, Osaka Municipal Kita Citizen's Hospital
Yoji MORIKAWA, Tatsuya NAKATANI, Katsushi MORI and Masanobu MAEKAWA
From the Department of Urology, School of Medicine, Osaka City University

A case of primary adenocarcinoma of the bladder is reported. The patient was a 83-year-old man admitted to our hospital in Febuary, 1988 with the complaint of gross hematuria that had lasted for about 1 month. Cystoscopic examination showed a solid tumor in the lateral wall of the bladder with a bladder stone. Papillary adenocarcinoma was found in the biopsy specimen from the bladder tumor. The gastrointestinal, respiratory and genitourinary tracts were examined but no other tumor lesions could be found. Therefore, primary adenocarcinoma of the bladder with a bladder stone was suspected. Transurethral resection of the bladder tumor and cystolithotripsy were performed; histological study showed that the tumor was limited to submucosa, that is to pTlb. The literature is reviewed.

(Acta Urol. Jpn. 35: 881-883, 1989)

Key words: Bladder stone, Adenocarcinoma of urinary bladder

緒 言

膀胱に原発する腺癌は稀な疾患で全膀胱悪性腫瘍の2％にすぎないといわれている．最近，われわれは膀胱結石を伴った原発性膀胱腺癌の1例を経験したので，若干の文献的考察を加えて報告する．

症 例

患者：83歳，男子

初診：1988年2月10日

主訴：肉眼的血尿

既往歴・家族歴：特記すべきことなし

現病歴：1988年1月9日頃より，肉眼的血尿を認め，同年2月10日に当科受診する．膀胱鏡にて，膀胱右壁に腫瘍の発生と結石を認め，同年2月15日当科に入院する．

入院時現症：身長 165 cm，体重 63.5 kg，血圧 140/90 mmHg，脈拍 60/分，整．体温 36.3°C，結膜に貧血，黄疸を認めず．腹部に異常認めず．外性器，前立腺は視触診上異常を認めず．表在リンパ節は触知しない．

入院時検査成績：血液像；WBC 6,100/mm³，RBC 454×10⁴/mm³，Hb 11.1 g/dl，Ht 35.5％，血小板 13.5×10⁴/mm³．血液生化学；総蛋白 7.0 g/dl，GOT 27 KU，GPT 13 KU，LDH 276 WU，AlP 5.4 KAU，Ch-E 0.43 ΔpH，T. Bil 0.6 mg/dl，BUN 16.8 mg/dl，Cr 1.0 mg/dl，Uric acid 4.9 mg/dl，Na 145 mEq/L，K 4.6 mEq/L，Cl 106 mEq/L，Ca 8.6 mg/dl，P 2.9 mg/dl，AFP 1.8 ng/ml，CEA 0.9 ng/ml，γ-Sm 2.0 ng/ml，PAP 2.2 mcg/ml，前立腺特異抗原 1.7 ng/ml．

尿所見：肉眼的には暗褐色で混濁し，pH 6.0，蛋白（＋），糖（－），沈渣では RBC 40～50/hpf，WBC 5～6/hpf．細菌培養にて E. coli 10⁶/ml．

膀胱鏡検査：右側壁に直径約 3 cm の有茎性，非乳頭状腫瘍と，膀胱結石をみとめた．腫瘍表面には白苔

が付着し，一部壊死におちいっていた．周囲膀胱粘膜との境界は明瞭で，他の部位に腫瘍は認めない．腫瘍の生検組織の組織学的診断は moderately differentiated papillary adenocarcinoma であった．

レ線学的検査：腎・膀胱部単純レ線像で，膀胱部に15×20 mm の結石陰影を認める（Fig. 1）．排泄性腎盂造影では，両側腎とも造影剤の排泄は良好で，腎杯腎盂および尿管の形態は正常である．尿道膀胱造影にて尿道走行に異常を認めず，膀胱は右側壁に陰影欠損を認めるも，膀胱壁の不整は認めない．膀胱部 CT では右側壁に腫瘍と結石を認めるが，腫瘍基底部の膀胱壁の不整な肥厚を認めず，また他臓器への浸潤と考られる所見はみられない（Fig. 2）．その他，胸部レ線像，消化管造影，肝 CT など他臓器の検査を行ったが，レ線学的には転移などの異常所見を認めない．以上より原発性膀胱腺癌（$T_1N_xM_0$）と診断し，1988年2月18日，右閉鎖神経ブロック下に経尿道的膀胱腫瘍切除術と膀胱砕石術を施行した．

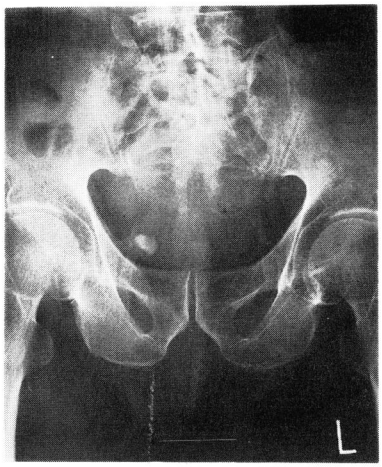

Fig. 1.　Plain film shows a bladder stone.

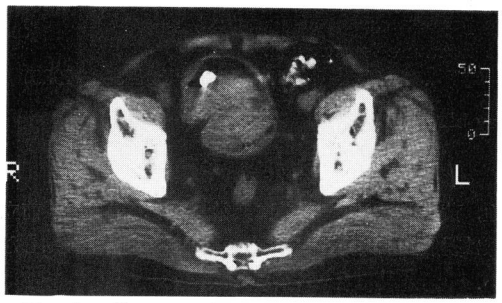

Fig. 2.　Computed tomogram demonstrates non-papillary tumor with a bladder stone.

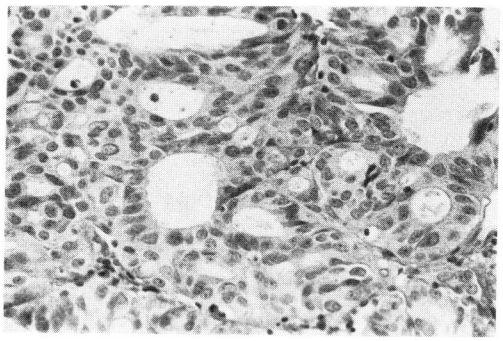

Fig. 3.　Microphotogram shows primary adenocarcinoma of the bladder (H & E, ×200).

病理組織学的所見：腫瘍細胞は大型の明るい胞体と異型性のみられる大型の不規則な核をもつ．核膜は厚く核小体も明瞭で小腺腔形成傾向を示し異型度 grade 3 の腺癌で，一部胞体内にムチン陽性の大きな空胞を有する細胞を認め，浸潤は粘膜下までである（pT1b）．また，ごく一部に異型度 grade 2 の移行上皮癌を認める（Fig. 3）．なお，腫瘍周囲粘膜に cystitis cystica, cystitis glandularis の像を認める．

砕石した結石はシュウ酸カルシウム61%，リン酸カルシウム39%から成る混合結石である．

考　　察

膀胱腺癌は他臓器よりの浸潤または転移によるものを除くと，原発性腺癌と胎生期の遺残組織から発生する尿膜管由来腺癌に大別される．原発性腺癌と尿膜管由来腺癌を分類する際の判定基準として，Wheeler ら[1]は原発性腺癌は，(1) 膀胱底部ないし側壁に多く，(2) cystitis cystica, cystitis glandularis を伴い，(3) 正常膀胱上皮より腺癌への移行していく像があるとしている．一方，尿膜管由来腺癌は (1) 膀胱頂部に発生し，(2) cystitis cystica, cystitis glandularis を伴わない，(3) 正常あるいは潰瘍形成した膀胱上皮に被われて筋層を巻き込む，(4) 腫瘍と関係する尿膜管遺残物をもつ，(5) 恥骨上部腫瘍として触れる．と述べている．一般には頂部に発生する腺癌は特別な理由がない限り尿膜管由来腺癌として取り扱われる．自験例は発生部位や cystitis cystica, cystitis glandularis を伴うことより尿膜管由来腺癌は否定される．また種々の検索により他臓器に腫瘍を疑わせる所見を認められなかったことより，Wheeler らの報告した原発性腺癌の診断基準を満たしており，膀胱に原発した腺癌である．原発性膀胱腺癌の成因について迷入腺組織から発生する説[2]と，移行上皮の腺性化生により発生する説があり興味あるところであるが，一般には膀胱移行上皮の腺上皮への化生過程を通して発生するとする説

が有力視されている．腺性化生からの腺癌発生を支持する根拠は Mostofi ら[3]が移行上皮が扁平上皮や腺上皮に化生する潜在能力を持つことを指摘したことや，腺癌病変の周囲粘膜に cystitis cystica, cistitis glandularis がみられることである．腺性化生をきたす原因として尿路感染，結石，外反膀胱，レントゲン照射，ビタミンA欠乏などが報告されている．自験例は膀胱結石を合併し，長期間にわたる尿路感染があったと考えられることより腺性化生により膀胱粘膜に腺癌が発生したものと考えられる．このように膀胱結石の存在は粘膜に刺激を与え慢性炎症から膀胱腫瘍の発生を招くと推定されるが，膀胱腫瘍の存在が結石の発生ないし成長を助けた可能性もある．しかし，膀胱腫瘍と膀胱結石の合併はむしろ珍しく，また興味深いことに一般には膀胱腫瘍は移行上皮癌が高率に認められるが，扁平上皮癌の比率が高くなる．伊藤ら[4]は結石と合併した膀胱腫瘍26例中7例に，また菅谷ら[5]は結石と合併した膀胱憩室腫瘍7例中6例に扁平上皮癌を認めたと報告している．自験例のごとく膀胱結石を合併した原発性膀胱腺癌の報告は，著者が調べた限りにおいて，1971年の藤田ら[6]の報告が最初でありそれ以後報告がなく自験例は本邦2例目であると思われる．

膀胱腺癌はび慢性に浸潤，増殖する性質を有しており[7]，また放射線療法および化学療法に抵抗性を示す[8]ことから膀胱全摘出術が施行されることが多い．自験例は83歳と高齢であるため経尿道的膀胱腫瘍切除術後，5-FU 内服およびペプロマイシンとキロサイトの膀胱注入療法のみにとどめ積極的な補助療法は行っていない．そのため，予後について楽観できないが，今後も注意深く経過をみていきたい．

結　　語

83歳，男子，肉眼的血尿を主訴とした原発性膀胱腺癌に膀胱結石を伴った1例を報告し，文献的考察を加えた．

文　　献

1) Wheeler JD and Hill WT: Adenocarcinoma involving the urinary bladder. Cancer **7**: 119-135, 1954
2) 前川正信，豊島　淑，河西宏信，小林庸次：女子膀胱壁にみられた混合型腺腫．泌尿紀要 **11**：56-62, 1965
3) Mostofi FK, Thomson RV and Dean AL Jr: Mucous adenocarcinoma of the urinary bladder. Cancer **8**: 741-744, 1955
4) 伊藤本男，狩野健一：扁平上皮癌を合併した膀胱結石の1例．日泌尿会誌 **61**：743, 1970
5) 菅谷公平，増田富士男，南　武，牛込新一郎，河上牧夫：膀胱憩室腫瘍．泌尿紀要 **17**：243-250 1971
6) 藤田公生，藤間弘行：膀胱結石症例にみられた粘液産生腺癌と尿路乳頭腫症．臨泌 **25**：401-405, 1971
7) Thomas DG, Ward AM and Williams JL: A study of 52 cases of adenocarcinoma of the bladder. Br J Urol **43**: 4-15, 1971
8) Jacob E, Loening S, Schmidt JD and Culp DA: Primary adenocarcinoma of the bladder; a retrospective study of 20 patients. J Urol **117**: 54-56, 1977

（1988年5月9日受付）