精巣悪性リンパ腫

26症例に関する臨床・病理学的検討

大阪大学医学部泌尿器科学教室（主任：園田　孝夫教授）
野々村祝夫，奥山　明彦，中野　悦次，松田　稔
大阪大学医学部病理病態学教室（主任：松本　圭司教授）
上田孝文，青笹克之
大阪大学医学部病理学教室（主任：北村　旦教授）
山野　潔
京都大学医学部泌尿器科学教室（主任：吉田　修教授）
飛田収一，吉田　修
京都大学医学部病理部（主任：山辺　博彦助教授）
島　伸子，山辺博彦
天理よろず相談所病院病理部（部長：小橋陽一郎）
小橋陽一郎

MALIGNANT LYMPHOMA OF TESTIS: A CLINICOPATHOLOGIC STUDY OF TWENTY-SIX CASES

Norio NONOMURA, Akihiko OKUYAMA, Etsuji NAKANO and Minoru MATSUDA
From the Department of Urology, Osaka University Hospital
Takafumi UEDA and Katsuyuki AOZASA
From the Department of Molecular Pathology, Osaka University, Medical School
Kiyoshi KAWANO
From the Department of Pathology, Osaka University, Medical School
Shuichi HIDA and Osamu YOSHIDA
From the Department of Urology, Faculty of Medicine, Kyoto University
Nobuko SHIMA and Hirohiko YAMABE
From the Department of Pathology, Faculty of Medicine, Kyoto University
Yoichiro KOBASHI
From the Department of Pathology, Tenri Yorozusodansho Hospital

A clinicopathologic study was made on 26 patients with testicular lymphoma. Because they all presented scrotal swelling as an initial manifestation, they were thought to be affected with primary testicular lymphoma. The age at admission ranged from 39 to 87 years, with a median of 63 years. Stage of disease was ⅠE in 8 patients, ⅡE in 7, and ⅢE in 8. Two- and five-year survival rates were 38% and 26%, respectively. The most common histological type was the diffuse large cell type, especially immunoblastic type. Immunohistochemistry revealed that almost all cases were B cell derived tumors. In our study, an obvious correlation between the histological type and the prognosis for patients could not be observed. However, the initial stage of the disease appeared to affect the outcome in patients with testicular lymphoma.

(Acta Urol. Jpn. 35: 819-827, 1989)

Key words: Testis, Malignant lymphoma

緒　　言

精巣に発生する悪性リンパ腫は比較的稀であり，両側性に発生することが多い点や高齢者に好発する点などにおいて精細胞性の精巣腫瘍とは性質が異なる．われわれは，精巣原発悪性リンパ腫26例について，臨床，病理学的な検索を行ったので，文献的考察を加えて報告する．

対　　象

1968年4月から1987年4月までの間に，大阪大学医学部附属病院，京都大学医学部附属病院，大阪警察病院，大阪府立病院，大阪労災病院，市立吹田市民病院，市立豊中病院，市立伊丹市民病院，関西労災病院，県立西宮病院，市立西宮中央病院，天理よろず相談所病院の各泌尿器科を，陰嚢内容の腫大を主訴として来院し，術後，悪性リンパ腫と診断された28例中明らかに精巣原発と思われる26例を対象とした．

これらの症例はすべて，陰嚢内容の腫大が主訴であり，明らかな全身性あるいは他領域からの精巣への播腫であるという証拠はなく，精巣に原発した悪性リンパ腫であると考えられた．

結　　果

年齢・患側：年齢は，39歳から87歳までで，平均年齢は63歳であった（Table 1）．患側は，右側14例，

Table 1. Age distribution of 26 patients with testicular lymphoma

Age	No. of patients
30～39	1
40～49	3
50～59	4
60～69	10
70～79	6
80～89	2
Average	62.7 years old

左側11例，両側1例で，左側発生例のうち1例は，初回手術後4カ月後に右側にも発生を認めている．

主訴：主訴は無痛性（22例）あるいは有痛性（4例）の陰嚢内容の腫大であった．発熱や，体重減少などの全身症状を伴う症例は認められなかった．

入院時検査成績：末梢血検査で異常を認めた症例は無く，生化学的検査では LDH 値の上昇が6例，GOT, GPT 値の上昇が1例であった．骨髄生検は，7例で施行されたが，異常所見を認めた症例はなかった．腹部 CT 検査は16例に施行され，傍大動脈領域，あるいは腸骨動脈領域にリンパ節の異常陰影を認めたものは4例であった．

リンパ管造影，Ga シンチはそれぞれ19例，13例に施行され，異常を指摘されたのは，それぞれ8例，9例であった．

Staging：staging は，Ann Arbor の stage 分類に従って行った．リンパ管造影や，Ga シンチ，腹部 CT 検査などの結果から総合的に，staging を行った．その結果，staging が可能だったのは23例であった．内訳は，stage IE が8例，stage IIE が7例，stage IIIE が8例であった．他の3例に関しては検査が不十分なため staging ができなかった．

治療：初回入院時，全例が根治的除睾術を施行されている．その後，放射線治療を受けたものが5例，化学療法を受けたものが10例，両方受けたものが7例であった．放射線療法における放射線照射量は，3,000 rad から6,000 rad で，照射期間は3週間から8週間であった．化学療法で用いた化学療法剤は cyclophosphamide, vincristine, prednisolone, procarbazine, mercaptopurine などによる MOPP, COPP, VEMP などの，多剤併用療法が中心であり，これらに adriamycin, bleomycin などを加えた VEPA, CHOP-Blco なども施行されている（Table 2）．

病理組織学的所見：病理組織学的分類は Working Formulation に従って行った．26例中24例が diffuse large cell type であり，そのうち，immunoblastic type（Fig. 1）が11例で，diffuse large non-cleaved cell type（Fig. 2）が9例，diffuse large cleaved cell type が3例，diffuse mixed large and small, small lymphocytic plasmacytoid type, intermediate lymphocytic lymphoma がそれぞれ1例ずつであった．核分裂像は，6～140/hpf と著明にみられた．腫瘍細胞による血管壁への浸潤，さらに，精細管内への腫瘍細胞浸潤がみられる例も多く認められた．また，diffuse large non-cleaved cell type の1例では，fibrosis が著明であった．immunoblastic type の2例と，diffuse mixed type の1例では necrosis も著明であった．腫瘍細胞浸潤のない部分の炎症性変化の有無を見たところ，全例，炎症性変化は認められなかった．われわれは，さらに，B細胞，T細胞に対するモノクローナル抗体（それぞれ mouse anti-human Mx-Pan B, mouse anti-human UCHL-1）を用いて25例について免疫組織学的検索を行ったところ，23例はB細胞由来であり，他2例はT，B 同定不能だった（Table 2）．T細胞由来と思われる症

Table 2. Clinical and pathologic findings in 26 patients with testicular lymphoma

No.	Age	Side*	Stage	Chemo−** therapy	Radiation (rad)	Histologic diagnosis***	Immunologic type	Survival time (months)	Outcome
1	68	R	Ⅰ E	COPP	4200	DLNC	B	18	dead
2	70	R	Ⅲ E	COP,CHOP−BI	—	DIB	B	27	dead
3	63	L		Ex	—	DMix	?	6	dead
4	69	L	Ⅱ E	COP	—	DIB	B	13	dead
5	65	R+L	Ⅱ E	COPP	—	DLC	B	33	alive
6	59	L		COP−BI	4500	Lp	?	3	dead
7	75	L→R	Ⅱ E	—	4050	DLNC	B	7	dead
8	46	R	Ⅰ E	CHOP−BI	3600	DLNC	B	66	alive
9	54	R	Ⅱ E	COP	—	DIB	B	4	dead
10	70	R	Ⅲ E	—	6000	DLNC	B	5	dead
11	73	R	Ⅱ E	CHOP	—	DIB	B	19	alive
12	40	R	Ⅲ E	VEPA	—	DLNC	?	4	dead
13	68	R	Ⅰ E	—	4000	DLNC	B	12	dead
14	45	L	Ⅰ E	—	4000	DIB	B	27	alive
15	87	L		—	—	DLNC	B	14	dead
16	81	R	Ⅲ E	—	—	DLC	B	8	dead
17	71	R	Ⅰ E	—	—	DIB	B	12	alive
18	62	L	Ⅰ E	—	4950	DIB	B	2	?
19	39	L	Ⅰ E	VEPA	3000	DIB	B	16	alive
20	62	L	Ⅰ E	VENP	3000	DIB	B	35	dead
21	60	R	Ⅲ E	VEPA	—	DLNC	B	11	dead
22	72	R	Ⅲ E	VAMP	3600	DIB	B	82	alive
23	53	R	Ⅱ E	—	5000	DLC	B	61	dead
24	60	L	Ⅲ E	MOPP	—	ILL	B	5	dead
25	62	L	Ⅱ E	CV−BI	5000	DLC	B	7	dead
26	57	R	Ⅲ E	METT	—	DIB	B	2	dead

* R:right side, L:left side, R+L:bilateral
** COP:cyclophosphamide+vincristine+prednisolone
COPP=VENP:COP+procarbazine
CHOP:COP+adriamycin
MOPP:nitrogen mustard+vincristine+prednisolone+procarbazine
VEPA:COP+adriamycin
VAMP:vincristine+adriamycin+mercaptopurine+prednisolone
METT:mitomycin+cyclophosphamide+thio−TEPA+toyomycin
CV:cyclophosphamide+vincristine, Ex:cyclophosphamide
*** DLNC:diffuse large, predominantly non−cleaved, DMix:diffuse mixed, DIB:diffuse immunoblastic, DLC:diffuse large cleaved, Lp:lymphoplasmacytic type, ILL:intermediate lymphocytic lymphoma

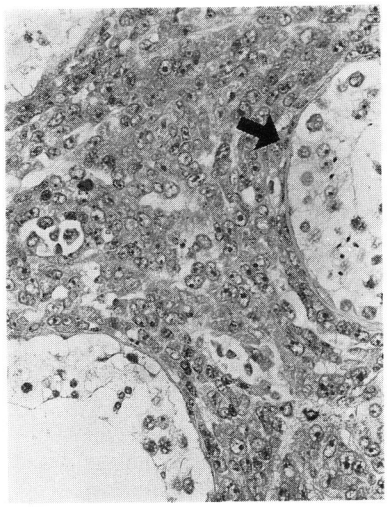

Fig. 1. Diffuse large, immunoblastic type. Spermatogenesis is present in the seminiferous tubule (arrow). H & E, ×270

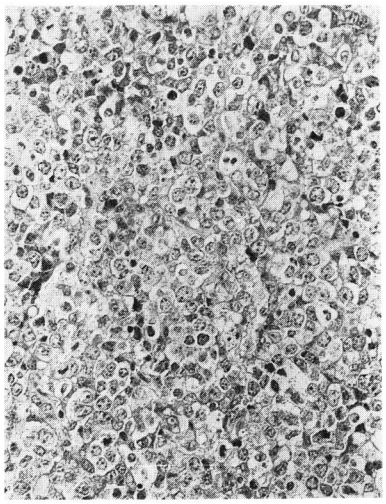

Fig. 2. Diffuse large, non-cleaved cell type. H & E, ×270

例は1例もなかった（Fig. 3-A, B）.

予後：経過観察期間は，2カ月から82カ月で平均42カ月であった．生存例は8例で，生存期間は12カ月から82カ月であった．Kaplan-Meier 法に従って生存曲線を描いたところ2年および，5年生存率はそれぞれ，38%，26%であった（Fig. 4）．なお，死亡例17

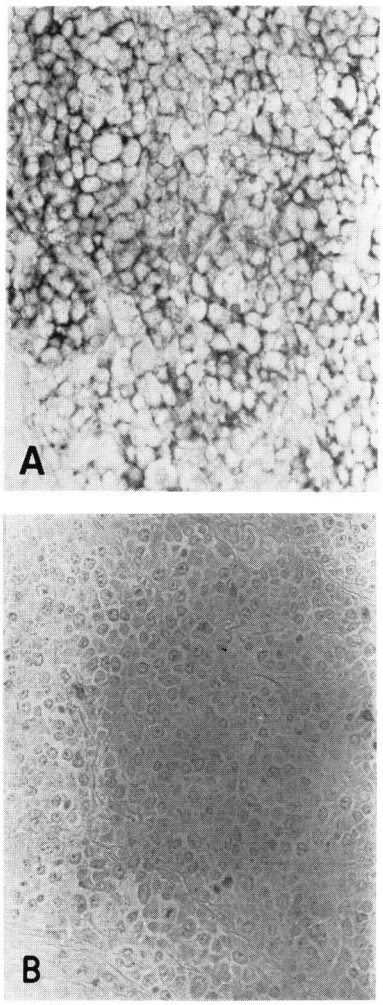

Fig. 3. Almost all tumor cells showed surface staining for monoclonal antibody for B cells (Mx-Pan B); (A), but negative for T cells (UCHL-1); (B).

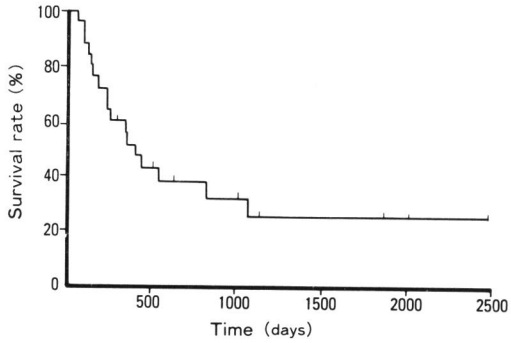

Fig. 4. Overall survival rate of patiens with testicular lymphoma. (Kaplan-Meier)

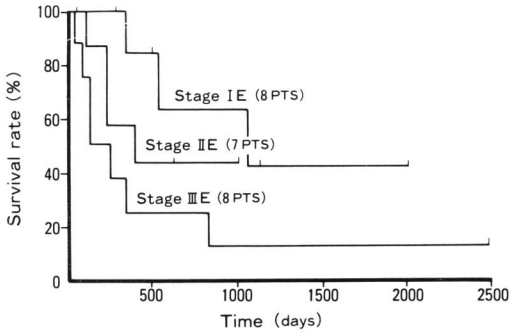

Fig. 5. Survival rate of 23 patients with testicular lymphoma according to stage of tumor. (Kaplan-Meier) Stage IE vs Stage IIE; N.S. Stage IIE vs Stage IIIE; N.S. Stage IE vs Stage IIIE; $p<0.05$

例のうち12例（70.6%）は1年以内に，15例（88.2%）が2年以内に死亡している．

予後と病理組織学的所見：われわれは，Working Formulation に従って26例を low grade, intermediate grade, high grade の3群に分け，各群について，生存率を調べた．low grade に属するものは1例しかなく，これについては予後の検討はできなかった．intermediate grade, high grade はそれぞれ13例，11例であった．これら2群間の有意差は認めなかった．

予後と stage：Ann Arbor の分類に従って行った staging と予後との関連性を generalized Wilcoxon で調べたところ stage IE と stage IIE の間，stage IIE と stage IIIE の間にはそれぞれ有意差を認めなかったものの，より low stage のものほど予後が良い傾向にあった（Fig. 5）．また，stage IE と stage IIIE の間には $p<0.05$ の危険率で有意差を認めた．

考　　察

1．症状

今回の集計では全例が陰嚢内容の腫大を主訴として来院しているが，これに疼痛を伴ったものは4例であった．発熱や，全身倦怠，盗汗などの全身症状は，初診時には認められなかった．Mostofi ら[1]は精巣悪性リンパ腫の25%が，また，Paladugu ら[2]は41%が全身症状を伴っていたと報告している．三国ら[3]は内外50例の報告を考察して，大多数は陰嚢内容の無痛性腫大が主訴であり，有痛性のものは12%であると述べている．

2．年齢分布

われわれの集めた症例では，発症年齢は，60歳代に

ピークがあり，平均年齢は63歳であった（Table 1）．三国ら[3]は文献的にみて，50歳代にピークがあり，次いで60歳代が多いと述べている．また，本多ら[4]の集計をもとに調べてみると60歳代にピークがあり，全体の23%，次いで50歳代が16%である．Doll, Weiss ら[5]は，60歳代にピークがあるという報告が多いと記している．精細胞性腫瘍では20歳代から30歳代にピークがあるのに対して，比較的高齢者に好発する傾向があるといえよう．Abell ら[6]によると60歳以上の精巣腫瘍の42%が悪性リンパである．したがって，高齢者に精巣腫瘍を認めた場合，まず，悪性リンパ腫を考える必要があるといえよう．ここで一つ注目すべきことは小児発生例を報告する文献が少なからずあるということである[7~9]．本多ら[4]の集計からみると10歳未満での発生が11.5%，20歳未満での発生は19.6%であった．Doll, Weiss ら[5]も Waddell ら[9]，Gowing ら[7]の報告をもとに小児発生例がしばしばみられることを述べている．しかしながら，われわれの集計では最年少は39歳であり，小児発生例は認められなかった．小児の精巣悪性リンパ腫は大部分が lymphoblastic type であり，従って advanced stage である．われわれの症例は精巣原発のものに限定しているため，小児例を含んでいなかったと考えられた．

3．患側

われわれの集計では右14例，左11例，両側1例であり，左側のうち1例は初回手術後4カ月後に，右側に再発している．文献的にみても，左右差はないようである．両側発生については，多くの報告でその発生率が述べられている．両側発生例の中には，しばしば両側異時発生例がみられる．Doll, Weiss ら[5]の報告では15の文献から，両側同時発生が7.5%，両側異時発生が11.5%で両者合わせると，19%となっている．精細胞腫瘍では両側発生の頻度は1.6%といわれる[10]のに対して，悪性リンパ腫ではかなり高い率である．吉田ら[10]は，わが国における両側発生精巣腫瘍118例について統計的考察を行っているが，それによると左右同一組織像を示す101例中悪性リンパ腫は24例あり，左右組織の異なるもの17例中には1例のみ認められ，全118例中25例が悪性リンパ腫であったという．彼らの報告では両側発生の精巣腫瘍では精細胞性腫瘍に次いで多いのが悪性リンパ腫となっている．

4．生前にみられた腫瘍発生部位

三国ら[3]は，表在リンパ節38%，深在リンパ節36%，皮膚22%，骨16%，鼻咽頭14%，口蓋10%，肺6%，中枢神経系6%と報告している．Doll, Weiss ら[5]は多くの文献を集計して，口蓋部，皮膚，中枢神経系への波及について強調し，それぞれ，7.5%，10.2%，7.9%であったと述べている．肺への波及は，Sussman ら[8]は37例中8例にみられたとしている．また，Paladugu ら[2]の剖検に関する報告では86%にみられたという．われわれの集計では鼻咽頭を含む頭頸部，中枢神経系への波及はともに6例（21%）あり，肺への波及は4例（14%）みられ，皮膚への波及は1例もみられなかった．Duncan ら[12]，Buskirk ら[13]によると，鼻咽頭への波及は最初の再発部位であることが多いが，たとえそれがあったとしても，必ずしも予後不良を意味するものではないという．逆に，皮膚や，中枢神経系への波及は予後不良なことが多いという．

5．診断と staging

後述するように，悪性リンパ腫では，精細胞性腫瘍と治療法が大きく異なるために，その診断は確実でなければならない．もちろん，精巣腫瘍が悪性リンパ腫であるか否かは摘除後の組織学的診断の結果によるべきであるが，これを診断するにあたってその手がかりとなるのは，前項で述べたような，悪性リンパ腫の好発部位における病変の存在の有無であろう．特に，悪性リンパ腫では，三国ら[3]が記しているように，精細胞性腫瘍とは異なり，リンパ節が全身的に，また，散在性に侵されることが多く，これらの部位を入念に調べる必要がある．

いったん診断が下されると，つぎに必要なのは，staging である．staging は主として，Ann Arbor の分類[14]に従って行われる．われわれの場合も Ann Arbor の分類にしたがって staging を行った．staging 可能な24例中，stage Ⅰ が8例，stage Ⅱ が7例，stage Ⅲ が8例であった．わが国の最近の報告50例でみると，stage Ⅰ が21例，stage Ⅱ が15例，stage Ⅲ が3例，stage Ⅳ が4例であった．stage Ⅳ と診断された症例は精巣原発か否か，やや疑問が残る．診断や，staging に際しては，CT 検査，リンパ管造影，Ga-citrate による腫瘍シンチ[15]（以下 Ga シンチと略す），Tc-sulfur colloid によるリンパ節シンチ[16]（以下 Tc シンチと略）等が比較的よく用いられてきた．一度行うと，造影剤が1－2カ月停留するので，その後暫くは単純撮影のみで事足りるという利点がある．CT 検査も，非侵襲的であるし，最近ではよく行われる．しかし，ある一定以下の大きさの病変を捕えられないという欠点がある[18]．Ga シンチに関しては Bailey ら[19]，岸本ら[20]は診断に有効であると報告している．しかし，一方で，Mukerjee ら[21]は逆に，有効でなかったと記している．Greenlaw

ら[22]は，非ホジキンリンパ腫に対して Ga シンチを行ったところ，病理組織学的に異常の認められた270カ所の病巣の51%に陽性所見が見られ，とくに大細胞型リンパ腫では71%と高い陽性率を示したと述べている．また，Cabanillas ら[23]によると，Ga シンチとリンパ管造影との診断一致率は85%であったという．いずれにせよこれらの検査はどれも単純では十分とはいえず，いくつかの検査を組み合わせる必要があるといえよう．

6．病理組織学的診断

悪性リンパ腫の病理組織学的分類には，Rappaport 分類[24]が広く国際的に用いられてきた．わが国では，赤崎ら[25]の分類が用いられてきたが，リンパ腫細胞の免疫学的検索が可能となり，Lymphoma-leukemia Study Group が提案した L.S.G. 分類[26]が比較的よく用いられるようになった．最近，アメリカの National Cancer Institute が，非ホジキンリンパ腫について，病理組織学的所見をもとに，10亜型に細分し，これらをさらに臨床的予後により3つに大別した，いわゆる Working Formulation という分類[27]を提案した．これが広く用いられつつある．これによると，予後の悪い high grade，良い low grade そして中間の intermediate grade に大別されている．われわれは，今回，26例の検体を4名の pathologist（青笹，小橋，島，山辺）により Working Formulation に従って，上記3群に分類した．その結果，high grade 11例，intermediate grade 13例，low grade 1例，不明1例であった．本邦報告例では L.S.G. 分類で diffuse large cell type としか記載されていない症例が多く，これらについて判断しかねる．しかし，low grade に相当するものはごく少ないようである．欧米の文献をみても，Doll，Weiss ら[5]の集計では high grade が 76%，intermediate grade が 14%，low grade が3%でやはり high grade，intermediate grade が大半を占めているようである．このことは，精巣悪性リンパ腫は比較的悪性度の高いリンパ腫であることを示している．

7．免疫組織化学

われわれは25例について抗B細胞，抗T細胞モノクローナル抗体（mouse anti-human Mx-Pan B，および mouse anti-human UCHL-1）を用いて免疫組織学的検索を加えた．その結果は，由来不明な2例を除いては全てB細胞性腫瘍であった．精巣の悪性リンパ腫についての免疫組織学的な検索を行った報告はみられず，われわれの報告が初めてのようである．精巣以外の組織についての免疫組織学的な検索はいくつか報告されているが[28-33]，それらによると，節外性の悪性リンパ腫は，主としてB細胞性であるということである．この点についてわれわれの結果は良く一致する．しかし，過去の報告では，B細胞性の節外性悪性リンパ腫は全て，背景に炎症性変化が認められる[28-30]というのに対し，われわれの結果では背景に炎症性の変化は認められなかった．このことは，精巣の悪性リンパ腫が，その他の節外性リンパ腫とは，病理発生学的に異なるのではないかということを示唆する．

8．治療法

一般に，治療法の主軸は患側精巣の外科的切除であり，この点に関しては一般の精巣腫瘍とかわりはない．しかし，これに併用する放射線療法，化学療法に関しては多少異なる．これまで，精巣悪性リンパ腫に対しては手術療法に加えて stage Ⅰ，Ⅱ に対しては放射線療法，stage Ⅲ，Ⅳ に対しては化学療法を中心とした補助療法が行われてきた．ここでも stageⅠ，Ⅱ と stage Ⅲ，Ⅳ の2群にわけて，その治療法について述べる．

まず，stage Ⅰ，Ⅱ に対する治療法であるが，とくに stage Ⅰ に対しては手術療法のみ行ったという報告もみられる[34-35]．われわれの集計でも stage Ⅰ，8例中，手術療法のみ施行した例が1例あり，これは12カ月以上生存している．Doll，Weiss ら[5]は16の文献を集計して，stage Ⅰ で手術療法のみを施行した22例中，再発無く長期生存したのは9例であったと述べている．すなわち，再発率は60%である．彼らはまた，stage Ⅰ，Ⅱ で手術療法に放射線療法を併用した際の結果も集計しているが，それによると，再発率は約50%であったという．われわれの集計したものでは，放射線療法のみを併用した例は1例のみであり，他の6例は放射線療法および，化学療法の両方を併用している．そして，そのうち3例は24カ月以上の生存をみている．これらのことから，たとえ stage Ⅰ，Ⅱ であっても手術療法に加えて放射線療法，化学療法の両方を併用する必要があるのではないかと思われる．次に，stage Ⅲ，Ⅳ についてであるが，これに対してはほとんど例外は無く，手術療法に加えて，化学療法が行われている．しかし，採用される化学療法の regimen が施設によって異なるなどの理由により，その効果は一定せず，また．わが国では長期にわたって経過観察した報告も少ないので，stage Ⅲ，Ⅳ の精巣悪性リンパ腫に対する化学療法の有効性については一言では述べられない．しかし，精巣以外の悪性リンパ腫に対する化学療法の効果については，本村ら[36]の VEMP をはじめとして BONP[37]，MOPP[38]，METT[39]，BVCP[40]

等の多剤併用療法がつぎつぎと報告され，かなりの成績をおさめている．また，最近では，VEPA 療法[41]がかなり良好な成績をおさめたという報告もある．従って，精巣悪性リンパ腫に対しても，これらの多剤併用療法の採用が望まれる．

9．予後と予後規定因子

一般に節外性悪性リンパ腫（リンパ節外原発）の予後は節性悪性リンパ腫（リンパ節原発）のそれと比べて良好といわれる．しかし，われわれの検索した26例についてみると，2年および5年生存率はそれぞれ38％，26％であるからかなり悪いといえる．わが国における過去の報告はほとんど症例報告であるために，長期間の経過観察を行ったものがなく残念ながら，予後については論じることは困難である．Gowing[7]らReadら[11]によると5年生存率は，15％，10％でありわれわれの結果よりさらに悪い．Doll, Weissら[5]によると，多くの報告を集計して12％だという．われわれの場合もそうであったが，Sussmanら[8]のいうようにその約90％が最初の1年以内に死亡している．つぎに問題となるのは，この悪性リンパ腫の予後を規定する因子は何かということである．われわれは，stage，病理学的所見と予後との関連性について調べたわけであるが，はっきりと相関を示したのはstageであった．stageと予後との関連性については多くの報告があるが[2,7,8,11,12,42-44]Readら[11]によるとstage Ⅰ，Ⅱの患者52人のうち40％は5年以上生存したのに対してstage Ⅲ，Ⅳでは5年以上生存した例は1例も無かったという．Doll, Weissら[5]も，多くの報告でstage Ⅰ，Ⅱの方がstage Ⅲ，Ⅳよりずっと予後がよいと述べられていると記している．これらの事実はstagingを正確に行うことの重要性を示唆するともいえよう．

病理組織学的所見と臨床予後との相関に関してはいくつか報告がある[2,12,44]．しかし，病理組織学的分類が統一されず，様々な分類法が様々な施設で用いられたために組織型と予後との関係について明らかな結論は得られていない．今回の検討ではWorking Formulationと予後との相関はなかった．

結　　語

精巣悪性リンパ腫もその報告が相次ぎ，本邦ではすでに150例を越えるまでになった．しかし，それらの報告はほとんどが症例報告であり，残念ながら，多くの症例を集計したものは少なかった．したがって，その性質，とくに，治療法に対する反応性と予後などに関する情報は少ないのが現状である．われわれは，幸いにも多くの施設の協力を得て26例の精巣悪性リンパ腫について，臨床的，病理学的な検討を加えることができた．

臨床病期と予後との間には相関をみたが，残念ながら，病理組織型と予後との間には相関を得ることはできなかった．したがって，その病理組織像から，予後を推測することは困難であると考えられた．今後，さらに症例を重ねての研究が必要と思われる．

本研究を行うに当たり，貴重な検体を提供して下さった，天理よろづ相談所病院泌尿器科部長奥村秀弘先生，市立豊中病院泌尿器科部長西島高明先生，市立吹田市民病院泌尿器科部長大山武司先生，大阪警察病院泌尿器科部長矢野久雄先生，大阪府立病院泌尿器科部長新武三先生，大阪労災病院泌尿器科部長水谷修太郎先生，市立伊丹市民病院泌尿器科部長船井勝七先生，市立西宮中央病院泌尿器科部長加東鈴春先生，県立西宮病院泌尿器科部長永野俊介先生，関西労災病院泌尿器科部長広岡九兵衛先生に深謝いたします．

文　　献

1) Mostofi FK and Price EB Jr: Secondary tumors initially manifest as testicular neoplasms. In: Tumors of the male genital system. Edited by Firminger HI. fascicle 8, series Ⅱ. pp 131-136, Armed Forces Institute of Pathology, Washington D.C., 1973
2) Paladugu RP, Bearman RM and Rappaport H: Malignant lymphoma with primary manifestation in the gonad. A clinicopathologic study of 38 patients. Cancer **45**: 561-571, 1980
3) 三国友吉，田倉　弘，田端運久：左睾丸に原発したと思われる睾丸細網肉腫の1例ならびに内外50症例の文献的考察．泌尿紀要 **18**: 743-756, 1972
4) 本多正事，亀岡　博，三好　進，岩尾典夫，水谷修太郎：睾丸悪性リンパ腫の2例．泌尿紀要 **31**: 2265-2272, 1985
5) Doll DC and Weiss RB: Malignant lymphoma of the testis. Am J Med **81**: 515-524, 1986
6) Abell MR and Holtz F: Testicular and paratesticular neoplasms in patients 60 years of age and older. Cancer **32**: 852-870, 1968
7) Gowing NFC: Malignant lymphoma of the testis. In: Pathology of the testis. Edited by Pugh RBC, pp. 334-355, London Blackwell Scientific Publication, Oxford London Edinburgh Melbourne, 1976
8) Sussman EB, Hajdu SI, Lieberman PH and Whitmore WF: Malignant lymphoma of the testis: a clinicopathologic study of 37 cases. J Urol **118**: 1004-1007, 1976
9) Waddell RW: Testicular lymphomas in children: report of a case and review of the

literature. J Urol **85**: 956-959, 1981
10) 吉田正林, 町田豊平, 増田富士男, 三木 誠, 大石幸彦, 上田正山, 柳沢宗利, 谷野 誠, 岸本幸一, 川口安夫：両側睾丸腫瘍の5例ー本邦118例の統計的考察ー. 日泌尿会誌 **72**:460—471, 1981
11) Read G: Lymphoma of the testisre-sults of treatment 1966-1970. Clin Radiol **32**: 687-692, 1981
12) Duncan PR, Checa F, Gowing NFC. McElwain TJ and Peckham MJ: Extranodal non-Hodgkin's lymphoma presenting in the testicle. A clinical and pathologic study of 24 cases. Cancer **45**: 1578-1584, 1980
13) Buskirk SJ, Evans RB, Banks PM, O'Connell MJ and Earle JD: Primary lymphoma of the testis. Int J Radiat Oncol Biol Phys **8**: 1699-1703, 1982
14) Carb one PP, Kaplan HS, Musshof K, Smithers DW and Tubiana M: Report of the committee on Hodgkin's staging classification. Cancer Res **32**: 1860-1861, 1971
15) Edwards CL and Hayes RL: Tumor scanning with ^{67}Ga-citrate. J Nucl Med **10**: 404-407, 1974
16) 白川 茂, 三木昌宏, 刈米重夫, 阿部光幸, 浜本研：内科の立場からみた悪性リンパ腫の進展. 臨放 **18**: 862-876, 1973
17) 打田日出夫, 石田 修, 池田 恢, 真崎規江, 曽根脩輔, 金城武忠, 黄田知純, 清水秀雄, 田村健治, 中村仁信：悪性リンパ腫のリンパ造影像に関する検討. 日医放線会誌 **33**: 479-495, 1973
18) 鴛海良彦, 馬場博己, 神宮賢一, 松浦啓一：Non-Hodgkin's リンパ腫の臨床. 臨床病期分類の意義と診断. 内科 **48**: 42-49, 1981
19) Bailey TB, Pinsky SM, Mittemeyer BT, Borsky AA and Johoson M: A new adjuvant in testis tumor staining: Galium-67 citrate. J Urol **110**: 307-310, 1973
20) 岸本 孝, 小峰志訓, 宮前達也：^{67}Ga-citrate による泌尿器悪性腫瘍シンチグラムの検討. 臨泌 **26**: 31-38, 1972
21) Mukerjee MG and Mittemeyer BT: Experience in staging testis tumors Bleomycin ^{57}Cobalt and present role of ^{67}Galium scan. J Urol **116**: 467-468, 1976
22) Greenlaw RH, Weinstein MB, Brill B. McBain JK, Murphy L and Kniseley RM: ^{67}Ga-citrate imaging in untreated malignant lymphoma: preliminary report of cooperative group. J Nucl Med **15**:404-407, 1974
23) Cabanillas F, Bodey GP and Freireich EJ: Management of chemotherapy only of stage I and II malignant lymphoma of aggressive histologic types. Cancer **46**: 2356-2359 1980
24) Rappaport H: Tumors of the hematopoietic system. In: Atlas of tumor pathology, Edited by Firminger HI, fascicle 8, series 1. pp. 91-206 Armed Forces Institute of Pathology, Washington D.C., 1976
25) 赤崎兼義：細網内皮系統とその腫瘍. 日病理会誌 **41**: 1-27, 1952
26) 菊地昌弘, 難波紘二, 三方淳男, 毛利 昇, 森茂郎, 若狭治毅：非ホジキンリンパ腫の新病理組織分類. 新分類による悪性リンパ腫アトラス, 小島 瑞, 飯島宗一, 花岡正男, 須知泰山編, 第1版 pp. 28-50. 文光堂, 東京, 1981
27) The non-Hodgkin's lymphoma pathologic classification project: National Cancer Institute Sponsored study of classifications of non-Hodgkin's lymphoma. Summary and description of a working formulation for clinical usage. Cancer **49**: 2112-2135, 1982
28) Aoza a K, Ueda T, Katagiri S, Matsuzuka F, Kuma K and Yonegawa T: Immunologic and immunohistologic analysis of 27 cases with thyroid lymphomas. Cancer **60**: 969-973, 1987
29) Iuchi K, Ichiyama A, Akashi A, Mizuta T, Lee YE, Tada H, Mori T, Sawamura K, Lee YS, Furuse K, Yamamoto S and Aozasa K: Non-Hodgkin's lymphoma of pleural cavity developing from long-standing pyothorax. Cancer **60**: 1771-1775, 1987
30) Maeda N, Sasaki R, Kimoto H, Yamashita, K, Matsunaga, T and Aozasa, K: Intermediate lymphocytic lymphoma of the salivary gland. Cancer (in press).
31) Yamanaka N, Ishii Y, Koshiba H, Suzuki T, Ogasawara M, Arsnue T and Kikuchi K: A study of surface markers in gastrointestinal lymphoma. Gastroenterology **79**: 673-677, 1980
32) Aozasa K, I noue A, Yoshimura H, Katagiri S, Latayama S, Matsuzuka F and Yonegawa T: Intermediate lymphocytic lymphoma of the thyroid gland: an immunologic and immunohistologic study. Cancer **57**: 1762-1767, 1986
33) Aozasa K, Ueda T, Kurata A, Inoue, M, Matsuura, N, Takeuchi, M and Tsujimura, T: Prognostic value of histology and clinical factors in fifty-six patients with gastrointestinal lymphomas. Cancer **61**: 309-315, 1988
34) 小川勝明, 小畑哲彦, 里見佳昭：睾丸原発又は初発と思われるリンパ肉腫の1例. 日泌尿会誌 **66**: 225-226, 1975
35) 寺尾暎治, 山崎 厳：睾丸細網肉腫の2例. 日泌尿会誌 **70**: 238-239, 1979
36) 木村禧代二, 板井保信, 近田千尋, 柏田直俊, 北原武志, 稲垣治郎, 板野輝夫, 藤田 浩, 飯塚紀文, 三国昌喜：悪性リンパ腫の化学療法ーBleomycin の効果を中心にー. 日本臨床 **27**: 1593-1601, 1969

37) 小川一誠，尾山　淳，栗田宗次，亀井良孝，有吉寛，村上　稔，杉浦孝彦，加藤良一，太田和雄：悪性リンパ腫に対する多剤併用（BONP）療法の臨床治験．癌の臨床 **18**: 545-549, 1972
38) Lowenbraum S, De Vita VT and Serpick AA: Combination chemotherapy with nitrogen mustard, vincristine, procarbazine, and prednisone in lymphosarcoma and reticulum cell sarcoma. Cancer **25**: 1018, 1970
39) 太田和雄，栗田宗次，西村　穣，杉山雄一，小川一誠，村上　敵，中村有行，亀井良孝，今井邦之，有吉　寛，片岡邦孝，星野　章，天羽弘行，加藤武俊：悪性腫瘍の化学療法における多剤併用療法（METT）．最新医学 **23**: 631-645, 1968
40) 大熨泰亮，安原尚蔵，杉山天治，占部康雄，藤井昌史，町田健一，村上直樹，木村郁郎：悪性リンパ腫の化学療法－多剤併用 BVCP 療法および AVIP 療法の成績を中心に－．癌の臨床 **22**: 1293-1299, 1976
41) Lymphoma Study Group: Combination chemotherapy with vincristine, cyclophosphamide (Endoxan), prednisolone and adriamycin (VEPA) in advanced adult non-Hodgkin's lymphoid malignancies. Jpn J Clin Oncol **9**: 397-406, 1979
42) Tepperman BS, Gospodarowicz MK, Bush RS and Brown SB: Non-Hodgkin lymphoma of the testis. Radiology **142**: 203-208, 1982
43) Talerman A: Primary malignant lymphoma of the testis. J Urol **118**: 783-786, 1977
44) Turner RR, Colby TV and Mackintosh FR: Testicular lymphomas: a clinicopathologic study of 35 cases. Cancer **48**: 2095-2101, 1981

（1988年6月8日受付）