

## 辜丸破裂の2例

東京医科大学泌尿器科学教室 (主任: 三木 誠教授)

辻野 進, 平田 亨, 清水 弘文, 伊藤 貴章  
塩澤 寛明, 小柴健一郎

### TWO CASES OF TESTICULAR RUPTURE

Susumu TSUJINO, Tohru HIRATA, Hirofumi SHIMIZU,  
Takaaki ITO, Hiroaki SHIOZAWA and Kenichiro KOSHIBA

*From the Department of Urology, Tokyo Medical College*

Two cases of testicular rupture are presented and 119 cases in Japanese literature are reviewed. A 29-year-old man and a 32-year-old man were admitted to our hospital with the complaint of gradually increasing pains and swelling on the right testicle. Four days and three days before admission they experienced trauma during athletic activities.

The diagnosis was established preoperatively by means of ultrasonography in the first one, but not in the other. The necrotic tissue of 1/3~1/2 of testis was removed and tunica albuginea was repaired in both cases.

Of 119 cases of testicular rupture in Japanese literature a peak occurs in the 2nd decade and during contact sports. The ultrasonography is an effective diagnostic modality. The rate of orchiectomy has been decreasing.

The function of the affected testis is hard to evaluate.

(Acta Urol. Jpn. 35: 1079-1082, 1989)

**Key word:** Testicular rupture

### 緒 言

比較的稀とされていた辜丸破裂は、スポーツ外傷や交通事故の増加に伴い、その報告例もしばしば見受けられるようになってきた。われわれも、最近スポーツ外傷による辜丸破裂の2例を経験し、いずれも辜丸組織を可及的に残し白膜縫合術を行い経過良好である。そこでこの2例を報告するとともに、いままでに本邦で報告された辜丸破裂117例に自験例を加え、119例について統計的考察を行い報告する。

### 症 例

#### 〔症例1〕

患 者: 29歳, 会社員, 未婚

主 訴: 右辜丸部の有痛性腫脹

現病歴: 1987年11月1日, 野球試合中に右辜丸部を打撲し, 自宅にて患部を冷やしていたが腫脹や疼痛が増強したため, 受傷4日後に来院した。

既往歴および家族歴: 特記すべきことなし。

現 症: 全身所見に特記すべきことなし。右辜丸・

副辜丸は一塊となり区別できず, 小児手拳大に腫大し圧痛著明であった。右陰囊上2/3, 左陰囊および会陰部に皮下血腫を認めた。

血液一般・生化学検査: WBC 12,200/mm<sup>3</sup> 以外異常を認めず。

尿検査 正常範囲

X線検査: 腹部単純写真で異常を認めず。

超音波検査所見: 比較的エコーレベルの高い辜丸は, その一部が辺縁不整の断裂像としてみられた。また, 辜丸周囲の一部にはエコーレベルの低い像があり血腫の存在を示していた。

以上の所見より右辜丸破裂の診断にて手術を施行した。

手術所見: 腰麻下に右陰囊皮膚に切開を加え, 多量の凝血塊を除去し観察すると, 白膜は縦方向に断裂し, 辜丸の一部は黒く壊死状態となっていた。約2/3の健常組織を残し白膜を3-0デキソンにて縫合した (Fig. 1)。

病理組織学的所見: 辜丸は部分的に出血・壊死をきたし, 炎症細胞浸潤はほとんど認められなかった。

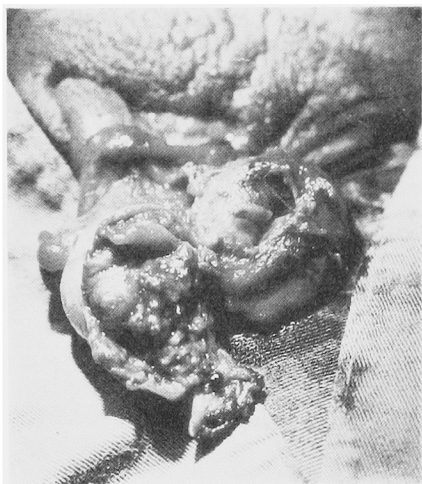

Fig. 1. The necrotic part was removed and 2/3 of testis was repaired.

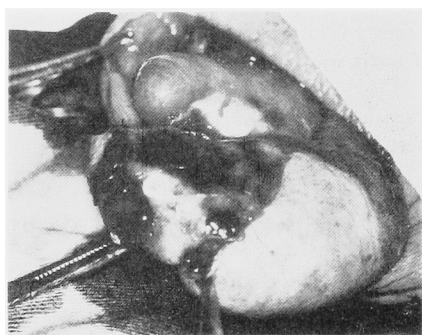


Fig. 2. The lower half of tunica albuginea was ruptured and the testicular tissue was prolapsed. But 1/2 of testis was repaired.

術後経過良好で、40日後に行った精液検査は正常であった。また2ヶ月後、右睾丸は左睾丸に比してやや小さいが、硬度・弾性などは左睾丸とほぼ同程度であった。

#### 〔症例2〕

患者：32歳，バスケットボール選手，既婚

主訴：右睾丸部の有痛性腫脹

現病歴：1986年5月9日，バスケットボール試合中に右睾丸部を打撲した。放置するも有痛性腫脹出現し，歩行困難となり，受傷3日後に来院した。

既往歴および家族歴：特記すべきことなし。

現症：全身所見に特記すべきことなし。右睾丸・副睾丸は一塊となり，鵝卵大に腫大し圧痛著明であった。また，右陰囊全体に皮下血腫を認めた。

血液一般・生化学検査 WBC 11,500/mm<sup>3</sup> 以外異常を認めず。

X線検査：腹部単純写真で異常を認めず

超音波検査：右睾丸内は均一であり，血腫の存在は明らかではなかった。

右睾丸破裂を疑い翌日手術を施行した。

手術所見：腰麻下，右陰囊皮膚に切開を加え，古い凝血塊を除去し観察すると，白膜は下半分が縦に完全に裂けており，睾丸内容の一部は脱出していた。約1/2の健常組織を残し3-0デキソンにて白膜を縫合した (Fig. 2)。

病理所見：睾丸切除部は全体的に壊死を来とし，間質に出血と軽度の好中球浸潤を伴ういわゆる梗塞像を呈していた。

術後経過良好で，8日目に退院した。

## 考 察

睾丸破裂は本邦では折笠<sup>1)</sup>の35例の集計以後，林ら<sup>2)</sup>が11例，行徳<sup>3)</sup>が11例，鎌田ら<sup>4)</sup>が30例をそれぞれ集計し報告している。それ以降に報告された30例に今回の2例を加え，鎌田ら<sup>4)</sup>の表に続けると Table 1 のようになる。これら計119例について統計的考察を行った。

受傷年齢は7歳より72歳に及ぶが，20歳代が55例 (47.0%)と最も多く，次いで10歳代22例 (18.8%)，30歳代21例 (17.9%)となっており，鎌田ら<sup>4)</sup>の集計結果と同様の傾向を示している。患側の判明している101例では，右側56例，左側45例で有意な差はなかった。受傷原因としてはスポーツが最も多く，ついで交通事故となっている。ちなみに1980年を境に分けてみると，1980年以降はその傾向が強い (Table 2)。症状については記載のなかった症例を除けば，局所の疼痛はすべて (85例)に，陰囊の腫脹も1例を除いてすべて (92例)に認められた。ショック症状を呈したものは9例と少なく，肉眼的血尿を認めたものは3例あるがその併発症は不明である。術前に睾丸破裂の診断を下すのは以外に難しく，大部分は開けてみて初めて診断がついている。ただ最近では術前に超音波検査やCTを施行した例が多く，今回集計32例中，超音波検査は12例<sup>6,7,9)</sup>に，CTは3例<sup>9)</sup>に行われている。そして超音波検査施行例中5例では白膜断裂が確認されている。われわれの2例にも前述のごとく超音波検査を実施し，症例1ではそれが明らかであったが，症例2では不明瞭であった。野俣ら<sup>7)</sup>も指摘しているが，詳しい問診と同時に超音波検査が有力な情報を提供してくれることはまちがいないであろう。破裂様式は記載のあった73例についてみると，横裂39例，縦裂17例，斜裂5例，粉碎3例，その他9例で横裂が最も多く，鎌田ら<sup>4)</sup>の集計結果と同傾向である。

Table 1. Thirty-two cases of testicular rupture reported after Kamata's report

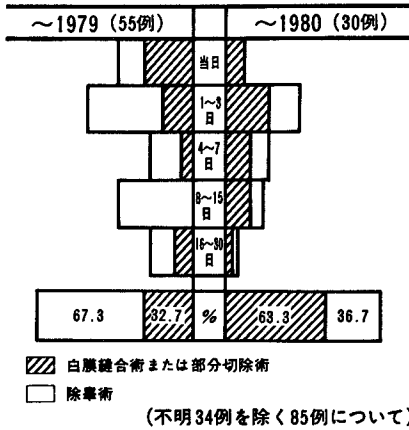
症例	報告者	年代	年齢	性別	原因	術前診断	病態	腫瘍	手術の時間	手術まで	治療法	病理所見	破裂状況	合併症	術後経過	特殊検査
88	坂	1977	53	左	オートバイ事故	睾丸破裂疑	+	+	3日	除のう内容除去術	除のう内容除去術	出血を伴った壊死	赤道面断裂	左鞘膜・下	良好	睾丸造影
89	越戸	1978	35	右	ソフトボール	除のう水腫	+	+	7日	除のう水腫摘出術	除のう水腫摘出術	嚢腫を伴った壊死	睾丸中央部	胸部打撲	良好	睾丸造影
90	吉本・他	1980	43	左	工事現場にて落下		+	+	数日	除腫術	除腫術	嚢腫を伴った壊死			良好	
91	大村	1980	38	右	けんか	睾丸破裂疑	+	+	9日	白膜縫合術	白膜縫合術	出血を伴った壊死			良好	エコー
92	竹崎・他	1982	7	右	崖より落下	除のう内血腫	+	+	8日	白膜縫合術	白膜縫合術	出血を伴った壊死			良好	エコー
93	沖田・他	1983	22	右	ハンドボール	睾丸破裂	+	+	3日	除腫術	除腫術	嚢腫を伴った壊死			良好	エコー
94		18	右	けんか		睾丸破裂疑	+	+	3日	白膜縫合術	白膜縫合術				良好	
95	仁藤・他	1984	32	左	空手道場にて	睾丸破裂疑	+	+	12日	白膜縫合術	白膜縫合術				良好	
96		19	右	空手道場にて		睾丸破裂疑	+	+	3日	白膜縫合術	白膜縫合術				良好	
97	山下・他	1984	23	左	オートバイ運転中		+	+	4日	白膜縫合術	白膜縫合術		下1/3部断裂		良好	
98		24	右	オートバイ運転中			+	+	6日	除腫術	除腫術				良好	
99	木暮・他	1985	27	右	ゴルフ	睾丸破裂	+	+	1日	白膜縫合術	白膜縫合術	出血を伴った壊死		(一)	嚢腫を伴った壊死	エコー
100	藪崎・他	1985	22	右	空手の試合	睾丸破裂疑	+	+	2日	白膜縫合術	白膜縫合術	嚢腫を伴った壊死		(一)	嚢腫を伴った壊死	エコー, CT
101	船木・他	1986	23	右	オートバイ事故	外傷性除のう血腫	+	+	2日	白膜縫合術	白膜縫合術	嚢腫を伴った壊死		(一)	嚢腫を伴った壊死	エコー, CT
102	安積・他	1986	30	右	けんか		+	+	20時間	白膜縫合術	白膜縫合術	嚢腫を伴った壊死		(一)	嚢腫を伴った壊死	エコー, CT
103		25			オートバイ事故		+	+	21時間	白膜縫合術	白膜縫合術	嚢腫を伴った壊死		(一)	嚢腫を伴った壊死	エコー, CT
104	杉田・他	1986	24	右	ソフトボール		+	+	2日	除腫術	除腫術	嚢腫を伴った壊死		(一)	嚢腫を伴った壊死	エコー, CT
105	岡・他	1986	16	右	自転車より落下		+	+	13日	除腫術	除腫術	嚢腫を伴った壊死		(一)	嚢腫を伴った壊死	エコー, CT
106	大島・他	1986	26	右	野球の試合	睾丸破裂疑	+	+	1日	除腫術	除腫術	嚢腫を伴った壊死		(一)	嚢腫を伴った壊死	エコー, CT
107	児玉・他	1986	25	右	空手練習	睾丸破裂	+	+	1日	白膜縫合術	白膜縫合術	嚢腫を伴った壊死		(一)	嚢腫を伴った壊死	エコー, CT
108	"	23	右	オートバイ運転中			+	+	2時間	白膜縫合術	白膜縫合術	嚢腫を伴った壊死		(一)	嚢腫を伴った壊死	エコー, CT
109	矢島・他	1986	16	左	野球		+	+	29日	白膜縫合術	白膜縫合術	嚢腫を伴った壊死		(一)	嚢腫を伴った壊死	エコー
110		29	左	けんか			+	+	3日	除腫術	除腫術	嚢腫を伴った壊死		(一)	嚢腫を伴った壊死	エコー
111		16	右	オートバイ運転中			+	+	10日	除腫術	除腫術	嚢腫を伴った壊死		(一)	嚢腫を伴った壊死	エコー
112	"	27	右	野球			+	+	9日	白膜縫合術	白膜縫合術	嚢腫を伴った壊死		(一)	嚢腫を伴った壊死	エコー
113	服部・他	1986	30	左	精肉作業		+	+	1日	高位除腫術	高位除腫術	嚢腫を伴った壊死		(一)	嚢腫を伴った壊死	エコー
114	清野・他	1986	18	左	自転車運転中	睾丸破裂疑	+	+	1日	除腫術	除腫術	嚢腫を伴った壊死		(一)	嚢腫を伴った壊死	エコー
115	大島・他	1987	26	右	ソフトボール	睾丸破裂疑	+	+	5日	白膜縫合術	白膜縫合術	嚢腫を伴った壊死		(一)	嚢腫を伴った壊死	エコー
116	松田・他	1987	21	左	少林寺拳法	睾丸破裂	+	+	2日	白膜縫合術	白膜縫合術	嚢腫を伴った壊死		(一)	嚢腫を伴った壊死	エコー
117	野俣・他	1987	26	左	けんか	睾丸破裂	+	+	4日	白膜縫合術	白膜縫合術	嚢腫を伴った壊死		(一)	嚢腫を伴った壊死	エコー
118	辻野・他	1988	32	右	バスケットボール	睾丸破裂疑	+	+	5日	白膜縫合術	白膜縫合術	嚢腫を伴った壊死		(一)	嚢腫を伴った壊死	エコー
119	"	29	右	野球			+	+	5日	白膜縫合術	白膜縫合術	嚢腫を伴った壊死		(一)	嚢腫を伴った壊死	エコー

Table 2. Testicular rupture may result from contact sports, vehicle accidents, falls and fights. Recently the contact sport is the most common cause.

年度	計	～1979	1980～
スポーツ外傷	32	17	15
交通事故	22	14	8
転落	17	14	3
けんか	20	12	8
その他	19	17	2
不明	9	9	0
計	119	83	36

(本邦報告例119例について)

Table 3. The rate of orchiectomy has been decreasing, especially in the short time before admission.



睾丸破裂に対する治療は、白膜縫合術・部分切除術と除睾術が主となるが、ちなみに1980年を境に前後に分けてみると、最近はなるべく睾丸を残す努力がなされている傾向がうかがわれる。特に受傷後日が浅いとその傾向が強い (Table 3)。受傷直後ではなく何日かして来院する例が多く診断を難しくしているが、疑わしい例は開けるべきで、諸家<sup>1-5,7,8)</sup>の報告でも同意見である。病理所見についての記載のあった45例中、出

血のみのものが11例、変性壊死を伴うものが26例と後者が多い。これは前述のごとく受傷後日数を経たものが多からであろう。119例中1例 (0.84%) は睾丸腫瘍に合併したものであり手術時充分な注意が必要である。白膜縫合術や部分切除術を施行した場合、患側睾丸が正常な機能を回復するかどうかが問題であると同時に、反対側睾丸への影響も考える必要がある。しかし現状ではこれらの具体的評価は難しい。今回の集計では6例に精液検査が行われており<sup>6,9)</sup>、われわれの例でも前述のごとく問題はなかったが、精液検査だけでは不十分であろう。できればさらに長期間の患側睾丸の経過観察が必要であり、特に睾丸の機能評価を如何にするかが今後の課題と考えられる。

文 献

- 1) 折笠精一：睾丸破裂の1例。臨床皮泌 18：875-878, 1964
- 2) 林威三雄, 城野逸夫, 奥村秀弘, 岡垣寿太郎：睾丸皮下破裂の2例。臨床皮泌 20：623-627, 1966
- 3) 行徳公昭：睾丸破裂の1例。皮膚と泌尿 30：880-882, 1968
- 4) 鎌田日出雄, 小浜常昭：睾丸破裂の2例。泌尿紀要 29：701-706, 1983
- 5) 大島憲二, 樹知果夫：睾丸破裂の1例。広島医学 40：141-142, 1987
- 6) 木暮輝明, 松崎 章：超音波検査にて診断し得た外傷性睾丸破裂の1例。秋田医師会誌 37：114-116, 1985
- 7) 野俣浩一郎, 林 幹男：睾丸破裂の1例。泌尿紀要 33：450-452, 1987
- 8) 杉田 治, 松本 茂, 大橋洋三, 亀井義広, 平野学, 近藤捷嘉, 今岡正明, 藤田幸利：睾丸破裂の1例。西日泌尿 48：839-842, 1986
- 9) 藪崎 昇, 田付二郎, 井川欣市：睾丸皮下破裂8例の臨床的検討。防衛衛生 32：523-527, 1985
- 10) 清野耕治, 船木広英, 藤塚 勲, 瀬尾喜久雄, 久保 隆：外傷性腫瘍破裂の1例。日泌会誌 77：1894-1894, 1986

(1988年6月3日受付)