内分泌・化学併用療法で肺転移消失のみられた前立腺癌の一例

埼玉医科大学泌尿器科学教室（主任：岡田耕市教授）
坂本 修一，楠山 弘之，沼 秀親，岡田 耕市

LUNG METASTASES OF PROSTATIC CANCER VANISHED BY EARLY COMBINED HORMONAL AND CHEMOTHERAPY: REPORT OF A CASE

Syuuichi SAKAMOTO, Hiroyuki KUSUYAMA, Hidechika NUMA and Koichi OKADA
From the Department of Urology, Saitama Medical School

A 69-year-old man initially came to our hospital with the chief complaint of dysuria and hematuria. On rectal examination, the prostate gland was found to be grossly enlarged and rock hard in consistency. Abnormal laboratory data included: lactatedehydrogenase, alkaliphosphatase, acid phosphatase and prostatic acid phosphatase.

Chest X-ray revealed multiple nodular lesions in both lung fields. Pathologic findings of the prostate needle biopsy revealed moderately well differentiated adenocarcinoma. Early combined hormonal and chemotherapy (adriamycin, TGF, methotrexate, bleomycin) was performed.

After two courses of this regimen, the pulmonary lesions vanished completely. In addition, partial disappearance of osteoblastic lesions on bone scans was recognized.

(Acta Urol. Jpn. 35: 1069-1073, 1989)

Key words: Prostatic cancer, Chemotherapy, Lung metastases

緒 言

前立腺癌に対する治療は内分泌療法が現在もなおその主流をしめている．しかし初診時すでに high stage 症例が多く長期予後からみると本療法のみにたよることはかならずしも得策でないことはすでに認められた事実がある．

今回われわれは著明な肺および骨転移像を呈した新鮮前立腺癌 Stage D_2 症例に対し，初回より内分泌療法と化学療法を併用して著効をえた一例を経験したので若干の文献的考察を加えて報告する．

症 例

患者：69歳，男性，事務員

主訴：排尿困難，血尿

家族歴・既往歴：特記すべきことなし

現病歴：1986年1月頃より排尿困難と血尿が出現し，近医にて前立腺炎の診断のもとに治療を受けていたが症状の改善が認められず，さらに下肢のシビレ感が出現したため同年4月23日当科を受診した．直腸診にてクルミ大で板状硬，表面不整な前立腺を触知したため前立腺癌の疑診にて同年5月26日入院した．

入院時現症：身長 160 cm，体重 54 kg，栄養状態良好．貧血，黄疸なく表在性リンパ節の腫脹を認めない．

入院時検査：血沈，血算，CRP で異常を認めず，血液生化学検査のうち LDH 510 mu/ml, ALP 1086 mu/ml, Acid-P 7.0 KA, PAP 16.6 ng/ml と異常高値を示した．尿細胞診は class V．レントゲン検査では IVP で上部尿路に異状を認めなかったが，腫大した前立腺が膀胱内へ突出した像を呈し（Fig. 1），さらに膀胱尿道造影では典型的な前立腺癌の浸潤像と骨盤骨に骨形成性の病変を認めた（Fig. 2）．胸部レントゲンでは大小不同の結節陰影が両肺野に多数散布しているのを認めた（Fig. 3，上）．経直腸前立腺生検にて中等度分化型腺癌であり，Cleason score 3+3.6．前立腺癌 Stage D_2 と診断した（Fig. 4）．骨シンチグラムはレ線上骨形成性の変化を認める部位に一致して異常集積像を示した（Fig. 5，上）．

入院後経過：診断確定後，両側除睾術を行ない，ひ

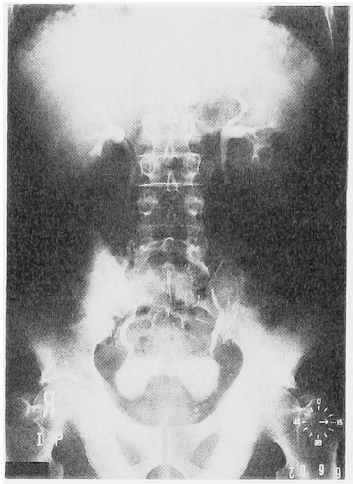

Fig. 1.　排泄性腎盂造影：上部尿路には異常を認めない．腫大した前立腺が膀胱内へ突出している．

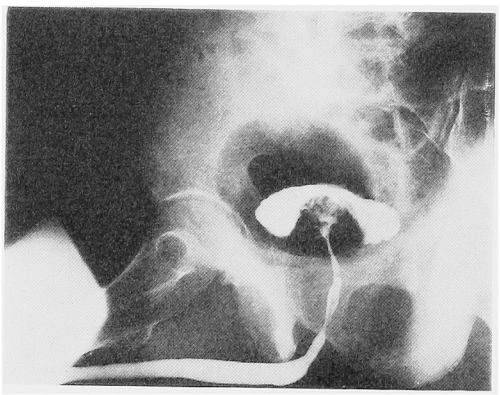

Fig. 2.　尿道膀胱造影：前立腺の膀胱への浸潤が認められる．

きつづき ADM, TGF, MTX, BLM を用いた化学療法を開始した（Table 1）．1クール終了時より Estracyt, UFT, PSK の経口投与にて維持療法を平行して開始した．3週間後に2クール目を行ない一時退院とした．

自覚症状，胸部レントゲン所見および異常検査値は治療開始後，約一週間を経過した頃より改善傾向を示し，3週間後の2クール目には自他覚症状の消失，肺転移像の消失（Fig. 3, 下）および PAP, LDH の正常化をみた（Fig. 6）．また骨シンチグラム上の推移を見ると，約6カ月経過した時点で activity の減少と L_4 横突起に認められた hot area の消失を確認した（Fig. 5, 下）．

約5カ月の通院治療ののち1987年1月短期入院にて3クール目を終了し現在に至っている（Fig. 6）．

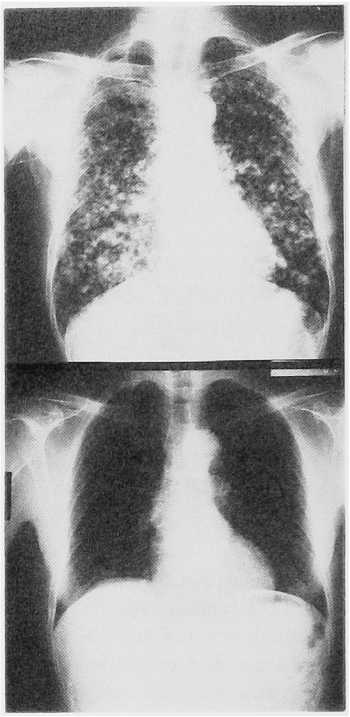

Fig. 3.　上段：胸部X線：入院時所見，大小不同の結節陰影が両肺野に散在している．
下段　3週間後であり転移像の消失をみる．

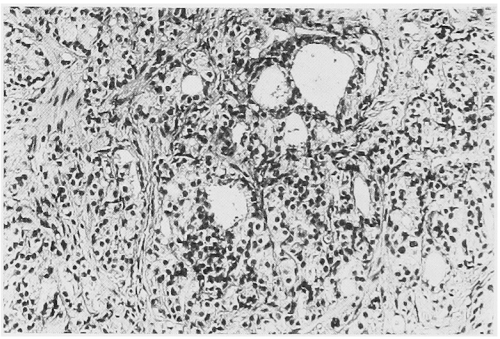

Fig. 4.　組織：中等度分化型腺癌 HE×40
(Gleason score 3+3, 6)

全経過を通じて副作用は軽微であり，化学療法後数日続く食欲不振，脱毛を認めた以外血液生化学上の変動も一過性で短期是正が可能な程度であった．

考　　案

前立腺癌に対する治療は従来から除睾＋ホルモン療法が主体となっているが，ホルモン抵抗例や治療中に再燃をおこすことが知られている．また，初診時すでに high stage (C, D) 症例が約2/3を占[1]め予後はか

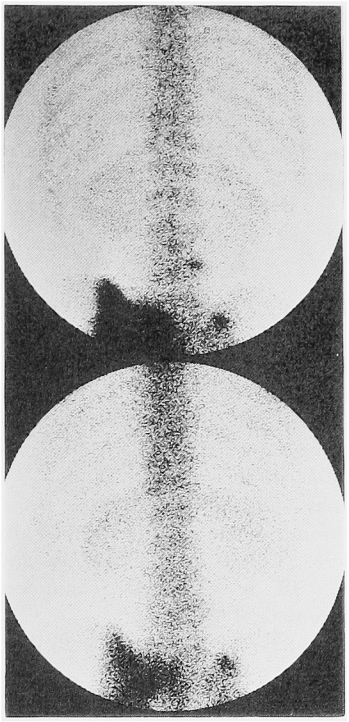

Fig. 5.　上段：骨シンチグラム上異常集積像を示す．
下段　6ヶ月後であり，取り込みの減少と L_4 横突起に認められた hot area の消失をみる．

Table 1.　治療方法

Day	1	2	3	4	5
ADM (35mg/m² I.V)	⇩				
TGF (200mg/body I.V)	⇩				
MTX (400mg/body I.V)	⇩				
BLM (5mg/body I.M)	⇩	⇩	⇩	⇩	⇩
Estracyt 4cap, UFT 400mg, PSK 2.0g orally every day					

ならずしも良好とはいえない．

Schoones ら[2]は進行前立腺癌患者の平均生存率は1.7年であったとしているし，Murphy[3]は2.4年であったと報告している．進行前立腺癌症例において肺転移を認める率は，Bolton は5.7%，Bumpus[5]は4.9%と報告しているが両者とも剖検ではさらに頻度が高かったとしている[4,5]．

これらの点を考慮し，近年新鮮前立腺癌症例に対し初回より内分泌・化学併用療法を積極的に行ない，強力な寛解導入療法を確立しようとする試みがなされて[6-8]おり，ひいては予後の改善を目的とするような報告もなされている[7,9]．

使用される化学療法剤としては CDDP, CPM, ADM, VCR, IFM, PEP, 5-FU などの単剤あるいは多剤併用療法が主体となっている．倉本[6]らはホルモン療法に CDDP を併用してその近接効果に関する報告をしており，Merrin[10]も CDDP+DES 療

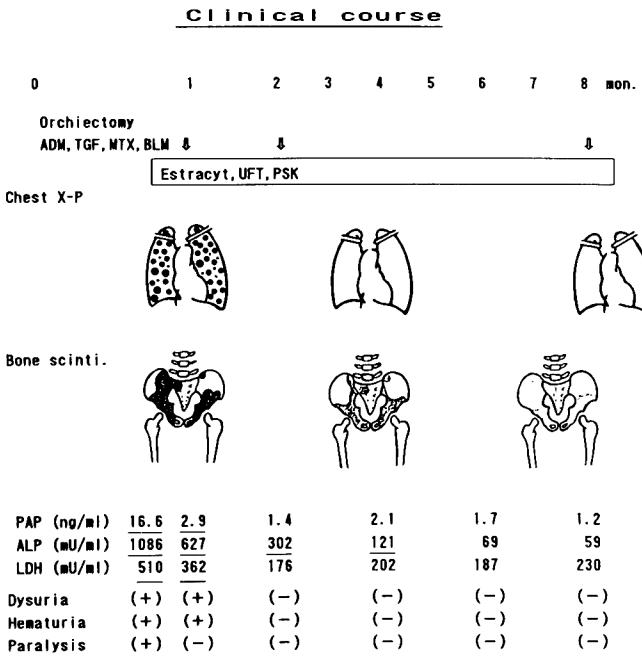

Fig. 6.　治療経過

法の有効性を述べている．また南ら[9]はCDDPとADMの併用を主体とした療法を行ない延命効果の改善を目標に検討中である．さらにMurphyらのCPMを用いたNPCP protocol 500によれば初回より化学療法を併用した群が，ホルモン単独群に比し生存率においてすぐれた効果を示していると結論づけている[7]．その他，Servadio[8]ら，藤井ら[11]もCPMを用いて良好なる近接効果を得たとしている．近年，吉本ら[12]は未治療Stage D前立腺癌13症例に対し，VCR, IFM, PEP 3者併用による単独療法を行い，PR 5例，OS 6例と84.6%の高い有効率を示しさらにOS例に内分泌療法を追加することによって全例PRとなったと報告している．

いずれにせよ内分泌療法と化学療法の併用療法は島崎ら[13]の前立腺癌にはホルモン感受性細胞と抵抗性細胞が混在するという仮説や，エストロゲンに対する反応性も同一腫瘍間で異なっており治療における多様性の必要を指摘しているFranks[14]の報告にもとずいており，内分泌療法単独よりもcytotoxic agentの併用がより効果的であるとしている[7]

今回，われわれの経験した症例は初診時すでに骨転移ばかりでなく著明な肺転移病巣を有し予後が極めて悪いものと考えられたが，外観上身体強健であったので，初回より化学療法を併用し強力な寛解導入を目的として対処した．使用薬剤は，ADM, TGF, MTX, BLMで，合計3クールの多剤併用療法を施行した．治療開始より2クール目には自他覚症状の消失と肺転移像の消失，PAP, LDHの正常化を認めており1987年5月現在再燃の徴候はない．また約6カ月後には骨シンチグラムでactivityの減少とL_4横突起にあったhot areaの消失を確認している．内分泌療法（除睾＋DES）とCPM, 5-FUを併用して骨シンチグラム上，安定および部分的消失を79.1%に認めたという報告[8]もあるがその評価の仕方を含めて骨転移に対する内分泌療法および化学療法の効果は不定である．

結　　語

69歳，男性の新鮮前立腺癌Stage D_2症例に対して内分泌療法と化学療法の同時併用を行った．その結果，早期より

① 血尿の消失，排尿困難および下肢のシビレ感の改善

② PAP, ALP, LDH値の正常化

③ 胸部レントゲンで肺転移像の消失，骨シンチグラムで骨病変の取り込みの減少

を認めた．

経過は良好で1987年5月現在，再燃を認めていない．

本症例は，第447回日本泌尿器科学会東京地方会で発表した。

文　　献

1) 岡田耕市：前立腺癌の61例．埼玉医大誌 **9**: 29-36, 1982

2) Schoones R, Palma LD, Gaeta JF, Moore RH and Murphy GP: Prostatic carinoma treated at categorical centers: clinical and pathological observations. NY State J Med **72**: 1021, 1972

3) Murphy GP: Management of advanced carcinoma of the protate. In: Genitourinary Cancer. Edited by Skinner DG and deKernion. JB p.399, W.B. Saunders Co., Philadelphia, 1978

4) Bolton BH: Pulmonary metastases from carcinoma of the prostate: incidence and case report of a long remission. J Urol **94**: 73, 1965

5) Bumpus HC Jr: Carcinoma of the prostate: clinical study of 1,000 cases. Surg Gynecel Obstet **43**: 150, 1926

6) 倉本　博，上田豊史，熊澤浄一，有吉朝美，真崎善二郎，長田幸夫，尾本徹朗，森田一喜朗，中州肇：前立腺癌に対する化学療法とホルモン療法の併用療法の近接効果．西日泌尿 **48**: 382-387, 1986

7) Murphy GP, Beckley S, Brady MF, Chu TW, deKernion JB, Dhabuwala C, Gaeta JF, Gibbons RP, Loeing SA, Mckiel CF, Mcleod DG, Pontes JE, Prout GR, Scardino PT, Sdhlegel JU, Schmidt JD, Scott WW, Slack NH and Soloway MS: Treatment of newly diagnosed metastatic prostate cancer patients with chemotherapy agents in combination with hormones versus homones alone (NPCP protocol 500). Cancer **51**: 1264-1272, 1983

8) Servadio C, Mukamel E, Lurie H and Nissenkorn I: Early combined hormonal and chemotherapy for metastatic prostatic carcinoma. Urology **21**: 493-495, 1983

9) 南　祐三，小川繁晴，湯下芳明，金武　洋，進藤和彦，斉藤　泰：新鮮前立腺癌の内分泌・化学同時併用療法の経験．西日泌尿 **48**: 394-398, 1986

10) Merrin CE: Combination orchiectomy, estrogen therapy and cis-platin for the treatment of previously untreated stage D adenocarcinoma of the prostate. Proc Am Assoc Cancer **21**: 146, 1980

11) 藤井和男，安野博彦，川井田徳之，中村一郎：新

鮮 Stage D 前立腺癌に対する hormone, cyclophosphamide 併用療法 第一報. 泌尿紀要 **32**: 1713-1717, 1986

12) 吉本 純，那須保友，赤木隆文，小浜常昭，津島知靖，尾崎雄治郎，松村陽右，大森弘之．進行 Stage D 前立腺癌に対する Vincristine, ifosfamide, Peplomycin 併用療法. 日泌尿会誌 **76**: 1-9, 1985

13) 島崎 淳，宮内大成，安藤 研，桝鏡年晴，山口邦雄，角谷秀典，岡野達弥，小玉孝臣：前立腺癌のホルモン応答機構. 臨床科学 **19**: 1312-1321, 1983

14) Franks LM: Estrogen-treated prostatic cancer. The variation in responsiveness of tumor cells. Cancer **13**: 490-501, 1960

（1988年7月6日受付）