

皮膚転移をきたした膀胱癌の2例

徳島大学医学部泌尿器科学教室 (主任 黒川一男教授)

滝川 浩, 香川 征, 淡河 洋一, 古川 敦子
稲井 徹, 黒川 一男

CUTANEOUS METASTASES FROM TRANSITIONAL CELL CARCINOMA OF THE BLADDER

Hiroshi TAKIGAWA, Susumu KAGAWA, Yoichi AGA,

Atsuko FURUKAWA, Tohru INAI and Kazuo KUROKAWA

From the Department of Urology, School of Medicine, Tokushima University

Two cases of transitional cell carcinoma of the bladder with cutaneous metastases are reported. In one patient, multiple nodular metastatic lesions appeared simultaneously with urethral recurrence after total cystectomy. In another patient, diffuse inflammatory metastatic lesion was generated after radiotherapy for pelvic lymph nodes.

The pathways of metastatic dissemination from the transitional cell carcinoma of the bladder are discussed.

(Acta Urol. Jpn. 35: 1061-1063, 1989)

Key words: Cutaneous metastasis, Bladder carcinoma

緒 言

膀胱癌の転移は、リンパ節、肺、肝に多く、皮膚への転移は比較的稀とされている。

今回われわれは膀胱癌術後に広範な皮膚転移をきたした2例を経験したので報告する。

症 例

症例1

患者：77歳、男性

経過：1986年3月無症候性肉眼的血尿にて某泌尿器科を受診。TCC, G2, T4, N1, M0と診断された。膀胱全摘除術の適応と考えられたが、患者が手術を拒否したため、膀胱部に3,000 Rad.の照射を行い退院した。同年11月頃より肉眼的血尿が強くなり当科を紹介され入院した。入院後、ADMの動注(total 60 mg)と放射線療法(1,600 rad)との併用療法を行ったが効果なく、12月には閉塞性腎不全をきたし、経皮的腎瘻を造設した。その後M-VAC療法¹⁾を行ったが、その効果もNCであり肉眼的血尿は持続したため、保存的治療は困難であると判定し、1987年3月にpalliative cystectomyを行った。癌は右骨盤壁にまで浸潤していた。術後外来にて経過観察していたが、

同年10月には尿道海綿体に沿った強い痛みを伴う腫瘍の発生が認められ入院した。直腸診および骨盤CTでは骨盤腔内には腫瘍の再発はなく、骨盤内リンパ節の腫大も認められなかった。尿道洗浄細胞診はclass Vであり、膀胱腫瘍の尿道再発と考え、両側鼠径リンパ節の腫大も認められたため全除精術および両側鼠径リンパ節摘出術を行った。摘除尿道の病理組織では陰茎海綿体内へのTCC, G2の広範な浸潤が認められ、両側鼠径リンパ節の病理組織もTCC, G2のリンパ節転移であった。同時期より前胸部および下腹部の皮下に直径2 cm程度の多発する有痛性の結節が出現し、生検にてTCC, G2の皮下組織への転移が確認された(Fig. 1)。術後cyclophosphamide, adriamycin, cis-platinum併用療法を行ったが効果なく12月に癌死した。

症例2

患者：85歳、男性

経過：1982年4月、TCC, G2, T1, N0, M0, 多発性膀胱腫瘍の診断にてADM膀胱内注入(10 mg × 10)と放射線の併用療法(200 rad × 10)を行った後、残った腫瘍をTURした。その後外来にてcarboquone(10 mg)とcytosine arabinoside(100 mg)の膀胱内注入療法を月1回で9回施行した。1983

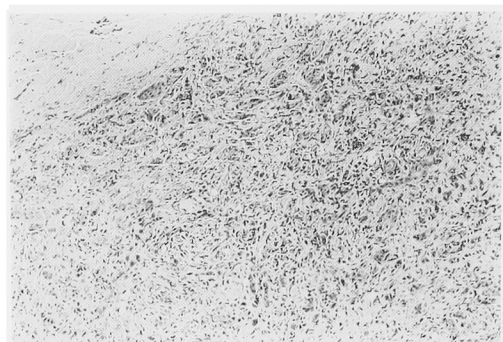


Fig. 1. 皮膚生検像 TCC grade 2

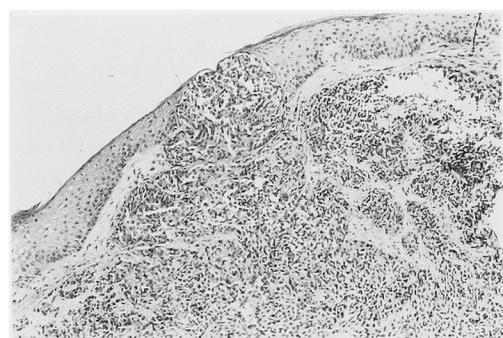


Fig. 2. 皮膚生検像 TCC grade 2, 一部では表皮を貫いている。

年は膀胱内に再発なく経過良好であったが、1984年からは受診せず、1987年8月に左下肢の浮腫を主訴として受診した。膀胱鏡では膀胱内に腫瘍の再発なく、尿細胞診も class I であったが、両側鼠径リンパ節の腫大と骨盤部 CT での左腸骨領域リンパ節の腫大が認められ、左鼠径リンパ節の生検にて TCC の転移が確認された。TCC の骨盤内リンパ節および鼠径リンパ節転移によるリンパ性浮腫と診断し、ADM の全身投与 (160 mg) と骨盤部への放射線療法 (5,000 rad) を行った。左下肢の浮腫は著明に改善し退院したが、退院後1カ月で再度両側下肢および下腹部の著明な浮腫が出現した。下腹部の浮腫は一部板状硬結を呈し、同部の皮膚生検にて皮下組織内への広範な TCC, G2 の転移が診断された (Fig. 2)。化学療法を考慮したが患者はそれ以上の治療を拒否し退院した。

考 察

膀胱癌の皮膚転移の頻度は低く、朴ら²⁾による日本剖検報からの統計によれば、わずか1,275例中53例 (4.2%) に認められるにすぎない。また、転移性皮膚癌の中で膀胱癌からの転移は西村ら³⁾が集計した256例では3例 (1.2%)、堀ら⁴⁾の集計では75例中2例

(2.7%) であり、稀なものである。

転移性皮膚腫瘍の臨床所見は、一般に結節型、炎症型、硬化型の3型に大別され、結節型は集合した硬い無痛性結節を特徴としもっとも多く認められ、炎症型は丹毒様の紅斑と浮腫などの急性炎症像を示し、表皮下リンパ管内に腫瘍細胞が充満することによるリンパ浮腫を特徴とし、硬化型は癩痕様で線維性の間質のなかに腫瘍細胞が索状に配列しているとされている⁵⁾。この分類に従えば、自験例1は結節型、自験例2は炎症型の皮膚転移と考えられる。

内臓癌が皮膚へ転移する様式として、リンパ管、血管などの脈管を介する転移様式が考えられているが、乳癌など皮膚に近接する臓器からの転移は直接浸潤か脈管転移かの鑑別は困難である場合が多いとされ⁶⁾、また、田中ら⁶⁾も皮膚転移は血行性転移によるものであろうと推測しているものの、原発巣に対する手術を行った14例中10例の皮膚転移が手術痕跡部あるいはその周囲の皮膚であったことより、これらの転移が手術操作時の播種によることも否定できないとしている。

脈管を経路とする皮膚転移については、血行性転移は領域リンパ節転移を欠き同時期に広範な皮膚転移巣を多発し、肺血管内に腫瘍細胞を見るとされ、リンパ行性転移では必ずしも一定の進展はなく、所属リンパ節を通過して皮膚転移をきたすと言われている⁴⁾。

しかし、山城ら⁷⁾はリンパの流れが末梢から中枢への一方通行であること、その間にリンパ節が介在していることより、所属リンパ節以外へのリンパ節転移は直接血行性の転移か、あるいは血液を介し、末梢組織、リンパ管、リンパ節へと転移すると推測し、内臓癌の皮膚転移のほとんどは血行性転移によって生じ、皮膚へのリンパ行性転移は特殊な条件下でリンパ液の逆流がありうる場合などきわめて限られた場合にのみ発生しようと考えている。そして、組織学的にみられる真皮内リンパ管内腫瘍栓塞は血行性に転移した皮膚癌がリンパ管へ浸潤したものであろうとしている。

自験例における皮膚への転移経路については、症例1では尿道再発により尿道海綿体内に広範な浸潤が認められたこと、転移が一定の部位にとどまらず多発性であったことより血行性に転移が発生したものと考えられる。また、鼠径リンパ節は末梢部尿道の所属リンパ節であり、鼠径リンパ節転移はリンパ行性に発生したものである。

しかし、症例2については、その皮膚転移が炎症型皮膚転移であり、その組織学的特徴がリンパ管の癌細胞による栓塞像とされていることより、膀胱内再発なく所属リンパ節転移で再発した癌が所属リンパ節より

リンパ管を逆行性に鼠径リンパ節さらに皮下のリンパ管内へ移行し, 中枢側リンパ節転移により発生したリンパ鬱帯により浮腫性となり, 加えて放射線照射によって局所線溶が低下し, フィブリンの析出, さらには腫瘍細胞の着床をまねきやすくなった皮膚⁶⁾に局限して転移したものと考えられた.

いずれにせよ膀胱癌からの皮膚転移はその進展の末期に発生するものと考えられる. また, 症例1では皮膚転移発生後2カ月で癌死しており, 他の内臓癌からの転移性皮膚癌の場合と同様その予後は不良である⁴⁻⁶⁾.

結 語

術後皮膚転移をきたした膀胱癌の2例を報告し, 膀胱癌の皮膚への転移経路について考察した.

本論文の要旨は第43回日本泌尿器科学会四国地方会にて報告した.

文 献

- 1) Sternberg CN, Yagoda A, Scher HI, Watson RC, Ahmed T, Weiselberg LR, Geller N, Hollander PS, Heer HW, Sogani PC, Morse MJ and Whitmore WF: Preliminary results of M-VAC (methotrexate, vinblastine, doxorubicin and cisplatin) for transitional cell carcinoma of the urothelium. *J Urol* **133**: 403-407, 1985
- 2) 朴 勺, 金 哲将, 石田 章, 白敷昭雄, 友吉唯夫: 膀胱腫瘍の転移に関する統計的観察—日本病理剖検輯報(1978~1982年)をもとに—. *泌尿紀要* **33**: 1835-1839, 1987
- 3) 西村長應, 橋爪健二, 安井昌孝, 的場昭三, 川崎晃彦, 岡本 久, 力津昌幸 転移性皮膚悪性腫瘍について, 本邦に於ける最近10年間(昭和21年より30年迄)の統計的観察. *日皮会誌* **67**: 319-334, 1957
- 4) 堀 真, 山城一純, 鳥山 史, 入船弘子, 吉田彦太郎 転移性皮膚癌の統計的観察. *西日皮膚* **49**: 304-310, 1987
- 5) Brownstein MH and Helwig EB Spread of tumors to the skin. *Arch Dermatol* **107**: 80-86, 1973
- 6) 田中雅祐, 居村 洋, 山本忠利, 武田克之, 桑原章, 木下浩彰: 転移性皮膚癌の検討—発生部位ならびに予後について—. *臨皮* **30**: 893-898, 1976
- 7) 山城一純, 喜々津京子, 宿輪哲生, 堀 真: 転移性皮膚癌—剖検10例のまとめ—. *西日皮膚* **49**: 437-442, 1987

(1988年7月8日受付)