

# TUR 後尿道および陰茎に転移した表在性膀胱癌の 1 例

奈良県立医科大学泌尿器科学教室 (主任: 岡島英五郎教授)

高橋 省二, 大園誠一郎, 趙 順規, 藤本 清秀

佐々木憲二, 平尾 佳彦, 岡島英五郎

## PENILE AND URETHRAL METASTASES FROM THE SUPERFICIAL BLADDER TUMOR AFTER TUR: A CASE REPORT

Shoji TAKAHASHI, Seiichiro OZONO, Masaki CHO,  
Kiyohide FUJIMOTO, Kenji SASAKI, Yoshihiko HIRAO  
and Eigoro OKAJIMA

*From the Department of Urology, Nara Medical University*

A case of metastasis to the penis and the urethra from superficial bladder tumor of transitional cell carcinoma (TCC), grade 3 is reported.

A 52-year-old male patient was diagnosed to have TCC of the urinary bladder (grade 3, stage pT1a) in May, 1985 and was treated initially with transurethral resection followed by adriamycin (ADR) instillation.

In February, 1986, urethroscopy showed a papillary tumor in the cavernosal urethra and a metastatic tumor was noted in the corpus spongiosum penis. Biopsy of urethral tumor revealed TCC, grade 3. Therefore partial urethrectomy with resection of penile tumor was performed.

Although the patient underwent combination chemotherapy involving CAP (cisplatin+ADR+cyclophosphamide) and M-VAC (methotrexate+vincristine+ADR+cisplatin) regimens, local lesion and metastatic lesions progressed, and he died in June 1986, 20 days after emasculation.

The management of superficial bladder tumor with TCC, grade 3 was reviewed and discussed here.

(Acta Urol. Jpn. 35: 1055-1059, 1989)

**Key words:** Superficial bladder tumor, Penile, urethral matastases

### 緒 言

転移性陰茎腫瘍は比較的まれな疾患であるが、今回われわれは、表在性膀胱癌に対して TUR-Bt を施行し、経過観察中に尿道および陰茎に転移した 1 例を経験したので、若干の文献的考察を加え報告する。

### 症 例

患者：52歳，男性，会社員 (ID15-4383-1)  
初診：1985年 3 月 22 日  
主訴：無症候性血尿  
家族歴：特記すべきことなし  
既往歴：30歳，十二指腸潰瘍にて内服治療  
現病歴：1984年 6 月頃より無症候性血尿が出現し、その後症状は消退していたが、1985年 3 月，再び血尿

が増強してきたため、3月22日当科受診した。初診時の膀胱鏡検査にて、左側壁から左尿管口にかけて直径 2 cm 大の有茎性乳頭状腫瘍を認めたため、4月24日当科入院した。検査の結果、T1NXM0 の表在性膀胱癌で、生検の結果は移行上皮癌異型度 G3 であった。そこで5月1日、経皮的に左上膀胱動脈に選択的に血管カテーテルを挿入し、mitomycin C (MMC) マイクロカプセル (20 mg) を用いて左上膀胱動脈に動脈塞栓術を施行し、5月14日 TUR-Bt を施行した。病理組織学的所見は、移行上皮癌異型度 G3 で、腫瘍切除後さらに一層深く切除した腫瘍基部の筋層には腫瘍細胞は認められず、深達度は pT1a であった。また TUR-Bt 施行時、外尿道口より約 4 cm の部位に狭窄を認め、経尿道的電気切除鏡の外套挿入に際し、ブージーにて 26 Fr まで拡張した。術後経過は

良好で6月7日に退院した。術後の再発予防治療として adriamycin (ADR) 20 mg の膀胱内注入療法を術後3カ月間は2週間に1回、その後1年9カ月間は月1回の注入の予定で外来にて経過観察したが、8月頃より尿道狭窄が増悪し、10月には陰茎腹側に2.5×0.5 cm 大の硬結を触知するようになった。1986年1月、排尿障害が出現したため、尿道鏡検査を施行したところ、狭窄部に一致して、尿道の6時の位置の尿道粘膜に乳頭状腫瘍性変化を認めため、1月21日再入院した。

現症：体格中等度、栄養良好、胸腹部理学的所見に特記すべき所見なく、陰茎腹側に3.2×1.7×1.7 cm 大の圧痛を伴った硬結を認めた。両側鼠径リンパ節は触知しなかった。

検査成績：血液生化学所見では特に異常を認めず、尿検査では蛋白(+)、糖(+)、沈渣ではWBC 15~20/hpf で尿細胞診はclass III であった。

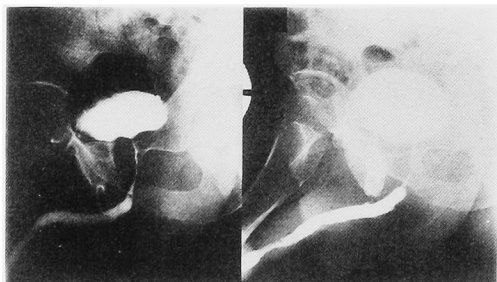


Fig. 1. Urethrocytography shows filling defect in anterior urethra.

X線検査所見：胸部単純撮影および排泄性尿路造影では特に異常所見なく、尿道膀胱造影では、内視鏡所見に一致した部位に腫瘍によると考えられる陰影欠損がみられた (Fig. 1)。

経過：入院後のおもな経過は Fig. 2 に示すごとくで、入院後施行した尿道腫瘍の生検にて、移行上皮癌異型度 G3 と診断されたため、2月13日尿道部分切除術ならびに陰茎腫瘍切除術を施行した。陰茎腫瘍と尿道腫瘍は肉眼的に連続性を欠いていたが、病理組織学的には同じ移行上皮癌で血管内に浸潤した腫瘍塞栓を認めた。ただちに多剤併用化学療法として cyclophosphamide (CPM) (500 mg/m<sup>2</sup>), ADR (50 mg/m<sup>2</sup>), cisplatin (CDDP) (50 mg/m<sup>2</sup>) による CAP 療法2コースおよび methotrexate (MTX) (30 mg/m<sup>2</sup>), vincristine (VCR) (3 mg/m<sup>2</sup>), ADR (30 mg/m<sup>2</sup>), CDDP (50 mg/m<sup>2</sup>) による M-VAC 療法1コースを施行した。しかし肝および肺転移が出現し陰茎も根部から先端まで、全体に渡って一塊を呈し、両側鼠径リンパ節も徐々に腫大し、弾性硬で表面不整であったので (Fig. 3), 6月5日全去勢術を施行した。

手術所見：海綿体は弾性硬で、尿道とともに腫瘍浸潤を思わせ、鼠径リンパ節も弾性硬で左側4個、右側3個のリンパ節を認めた。

陰茎摘出標本：長さ17.5 cm、重量309 g で全体が充実性、軟骨様の硬度を示した。

組織学的所見：尿道腫瘍の病理組織学的所見は、核

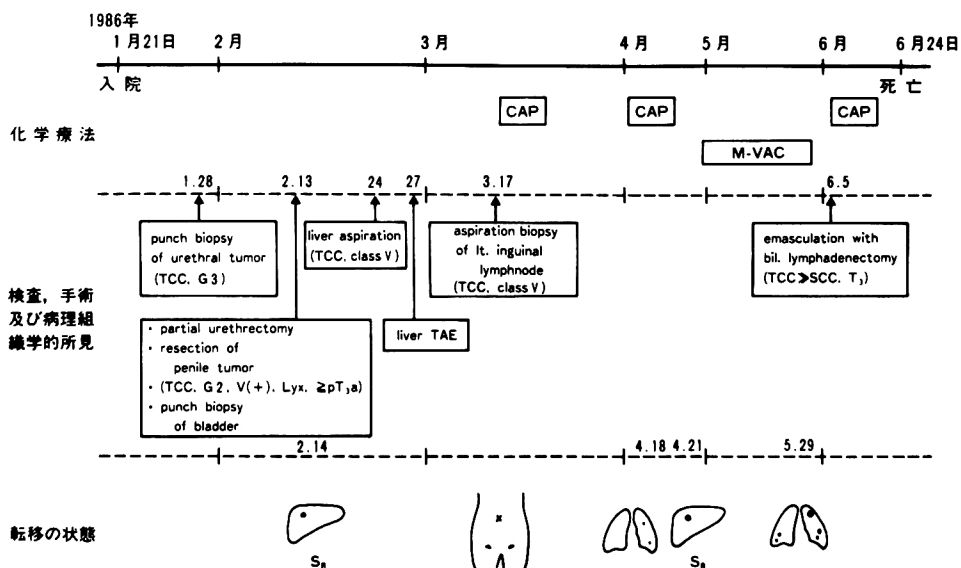


Fig. 2. Schema of clinical course

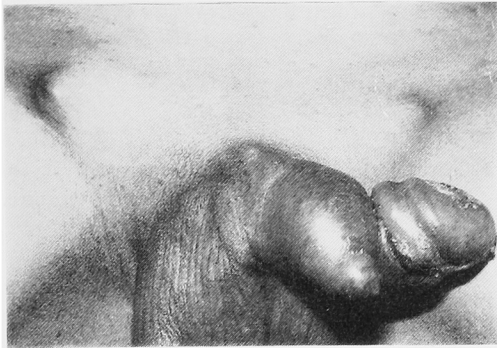


Fig. 3. Gross appearance of the penis. Bilateral inguinal lymphnodes were swelling.

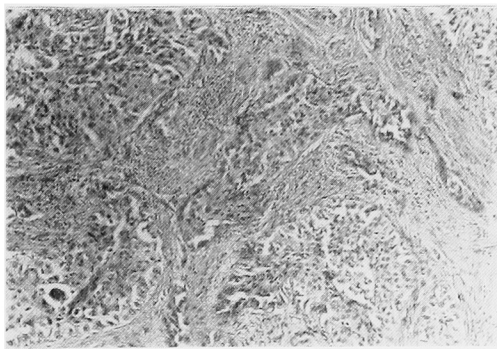


Fig. 4. Histology of penile tumor: transitional cell carcinoma, G3, same as primary lesion (HE stain)

の大小不同が著明で, mitosis も多数みられ, 移行上皮癌異型度 G3 であった. 一方, 陰茎腫瘍の病理組織学的所見は, 血管内に浸潤した腫瘍塞栓を認め, 膀胱癌の陰茎への血行性転移を強く示唆する所見であった (Fig. 4).

術後経過: 術後, CAP regimen による多剤併用化学療法 1 コースを再度施行したが, 肺および肝転移がさらに進行し, 6 月 24 日, 呼吸不全にて死亡した. なお, 再入院中, 全経過を通じて内視鏡的にも, 生検にても膀胱内に腫瘍再発の所見は認められなかった.

## 考 察

陰茎は血流量が比較的豊富にもかかわらず, 転移性陰茎腫瘍の報告は稀である. 1870 年 Eberth<sup>1)</sup> が初めて報告して以来, 欧米では Haddad ら<sup>2)</sup>によると 209 例のうち, 膀胱原発が 73 例 (34%) と報告されているが, 本邦報告例は教室の堀井ら<sup>3)</sup>の集計では, 転移性陰茎腫瘍は 75 例あり, そのうち膀胱原発は 25 例で, 自験例は本邦の 26 例目にあたる.

転移経路に関しては Abeshouse ら<sup>4)</sup>は可能性のある経路として ① direct extension, ② implantation,

③ instrumental spread, ④ dissemination through blood stream, ⑤ lymphatic permeation などあげている. 膀胱, 前立腺あるいは直腸が原発巣の場合, これらの臓器が陰茎海綿体の脚および尿道海綿体の会陰側に接していることから, 腫瘍の direct extension が最も一般的な転移経路として考えられる. しかし, 転移性陰茎腫瘍を組織学的に検索してみると, 原発巣との連続性がなく, 散在性, 孤立性に硬結を認めることがあり, この点について Abeshouse ら<sup>4)</sup>, 三品ら<sup>5)</sup>は retrograde venous transplantation を転移性陰茎腫瘍に有力かつ特有な転移経路としている. 自験例では, TUR-Bt 施行時に外尿道口より約 4 cm のところに狭窄がみられ, TUR-Bt に際し金属ブージーにて尿道拡張術を行っているが, その狭窄部に一致して尿道腫瘍の発生と陰茎転移を認めていることから, 転移経路としては instrumental spread が最も考えられる. しかし, 陰茎腫瘍の病理組織学的に micro-vascular に腫瘍塞栓を認めたこと, 尿道腫瘍とは肉眼的にも病理学的にも連続性を欠いていたことより retrograde venous transplantation か direct arterial dissemination によることも考えられる.

転移性陰茎腫瘍の臨床像としては, 原疾患の臨床症状のほかに, 転移巣の局所症状として, 片側または両側の陰茎海綿体の結節性病変が発生することが多く, 原発性陰茎腫瘍にみられるような孤立性で, 尿道海綿体や亀頭, 包皮に初発することはまれである. 初期には無痛性のものが多く, 腫瘍の浸潤にともない, 激しい疼痛, 陰茎全体の腫脹, 排尿痛や排尿困難, さらに malignant priapism といわれる半勃起状態を呈する. 自験例も陰茎腹側部の硬結に始まり, 排尿困難, malignant priapism を呈した.

膀胱原発の転移性陰茎腫瘍に対する有効な治療についての報告は少ない. 最近, 膀胱移行上皮癌に対する MTX を主体とする多剤併用化学療法の有効性が注目され Matthewinan ら<sup>6)</sup>は MTX, CDDP などの化学療法に反応する場合に手術療法を併用すれば良い成績が得られると報告している. 今回, われわれは本症例に対して多剤併用化学療法として CAP 療法を施行したが効果がみられず, さらに M-VAC 療法を追加したが無効であった.

一般に表在性膀胱癌は浸潤癌に比して予後が良好で, 主として TUR-Bt にて膀胱保存的に治療されるため, 術後の繰り返す再発が問題となってくる. 諸家の報告によると, 表在性膀胱癌の 46~71% に再発がみられ<sup>7-9)</sup>, また約 10% が浸潤癌に移行するとしてい

る<sup>16,17)</sup>。しかし、この表在性膀胱癌の悪性経過を予測する手段は、flow cytometry による DNA のヒストグラムの測定や ABH 抗原の消長などによる方法が報告されているが<sup>12,13)</sup>、未だ十分でないのが現状である。一般に、表在性膀胱癌の治療に対して根治的膀胱全摘除術を施行した場合、回腸導管などの尿路変更をとまない、患者の精神的、身体的苦痛が大きいため、その適応には慎重であるべきである。Barnes<sup>14)</sup> や住吉ら<sup>15)</sup> は短期間のうちに再発したり、異型度や深達度などの進行するような症例は膀胱全摘除術の適応であると述べているが、一般に、TUR-Bt 後の表在性膀胱癌の経過観察中には定期的に膀胱鏡検査や尿細胞診検査を行い、再発時には再発腫瘍の正確な組織学的異型度診断ならびに深達度診断が重要である。また、Bracken ら<sup>16)</sup> は① TUR で処理できない汎発性の乳頭状腫瘍、② 前立腺管内の多発性 TCC 病変、③ 乳頭状腫瘍と広汎な CIS の存在、④ 広汎な CIS、⑤ 早期に再発する異型度 G3 腫瘍、⑥ 前立腺管内の CIS がみられる場合を表在性膀胱腫瘍における膀胱全摘除術の適応として良好な成績を得ている。さらに、松島ら<sup>17)</sup> はこれらに加えて、VUR のある再発性膀胱癌で腫瘍が尿管口周辺にある場合も、膀胱全摘除術の適応に入れている。自験例は移行上皮癌異型度 G3 ではあったが、単発性の表在性膀胱癌で、TUR-Bt 時の多部位生検で CIS や腫瘍性病変は認められず、Bracken らが述べているような表在性膀胱癌に対する根治的膀胱全摘除術の適応の範疇に入らず、さらに術後の経過観察においても尿細胞診は陰性で、膀胱鏡検査にて膀胱内再発は認められなかったが、約 3 カ月の短期間で陰茎転移をきたし、不幸な転帰をとった症例で、表在性膀胱癌の管理の困難さを痛感し、反省すべき症例であったと考える。したがって、われわれの教室では、異型度 G3 の膀胱腫瘍や random biopsy の結果、CIS をともなう表在性膀胱腫瘍の場合、従来の注入療法を中心とした再発予防治療のみにとどまらず、最近では積極的に根治的膀胱全摘除術を含めた集学的療法を施行している。

## 結 語

52歳男性の、移行上皮癌異型度 G3、深達度 pT1a N×M0 の表在性膀胱腫瘍であったが、TUR-Bt 後約 3 カ月の短期間に尿道および陰茎に転移した症例を経験したので、若干の文献的考察を加えて報告した。

本論文の要旨は第 117 回日本泌尿器科学会関西地方会にて報告した。

## 文 献

- 1) Eberth CJ: Krebsmetastasen des Corpus cavernosum penis. Virchows Arch Pathol Anat 51: 145-146, 1870
- 2) Haddad FS: Penile metastases secondary to bladder cancer. Review of the literature. Urol Int 39: 125-142, 1984
- 3) 堀井康弘, 森田 昇, 吉川元祥, 佐々木憲二, 平尾佳彦, 岡島英五郎, 斉藤宗吾: 陰茎転移により発見された性腺外精上皮腫の 1 例. 泌尿紀要 in press
- 4) Abeshouse BS and Abeshouse GA: Metastatic tumors of the penis: a review of the literature and a report of two cases. J Urol 86: 99-112, 1961
- 5) 三品輝男, 大江 宏, 宮越国雄, 村田庄平, 大山朝弘, 芦原 司, 北村忠久: 睾丸腫瘍の陰茎転移例. 日泌尿会誌 63: 57-67, 1971
- 6) Matthewinan PJ, Oliver RTD, Woodhouse CRJ and Tiptaft RC: The role of chemotherapy in the treatment of penile metastases from carcinoma of the bladder. Eur Urol 13: 310-312, 1987
- 7) Fitzpatrick JM, West AB, Butler MR, Lane V and O'Flynn JD: Superficial bladder tumors (stage pTa, grades 1 and 2): the importance of recurrence pattern following initial resection. J Urol 135: 920-922, 1986
- 8) Varkarakis MJ, Gaeta J, Moore RH and Murphy GP: Superficial bladder tumor, aspects of clinical progression. Urology 4: 414-420, 1974
- 9) 丸 彰男, 辻 一郎, 斯波光生, 大橋伸生, 藤枝順一郎, 大室 博, 川倉宏一, 西田 亨, 草階佑幸, 大塚 晃, 網野 勇, 阿部弥理, 佐藤昭策, 南 茂生, 鶴田 敦: 5 年以上経過した表在性膀胱腫瘍症例の分析. 日泌尿会誌 74: 798-807, 1983
- 10) Greene LF, Hanash KA and Farrow GM: Benign papilloma or papillary carcinoma of the bladder? J Urol 110: 205-207, 1973
- 11) 垣添忠生, 松本恵一, 蔦巢賢一, 高井計弘: 乳頭状・表在性膀胱癌の発育, 進展に関する考察. 日泌尿会誌 78: 1065-1069, 1987
- 12) 松浦 健: 膀胱腫瘍の診断におけるフローサイトメトリーの応用. 泌尿紀要 32: 1917-1924, 1986
- 13) 井川幹夫: 膀胱癌症例に対する膀胱粘膜多部位生検に関する研究. 第 3 編: 膀胱粘膜多部位生検組織における ABH 抗原の検討. 泌尿紀要 32: 1649-1662, 1986
- 14) Barnes R, Hadley H, Dick A, Johnston O and Dexter J: Changes in grade and stage of recurrent bladder tumors. J Urol 118: 177-178, 1977
- 15) 住吉義光, 香川 征, 滝川 浩, 黒川一男: 膀胱

- 全摘除術の臨床的研究. 第2報: 保存的治療後に膀胱全摘除術を施行した症例の検討. 西日泌尿 **49**: 803-806, 1987
- 16) Bracken RB, McDonald MW and Johnson DE: Cystectomy for superficial bladder cancer. *Urology*, **18**: 459-463, 1981
- 17) 松島 常, 赤座英之, 岸 洋一, 梅田 隆, 河辺香月, 岩動孝一郎, 新島端夫: 表在性膀胱癌に対する膀胱全摘除術の経験. 日泌尿会誌 **75**: 940-944, 1984
- (1988年7月1日受付)