両側異所性尿管瘤の1例

奈良県立医科大学泌尿器科学教室（主任：岡島英五郎教授）
妻谷 憲一，丸山 良夫，平田 直也
二見 孝，平尾 佳彦，岡島英五郎

BILATERAL ECTOPIC URETEROCELES: REPORT OF A CASE

Kenichi TSUMATANI, Yoshio MARUYAMA, Naoya HIRATA,
Takashi FUTAMI, Yoshihiko HIRAO and Eigoro OKAJIMA
From the Department of Urology, Nara Medical University

A case of bilateral ectopic ureteroceles with complete duplicated pelves and ureters occurring in a 9-year-old girl is reported. She complained of cloudy urine and urinary incontinence.

IVU revealed bilateral complete duplicated collecting systems and hydronephrosis of upper poles of the kidney. Bilateral ureterovesiconeostomy by modified Politano-Leadbetter method was carried out.

Her postoperative course was uneventful and hydronephrosis of upper poles on IVU at 1 year after discharge and urinary incontinence improved.

The 11 reported cases with bilateral ectopic ureteroceles including our case are reviewed and some characteristics of this entry are discussed.

(Acta Urol. Jpn. 35: 1051-1054, 1989)

Key words: Ectopic ureterocele, Duplicated pelves and ureters

緒言

泌尿生殖器系の奇形の発生率は，比較的高いが，そのひとつである異所性尿管瘤は，本邦では150例近い報告がある．しかし両側性のものは極めて少なく，10例にすぎない．われわれは，両側完全重複尿管にともなった両側異所性尿管瘤の1例を経験したので，若干の文献的考察を加え報告する．

症例

患者：9歳，女児．ID 0594636

初診：1983年12月23日

主訴：尿失禁，膿尿

家族歴：母に胆嚢結石を認める以外特記事項なし

既往歴：妊娠，分娩経過に異常なく，40週にて出生．生下時体重 2,950 g であった．鼻咽腔閉鎖不全（粘膜下口蓋裂）により1984年2月28日，咽頭弁挿入術施行．現在精神発育遅延（IQ＝52）のため特殊学級在学中．

現病歴：生下時よりほぼ毎日，日中尿失禁がみられ，小学校に入学後も持続したため，1983年12月23日当科受診した．1984年1月18日の静脈性尿路造影（IVU）にて，膀胱内に，陰影欠損を認めたので尿管瘤を疑い精査のため入院を勧めるも，すぐには家族の同意が得られず，ようやく1985年8月12日に精査治療目的で入院した．

現症：体格栄養中等度で眼瞼結膜，眼球結膜に貧血および黄疸などを認めず，胸腹部理学的所見では異常なく，外陰部にも異常は認められなかった．

検査所見：尿所見は pH 6.0，蛋白（－），糖（－）．尿沈渣では，RBC 2～3/hpf，WBC 50～60/hpf，上皮細胞 2～3/hpf，細菌（Streptococcus faecium, Staphylococcus epidermidis）（＋）であった．血液検査では，RBC $463\times10^4/mm^3$，WBC $4,500/mm^3$，血色素 13.3 g/dl，ヘマトクリット 40.4%，血小板 $24.1\times10^4/mm^3$，CRP（－），血沈 1時間値 23 mm，2時間値 52 mm と中等度亢進．生化学的検査では，TP 7.9 g/dl，アルブミン 5.3 g/dl，GOT 29 IU/l，GPT 11 IU/l，LDH 434 IU/l，Al-P 23.1 KAU，T-Bil 0.7 mg/dl，TTT 2.1 MU，ZTT 5.2 KU，BUN 19

mg/dl, Cr 1.0 mg/dl, Na 139 mEq/l, K 4.4 mEq/l, Cl 103 mEq/l, Ca 10.4 mg/dl と，とくに異常を認めなかった.

全麻下に施行した膀胱鏡検査にて，左右それぞれ一つの尿管口は，正常の位置にみられたが，三角部から膀胱頸部にかけて，両側に尿管瘤が認められ，さらに瘤壁は膀胱頸部を越え，その尿管口は，両側とも尿道内に認められた.

尿流量測定検査では，尿量 64 ml, Vmax 17 ml/sec, 残尿 3 ml，膀胱内圧測定検査，EMG では，とくに異常は認められなかった

X線学的検査：IVU では，両側とも完全重複腎盂尿管が疑われ，腎上極は両側とも水腎症を呈し，両側膀胱底部に 2 つの円形の陰影欠損が認められた (Fig. 1).

CT-scan では，膀胱三角部から側壁にかけて，両側に半球状の CT 値の低い腫瘤陰影が認められた

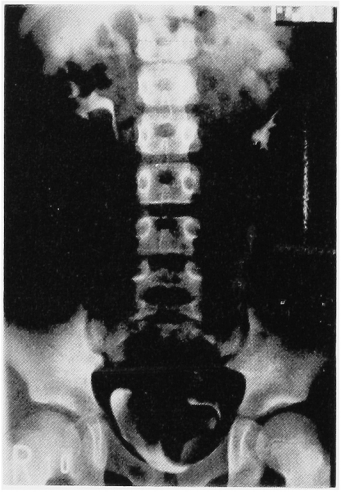

Fig. 1. IVU showing bilateral duplicated collecting systems and hydronephrosis of upper poles and the filling defect in the bladder

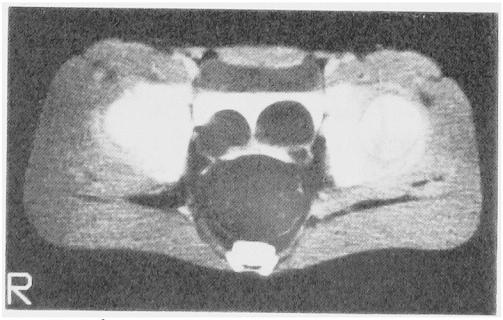

Fig. 2. CT-scan showing bilateral low density areas in the bladder.

(Fig. 2). 膀胱造影では，膀胱充満時に膀胱尿管逆流現象はみられなかった (Fig. 3). 異所性尿管口から造影剤を注入すると，両側とも腎上極が描出され (Fig. 4)，両側完全重複腎盂尿管と診断された.

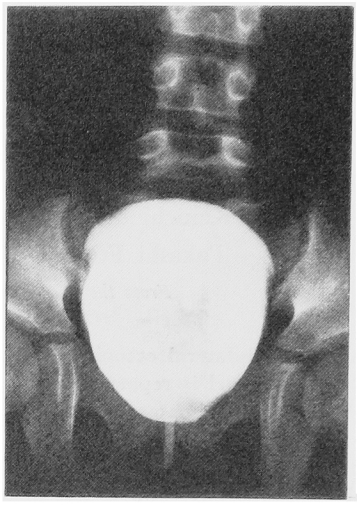

Fig. 3. Cystography not showing VUR

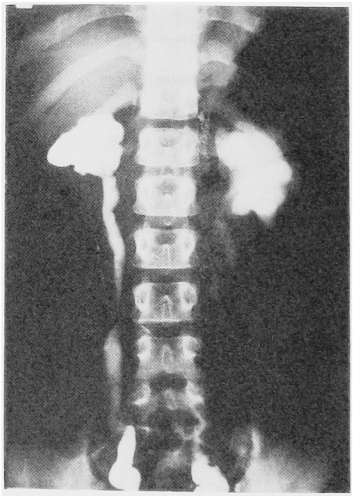

Fig. 4. Retrograde pyelography showing hydronephrosis of upper poles

腎シンチグラムでは，両側とも上極 1/3 が，1～2 分間 cold area，5～15分後に hot area を示し (Fig. 5)，これより両側とも腎上極の機能は，悪いながらも保たれていると判断された. 以上より，両側異所性尿管瘤および完全重複腎盂尿管の診断のもと，1985年 9 月12日全麻下に瘤切除および両側尿管膀胱新吻合術を施行した.

手術所見：下腹部弧状切開にて小骨盤腔に入り，膀胱切開を加えると，両側ともに尿管瘤が三角部より膀

Fig. 5. Renoscintigram showing function of upper poles

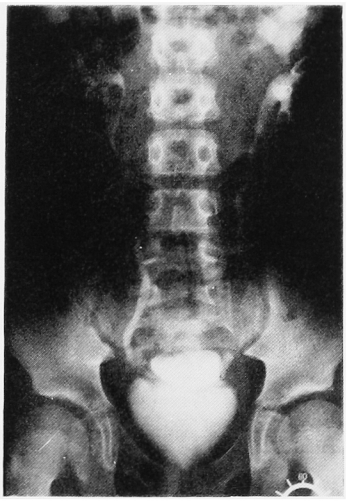

Fig. 6. IVU of post operation showing the improvement of bilateral hydronephrosis

膀頸部を越えて，尿道内まで腫大しているのが認められた．尿管瘤の頂部を切除した．両側とも対尿管は，共通の sheath を有しており，それぞれ2本の尿管を同時に Politano-Leadbetter の変法により，膀胱に新吻合した．

術後，刺激膀胱を認めたほかとくに合併症もなく，尿失禁も2日に1回程度とかなり改善したため，術後45日目に退院した．

退院後1年の IVU では，両側とも依然，腎上極に水腎症が認められるが，造影剤の排泄は，かなり改善された (Fig. 6)．また膀胱造影では，排尿時に膀胱尿管逆流現象は認められなかった．2年を経た現在，外来での尿所見に異常を認めず，尿失禁は週に2回程度と軽減している．

考　　察

異所性尿管瘤は，本邦では1960年の高井ら[1]の報告以来，150例近くの報告があるが，両側性のものはきわめて少なく，われわれの集計では現在までに10例が報告されているのにすぎない (Table 1)[2-8]．性別は，不明の2例を除き，男性は1例のみで他はすべて女性で，また女性9例中7例までが10歳以下であった．主要症状としては，発熱が大半を占めるが，自験例では，膿尿の他に尿失禁を主訴としており，発熱の既往はなかった．異所性尿管瘤全体でも，島田ら[3]は尿路感染症状が全体の3/4，ついで排尿困難が20％および

Table 1. Reported cases of bilateral ectopic ureteroceles in Japan

No.	年次	報告者	年齢	性	開口部	主要症状	治療
1	1972	伊藤	9D	F	右:膀胱頸部 左:不明	発熱，腹部膨隆	両側上半腎尿管摘除 瘤切除
2	1983	島田	1	F	右:膀胱頸部 左:尿道	膿尿	両側上半腎尿管摘除 瘤切除
3	1983	石川	2	F	右:尿道 左:尿道	発熱，混濁尿	両側上半腎尿管摘除 瘤切除
4	1984	松野	27	F	不明	発熱，膿尿	両側尿管膀胱新吻合 瘤切除
5	1984	松野	33	F	不明	発熱，膿尿	両側尿管膀胱新吻合 瘤切除
6	1985	井上	3	F	右:尿道 左:尿道	発熱	両側上半腎尿管摘除 瘤切除 両側下半腎所属尿管膀胱新吻合
7	1985	井上	6M	F	右:尿道 左:尿道	発熱	両側上半腎尿管摘除 瘤切除
8	1986	小川	不明		不明	不明	不明
9	1986	小川	不明		不明	不明	不明
10	1987	三宅	11M	M	右:膀胱頸部 左:膀胱頸部	発熱，尿閉	VUR防止 (Gil-Vernet法) 瘤切除
11	1988	自験例	9	F	右:尿道 左:尿道	尿失禁，膿尿	両側尿管膀胱新吻合 瘤切除

尿失禁は12%と述べている.

尿管瘤は尿管末端部が嚢状に拡張した状態であり，一般的には，膀胱内の正常位置に開口する尿管に発生する simple ureterocele (SUC) と，膀胱頸部あるいは後部尿道に異所性に発生する ectopic ureterocele (EUC) とに大別される. 1954年に Ericsson[9] により，初めて記載された EUC は，原則として重複尿管の upper pole ureter に発生し，圧倒的に女子に多くかつ幼少児がほとんどで，膀胱・尿道粘膜下を走行する部分が長いため，瘤は通常大きく，症状は多彩で瘤所属腎尿管の障害のみでなく，同側尿管や対側腎尿管にも障害をおよぼすことがしばしばであり，また瘤所属腎は形成異常腎であることが多いといわれている. なお，EUC の定義は報告者によってまちまちで，Ericsson は瘤の開口部よりも瘤壁の範囲を重視しているのに対し，Williams ら[10]や Tanagho[11] は開口部位を重視し，膀胱頸部・後部尿道に開口する尿管末端の嚢状拡張を EUC とよんでいる. また，Friedland ら[12]は完全重複腎盂尿管の上腎所属尿管が，膀胱三角部側角以外に開口する尿管瘤をすべて EUC とするものなどさまざまである. すなわち，異所性尿管瘤の定義そのものにいまだ確立されたものがない状態である. したがって今回の集計は，報告者が異所性尿管瘤と記載した症例について行った.

この異所性尿管瘤に対する治療は，その発生が単なる尿管口の狭窄によるものではなく，内括約筋構造により常時絞扼されている尿管末端部の筋構造の損傷によるとみられているため，議論の多いところである. 上半腎尿管摘除術，腎尿管全摘術などの腎尿管を摘除する方法と，尿管膀胱新吻合術，尿管尿管端側吻合術，瘤切除のみなどの所属腎を保存する方法の二つがあるが，本症例のように両側性の場合には，単に尿管瘤切除のみでなく，同側尿管と対側尿管の機能，腎実質機能などを考慮して術式を決定しなければならない. 最近では，IVU, 腎シンチグラムにて，所属腎に機能がわずかでも残存している症例については，積極的に腎保存術を施行する傾向にある. 自験例では，両側尿管膀胱新吻合術を行ったが，本症例のように尿失禁を主訴として来る場合，尿管瘤の術後にも主症状の存続が大きな問題として残る. 本症例では，患児が精神発育不全であったこともかなり関与していると思われるが，その点を考慮すれば，術前，ほぼ毎日であった尿失禁が，術後に週に2回程度になったことは，主症状が著明に改善したものと考える. 術後の尿失禁に関しては，今後さらに精密検査の上，治療計画をたてる予定である.

結　　語

9歳，女児で尿失禁と膿尿を主訴とした両側重複腎盂尿管に伴った両側異所性尿管瘤の1例を報告した. 異所性尿管瘤の治療は，所属腎に機能がわずかでも残存していれば，積極的に腎保存的手術を施行する傾向にあり，自験例についても両側重複尿管を Politano-Leadbetter の変法にて尿管膀胱新吻合術を施行したが，術後は VUR は認められず，また主症状である尿失禁が著明に改善した. 両側異所性尿管瘤報告例は自験例を含め11例で，若干の文献的考察を行った.

本論文の要旨は第114回関西地方会において発表した.

文　　献

1) 高井修道，堀米　哲：異常開口尿管. 日泌尿会誌 **51**：832-841，1960
2) 伊藤喬廣，杉藤徹志，長屋昌宏，新実紀二，黒柳允男：乳児の ectopic ureterocele 外科診療 **26**：1603-1608，1972
3) 島田憲次，薮元秀典，森　義則，生駒文彦：異所性尿管瘤—本邦報告例の統計を含む—. 日泌尿会誌 **74**：1003-1014，1983
4) 石川博通，武島　仁，相川　厚，小川由英：両側異所性尿管瘤，完全重複尿管の1治験例. 臨泌 **37**：915-918，1983
5) 松野　正，後藤敏明，小柳知彦：異所性尿管瘤の外科治療—hiatus 分類に基づいた strategy—. 日泌尿会誌 **75**：1444-1451，1984
6) 井上善博，和倉正久，平林直樹，小川秋実，加藤隆司：両側異所性尿管瘤の2例. 臨泌 **39**：333-336，1985
7) 小川　修，川村　猛，長谷川昭，田口恵造，中井秀郎，後藤隆文：小児異所性尿管瘤30例の臨床的検討. 西日泌尿 **48**：296-297，1986
8) 三宅範明，米田文男，辻村玄弘，中島幹夫：両側異所性尿管瘤の1例. 愛媛県立病院学会会誌 **23**：15-18，1987
9) Ericsson NO: Ectopic ureterocele in infants and children: a clinical study. Acta Chir Scand (Suppl) **197**: 1-93, 1954
10) Williams DI and Woodard JR: Problems in the management of ectopic ureteroceles. J Urol **92**:635-651, 1964
11) Tanagho EA: Anatomy and management of ureteroceles. J Urol **107**: 729-736, 1972
12) Friedland GW and Cunningham J: The clusive ectopic ureteroceles. Am J Radiol **116**: 792-811, 1972

(1988年6月21日受付)