

食道原発の転移性腎腫瘍

岩手医科大学医学部泌尿器科学講座 (主任: 久保 隆教授)

佐藤 滋, 氏家 隆, 野村 一雄

岡本 知士, 久保 隆

岩手医科大学医学部病理学第二講座 (主任: 里館良一教授)

阿 部 俊 和

METASTATIC RENAL TUMOR OF ESOPHAGEAL CARCINOMA: REPORT OF A CASE

Shigeru SATOH, Takashi UJIE, Kunio NOMURA,
Tomoshi OKAMOTO and Takashi KUBO

From the Department of Urology, Iwate Medical University School of Medicine

Toshikazu ABE

From the 2nd Department of Pathology, Iwate Medical University School of Medicine

In August 1987, a 66-year-old man was hospitalized because of macrohematuria and right flank pain. He had undergone resection of middle and lower part of the esophagus with esophago-gastrostomy for esophageal carcinoma on April 16, 1984. Computed tomography revealed a solid, irregular, low density area in the upper pole of the right kidney and the right lobe of the liver. Arteriography showed a hypovascular mass in the upper pole of the right kidney, and several small tumor stains in the liver. At cystoscopic examination, the urinary bladder was normal and blood flowing from bilateral ureters was not seen. Cytological study of urine sediment disclosed squamous cell carcinoma. The patient was treated with systemic chemotherapy, but not improved. He died 6 months later, and the autopsy demonstrated widespread metastasis in various organs including the right kidney and liver. No recurrence was found in the residual esophagus.

The kidney is the sixth organ of metastasis following the lung, liver, bone, adrenal, peritoneum and mesenterium. Although metastasis to the kidney is relatively common in autopsy, it is uncommon to be manifest clinically.

(Acta Urol. Jpn. 35: 1025-1029, 1989)

Key words: Metastatic renal tumor, Esophageal carcinoma

緒 言

悪性腫瘍の腎転移は、剖検例ではしばしば経験され、腎は転移をきたしやすい臓器であることも知られているが^{1,2)}、生存中に診断された報告例は少ない³⁾。今回、われわれは食道癌の腎転移症例を経験したので報告する。

症 例

患者: 66歳 男性

主訴: 右側腹部・季肋部痛, 肉眼的血尿

家族歴: 特記事項なし

既往歴: 1984年4月16日, 食道癌の診断にて本学外科において食道亜全摘, 胃・食道吻合, リンパ節廓清術を受けた。この時の手術記録によれば, 癌組織は外膜面に露出しており (A₂), 第1群のリンパ節に転移を認めたが (N₁₍₊₎), 他臓器転移を認めず (M₀), 胸膜播種性転移も認められない (P₁₀), 進行度 (St) III度の状態であった。これに対し主病巣を完全に切除し, N₂群までのリンパ節が廓清されている。

現病歴: 食道癌の術後は外科外来にて経過観察していたが, 1987年7月頃より肉眼的血尿がときどき認められ, 右側腹部および右季肋部痛も出現。同8月4日当科紹介, 超音波検査で右腎上極から肝の一部にかけ

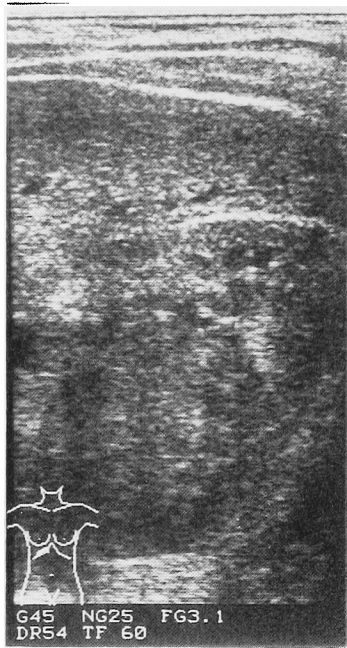

Fig. 1. Ultrasonogram reveals a solid mass at the upper pole of the right kidney.

て内部エコーの不均一な腫瘤を認め (Fig. 1), 右腎腫瘍の診断にて入院となる。

現症: 身長 154 cm, 体重 54 kg. 眼瞼結膜・眼球結膜に貧血・黄疸なく, 右側胸部と上腹部正中に手術痕を認める。右季肋部から右側腹部にかけて圧痛がみられるも, 肝腎を触知しない。

検査所見: 血液一般検査異常なし。血液化学検査では AIP 227 IU/l と高値であり, BUN 22.7 mg/dl, Cr 1.4 mg/dl, Ccr 50 ml/min と軽度腎機能低下を認めた。CRP 1.4 mg/dl, 赤沈; 1時間値 79mm, 2時間値 120 mm. 腫瘍マーカー; IAP 810.0 μ g/ml (正常 <500 μ g/ml), TPA 179.1 U/l (<90 U/l), SCC 31.4 ng/ml (<1.5 ng/ml) と高値であった。尿検査; 潜血 (+), 蛋白 (+), 沈査検鏡で RBC 2~3/hpf, WBC 0~1/hpf. 尿細胞診; 腫瘍細胞を認めず。

X線・超音波・内視鏡検査所見: 胸部X線像では, 縦隔に30個以上のペッツをみるが, 肺野には異常陰影を認めず。排泄性腎盂造影では右尿路の描出遅延がみられた。逆行性腎盂造影では, 右上腎杯が上方よりやや圧排されている像が認められた。CT では右腎上極から肝右葉の一部にかけて充実性の腫瘍病変がみられ, 造影 CT で腫瘍は辺縁不整で中心は低濃度を示した (Fig. 2)。動脈造影では右腎上極に hypovascular area がみられ (Fig. 3), 肝動脈の DSA 所見では, 肝内動脈分枝の伸展と若干の壁の不整および数個

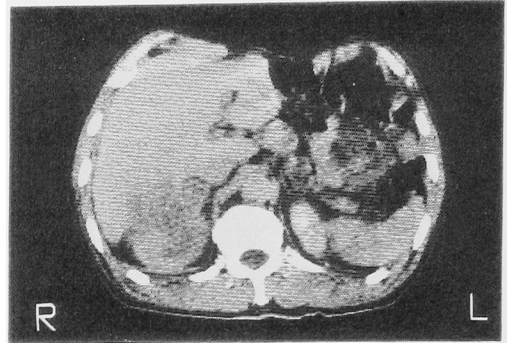


Fig. 2. CT scan demonstrates a hypodense mass at the upper pole of the right kidney. The mass is adjacent to the liver.

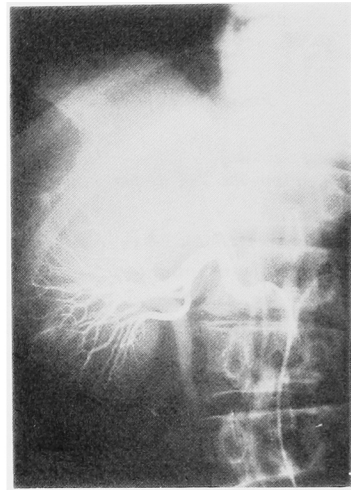


Fig. 3. Arteriogram shows a hypovascular zone at the upper pole of the right kidney.

の小さな結節状の濃染像がみられた。膀胱鏡検査では, 膀胱内は正常で両側尿管口からの血尿の噴出もみられなかった。

入院後経過: 以上の検査所見と既往歴より食道癌の腎と肝転移が最も疑われ, Cis-DDP, VDS, 5FU の三者併用による化学療法を8月31日から9月5日と10月5日から10月8日まで2クール施行した。この間に施行した吸引細胞診は失敗したが, その後の尿細胞診で扁平上皮癌が認められた。化学療法施行にもかかわらず腫瘍は拡大し, 全身状態も悪化してきたため, これを中止した。その後, 脳梗塞が出現し, 1988年2月18日癌性悪液質で死亡した。なお, 肉眼的血尿は入院中, 死亡する1ヶ月前に初めてみられた。

病理解剖所見 右腎 395 g, 左腎 140 g. 右腎は腫瘍によっておきかわり (Fig. 4), 左腎にも直径 3 mm の腫瘍が3個みられた。肝は重量 1,310 g で, 右腎と

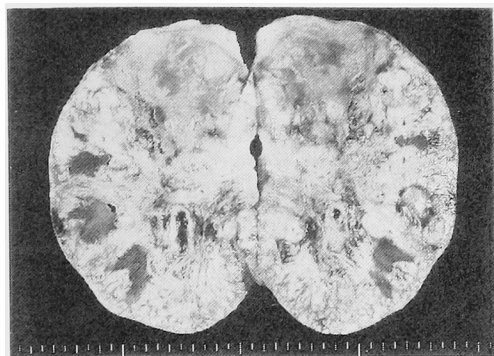


Fig. 4. Gross appearance of cut surface of the right kidney obtained at autopsy. The kidney is occupied with carcinoma.

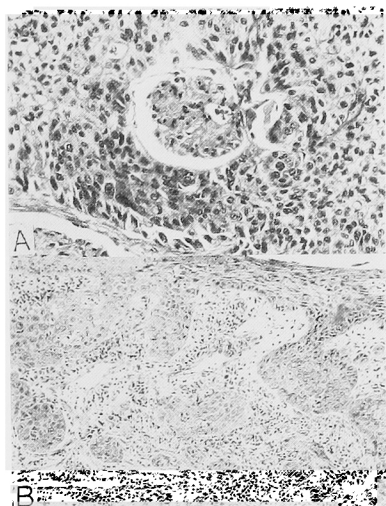


Fig. 5. Histological features. A: a glomerulus is surrounded by squamous cell carcinoma. B: primary squamous cell carcinoma of the esophagus.

接する部分に直径 10 cm の腫瘍がみられた。右副腎は腫瘍組織内に埋没していた。この他、左右の肺にも小さな転移巣がみられた。組織型は中分化型扁平上皮癌 (Fig. 5A) であり、以前に手術摘出した食道癌の組織 (Fig. 5B) と同じであった。食道での局所再発はみられなかった。

考 察

1983年から1985年までの日本病理剖検輯報⁴⁾を検索したところ、この3年間に剖検された75,418例のすべての悪性腫瘍において、腫瘍の転移臓器として腎は肺、肝、骨、副腎、腹膜・腸間膜に次いで多く、12.2%に腎への転移が生じている (Table 1)。これは Wagla ら⁵⁾の報告の1.8%より高率であり、Abrams ら²⁾

Table 1. Incidence of metastatic involvement in 75418 autopsied cases of malignant tumor

Site of Metastasis	No.	%
Lung	30108	39.9
Liver	29233	38.8
Bone	15177	20.1
Adrenal	12668	16.8
Peritoneum/Mesenterium	12058	16.0
Kidney	9188	12.2
Pancreas	9024	12.0
Spleen	8570	11.4

Calculated from data cited by
Annual of the Pathological Autopsy
Cases in Japan 1983-85

Table 2. Primary source of metastases in kidney

Site of Primary Tumor	No.
Lung	2173
Marrow	1487
Lymph/Reticulum	1047
Stomach	988
Pancreas	419
Opposite Kidney	274
Liver	272
Esophagus	244
Breast	194

Calculated from data cite by
Annual of the Pathological
Autopsy Cases in Japan 1983-85

の12.6%とほぼ一致し、腎は転移を受けやすい臓器といえる。

また、転移性腎腫瘍の原発臓器としては肺が最も多く、次いで造血・骨髄系、リンパ・網内系の順であり、対側腎や食道も比較的多い (Table 2)。一方、前田ら³⁾によれば、生存中に発見された転移性腎腫瘍の原発巣でも、肺が最も多く、両側腎細胞癌、悪性リンパ腫および白血病を除外すると、肺に次いで絨毛上皮、甲状腺、食道の順となっており、剖検例に多い胃、脾、肝、乳腺は1~2例と少ない。

転移率からみれば、リンパ・網内系、睾丸、造血・骨髄系、副腎発生の悪性腫瘍はいずれも25%以上に腎への転移が生じている (Table 3)。これら腎転移率の

Table 3. Frequency with which malignant tumors in various sites metastasize to kidney

Site of Primary Tumor	Total No. of Autopsy cases	No. with renal Metastases	%
Lymph/Reticulum	3486	1047	30.0
Testis	161	46	28.6
Marrow	5427	1487	27.4
Adrenal	210	54	25.7
Retroperitoneum	276	62	22.5
Skin	403	87	21.6
Renal Pelvis	263	54	20.5
Opposite Kidney	1421	274	19.3
Lung	11443	2173	19.0
Bone	266	49	18.4

Calculated from data cite by
Annual of the Pathological Autopsy
Cases in Japan 1983-85

高い悪性腫瘍では、腎転移の有無も十分に検索する必要があると考えられる。

おなじく剖検輯報⁹⁾によれば、3年間の食道癌の剖検数は2,556例であり、この内の51.4%に肺転移が、30.8%に肝転移が認められている。また、腎転移が認められたのは244例で、9.5%であった。このことから、本邦における食道癌の腎転移報告例がわずか6例であるのは⁹⁾、食道癌が腎に転移することが稀なのではなく、転移性腎腫瘍が生存中に発見され、治療の対象となる例が少ないためと思われる。しかし、近年、腎摘出術を施行したとする報告例が増えており⁷⁻⁹⁾、最近の癌治療の向上に伴う生存期間の延長と、画像診断技術の進歩によって、治療の対象となる転移性腎腫瘍は今後ますます増加していくものと思われる。

本症例の診断では、腫瘍が原発性か転移性かを鑑別することが最も重要である。しかし、画像診断で鑑別することは困難である^{10,11)}。手術が不可能な症例の場合、経皮的生検が鑑別に有効であり、Choykeら¹¹⁾は9例に経皮的生検を施行して合併症や生検による播種を認めなかったとしている。本症例にも経皮的生検を試みたが、適切な組織が採取できなかった。その後は全身状態が悪化して再度の生検は不可能であったが、尿細胞診にて異常を示す扁平上皮細胞が検出された。

また、治療に関しては、腎以外に肝転移もみとめられたため化学療法となったが、腫瘍の増殖を抑制することはできなかった。腎摘出術を施行しえた例の多くは、片側性転移で他臓器転移の認められない症例である⁸⁾。今後、腎転移率の高い腫瘍はもちろん、あらゆる

悪性腫瘍で腎への転移の有無が検査され、早期に発見、治療される症例が増えることが期待される

結 語

食道癌を原発とする転移性腎腫瘍の1例を報告するとともに、若干の文献的考察をくわえた。

文 献

- 1) Willis RA: Metastasis. In: Pathology of tumors. 3rd ed., vol. 1, pp.167-193, Butterworths, London, 1960
- 2) Abrams, HL, Spiro R and Goldstein N: Metastases in carcinoma: analysis of 1,000 autopsied cases. Cancer 3: 74-85, 1950
- 3) 前田 修, 亀岡 博, 三好 進, 岩尾典夫, 水谷修太郎: 転移性腎腫瘍の3例—本邦報告38例を含む136例の統計的考察—. 泌尿紀要 33: 572-578, 1987
- 4) 日本病理学会編 日本病理剖検輯報 25: 1455-1458, 1562-1563, 1983, 26: 1463-1466, 1546-1547, 1984, 27: 1494-1497, 1553-1558, 1985
- 5) Wagle DG, Moore RH and Murphy GP: Secondary carcinomas of the kidney. J Urol 114: 30-32, 1975
- 6) 菊地悦啓, 渡辺博幸, 石井延久, 沼沢和夫, 今村全: 腎転移を来した食道癌. 臨泌 41: 1069-1071, 1987
- 7) 林田英資, 小西 平, 朴 勺, 友吉唯夫: 食道癌の腎転移症例. 泌尿紀要 33: 69-73, 1987
- 8) 北見一夫, 増田光伸, 千葉喜美男, 熊谷治己: 食道癌を原発とする転移性腎腫瘍の1例. 泌尿紀要 33: 1221-1225, 1987

- 9) Grise P, Botto H and Camey M: Esophageal cancer metastatic to kidney: report of 2 cases. *J Urol* **137**: 274-276, 1987
- 10) Marsan RE, Baker DA and Morin ME: Esophageal carcinoma presenting as a primary renal tumor. *J Urol* **121**: 90-91, 1979
- 11) Choyke PL, White EM, Zeman RK, Jaffe MH and Clark LR: Renal metastases: clinicopathologic and radiologic correlation. *Radiology* **162**: 359-363, 1987

(1988年6月3日受付)