

成人発症 Tethered Spinal Cord Syndrome (脊髄係留症候群) による神経因性膀胱の2例

近畿大学医学部泌尿器科学教室 (主任: 栗田 孝教授)

大西 規夫, 際本 宏, 江左 篤宣, 杉山 高秀
朴 英哲, 金子 茂男*, 栗田 孝

NEUROGENIC BLADDER DYSFUNCTION DUE TO TETHERED SPINAL CORD SYNDROME IN ADULTS: REPORT OF TWO CASES

Norio ONISHI, Hiro KIWAMOTO, Atsunobu ESA, Takahide SUGIYAMA,
Young CHOL PAKU, Sigeo KANEKO and Takashi KURITA

From the Department of Urology, Kinki University School of Medicine

Two cases of neurogenic bladder dysfunction due to tethered spinal cord syndrome in adults were experienced. They visited our hospital with the complaint of dysuria. The excretory urogram were almost normal. Urodynamic examinations revealed normoactive detrusor-overactive sphincter in case 1, and overactive detrusor-overactive sphincter in case 2. Cystometry-ejectomyogram demonstrated detrusor-external urethral sphincter dyssynergia in either cases. They were diagnosed as neurogenic bladder due to intraspinal tumor with spina bifida by myelography, computed tomography, and urodynamic examination. Laminectomy, subtotal extirpation of tumor and neurectomy of filum terminale were performed by orthopedists in both cases. The tumor was pathologically diagnosed as lipomas. Postoperatively they showed satisfactory recovery in micturition.

(Acta Urol. Jpn. 35: 1229-1234, 1989)

Key words: Tethered spinal cord syndrome, Neurogenic bladder

緒 言

二分脊椎に伴った lipomeningocele による麻痺の発症は大半が小児期であり, 成人発症例の報告は少ない。われわれは排尿障害を契機に成人発症をきたした, いわゆる tethered spinal cord syndrome の2例を経験したので若干の文献的考察を加えて報告する。

症 例

症例 I

患者: 31歳, 男性

主訴: 排尿障害, 仙骨部痛

既往歴・家族歴: 特記することなし

現病歴: 24歳ごろから仙骨部の疣贅に気付いていたが, 放置していた。1977年9月ごろより排尿障害と仙骨部痛が出現し, まもなく両下肢のシビレ感も伴うよ

うになり, 1978年1月当院整形外科を受診し, 同年1月31日排尿障害の精査目的で当科に紹介された。

現症: 栄養, 体格ともに中等度である。仙骨部に圧痛のある弾性硬の色素沈着, 毛髪, 疣贅を伴う皮下腫瘤を認める。腰仙椎は L4~S4 棘突起高位に叩打痛を認めた。会陰部は球海綿体反射正常, 肛門括約筋の軽度緊張低下と肛門周囲の知覚鈍麻を, 下肢では両側のアキレス腱反射消失と両足底部の知覚鈍麻を認めた。そのほか理学的に異常所見はない。

検査成績: 髄液中蛋白増多を認める以外, 特に異常を認めなかった。

X線検査: 単純X線上 S1~S4 に脊椎破裂を認め, IVP では上部尿路に異常を認めない。脊髓造影は下行性には L4 下縁でブロックされ, 騎馬状を呈し, 上行性には L5 上方でブロックされ, L5 より末梢の背側に帯状の陰影欠損を認めた (Fig. 1)。

ウロダイナミックス: cystometry (CMG) では reflexia, normotonic bladder であったが, electro-

* 現: 旭川医科大学泌尿器科学教室

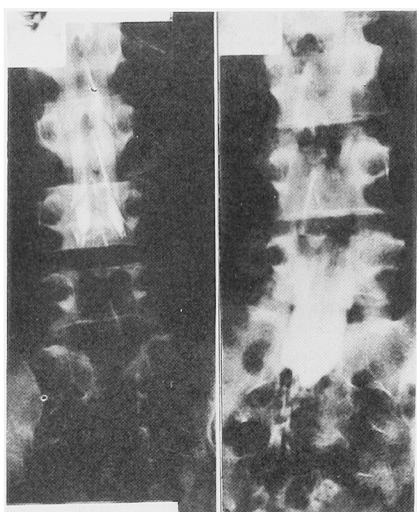


Fig. 1. 症例1, ミエログラフィー

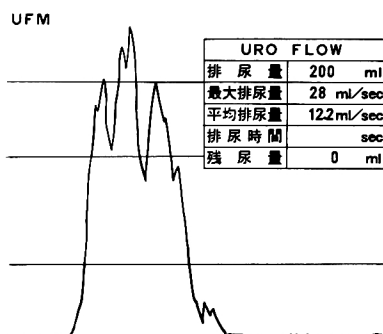
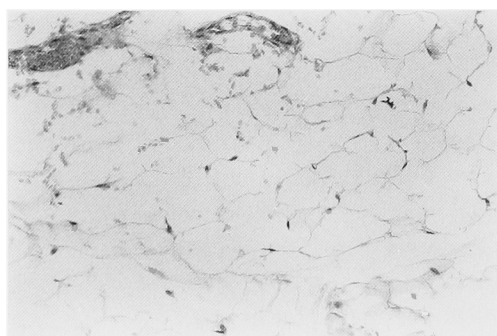


Fig. 2. 症例1, 術前 UFM. 最大排尿量, 平均排尿量とも十分であるが, 鋸歯状パターンを呈している。

Fig. 3. 病理組織学的所見 (HE 染色, $\times 100$): 腫瘍は一部薄い被膜を有する脂肪腫である。

myogram (EMG) 上, 尿道外括約筋は過緊張 (overactive sphincter) で, 排尿筋—尿道外括約筋協調不全 (detrusor—external urethral sphincter

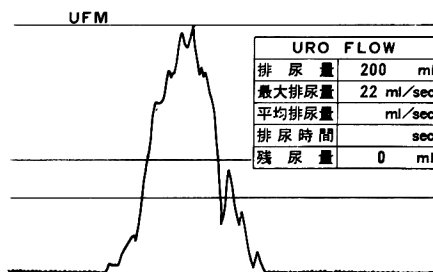


Fig. 4. 症例1, 術後 UFM. 鋸歯状パターンは正常化している。

dyssnergia ; DSD) を呈していた。uroflowmetry (UFM) では最大排尿量, 平均排尿量とも十分であったが, 鋸歯状パターンであった (Fig. 2)。

以上より, 脊髄腫瘍とそれに伴う排尿障害として 1978年3月当院整形外科によって椎弓切除術, 腫瘍部分摘出術, 終糸切断術が施行された。腫瘍は組織学的には一部薄い線維被膜を有する脂肪腫であった (Fig. 3)。

術後経過: 術後約1週間で排尿障害は改善し, 仙骨部痛は消失した。また下肢症状の改善も認めた。ウロダイナミックスでは UFM で鋸歯状パターンは正常化した (Fig. 4), CMG-EMG 上 DSD は残存していた。

症例2

患者: 27歳, 男性

主訴: 排尿困難, 尿失禁

既往歴: 4歳時, 急性糸球体腎炎

現病歴: 3ないし4年前ごろより排尿困難, 尿失禁, 残尿感が出現し, 1985年8月当科を受診した。また陰茎の勃起は起こるが早漏で性交前に射精が起こり, 結婚後6年を経るが実子に恵まれない。

現症: 栄養・体格ともに中等度である。初診時, 知覚障害なく, 球海綿体反射および挙睾筋反射も認める。ほか仙骨部の皮膚に hairy patch を認める以外, 理学的所見には異常なし。

検査成績: 血液一般, 生化学検査に異常はない。精液検査では精子数 $5.4 \times 10^7/\text{ml}$ で, 奇形率, 運動率には異常なし。

X線検査: 単純X線では S_1 以下に脊椎破裂を認める。IVP では上部尿路に異常を認めない。排尿時膀胱尿道造影では膀胱は肉柱形成が著明で, 排尿時, 膀胱頸部は開大するが, 尿道外括約筋が過緊張で排尿はできない (Fig. 5)。脊椎造影では仙骨部で拡大像を示し (Fig. 6), MRI-CT では $L_5 \sim S_1$ 部脊髄後面に high-density area があり, 皮下脂肪との連続性が疑

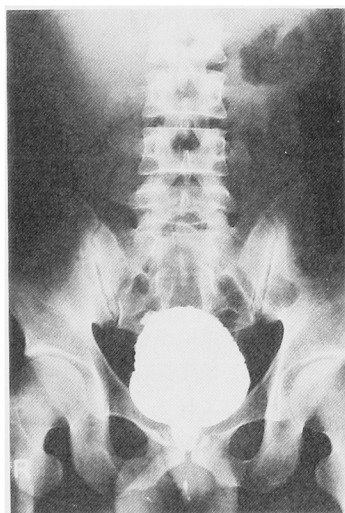


Fig. 5. 症例 2, 排尿時膀胱尿道造影. 膀胱頸部は開大しているが, 尿道外括約筋が過緊張で排尿できず.

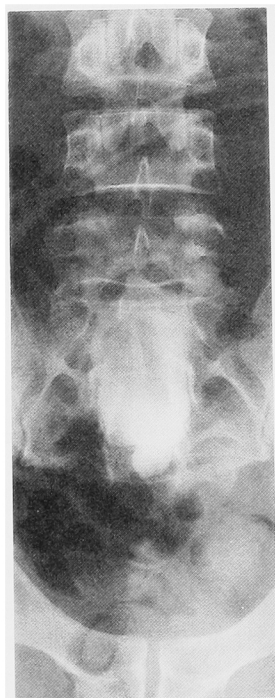


Fig. 6. 症例 2, ミエログラフィー

われた (Fig. 7).

ウロダイナミックス CMG では排尿筋反射亢進 (overactive detrusor) を, EMG では尿道外括約筋過緊張 (overactive sphincter) を示し, DSD を呈していた (Fig. 8). UFM では著明な鋸歯状パターンを示し, 50 ml の残尿を認めた (Fig. 9).

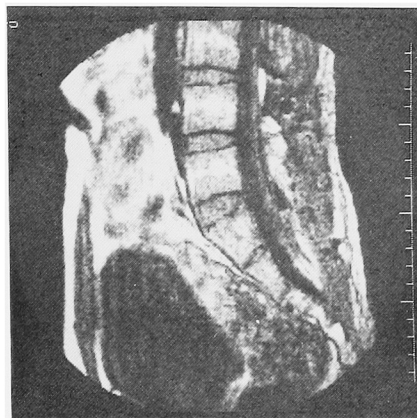


Fig. 7. 症例 2, MRI-CT 像. L5~S1 脊髄後面に high-density area があり, 皮下脂肪との連続性が疑われる.

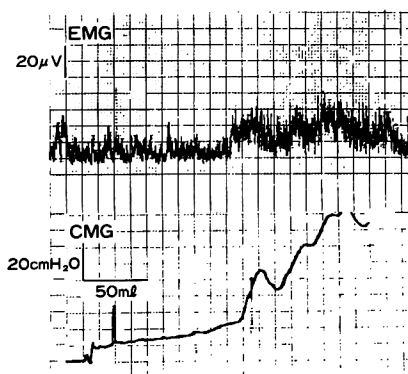


Fig. 8. 症例 2, CMG (下) — EMG (上). overactive detrusor—overactive sphincter を呈している.

| UROFLOWMETRY | |
|--------------|------------|
| 排尿量 | 299ml |
| 最大排尿量 | 11.1ml/sec |
| 平均排尿量 | 5.3ml/sec |
| 排尿時間 | 56sec |
| 残尿量 | 50ml |



Fig. 9. 症例 2, 術前 UFM. 著明な鋸歯状パターンで, 50 ml の残尿を認める.

以上より, 遅発性麻痺をきたした潜在性二分脊椎の診断で1986年11月21日, 当院整形外科において椎弓切除術, 腫瘍部分摘出術および終糸切断術が施行された. 組織学的に腫瘍は症例 1 と同様の脂肪腫であった.

術後経過: 排尿は術前に比べスムーズとなり, 頻尿も軽快し, 残尿も消失した. ウロダイナミックスでは CMG は不安定膀胱 (unstable bladder) であるが,

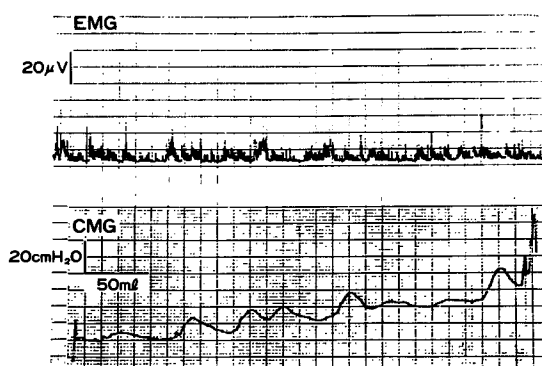


Fig. 10. 症例2, 術後 CMG (下)—EMG (上). 膀胱容量は増大し, 尿道外括約筋の過緊張も軽減している。

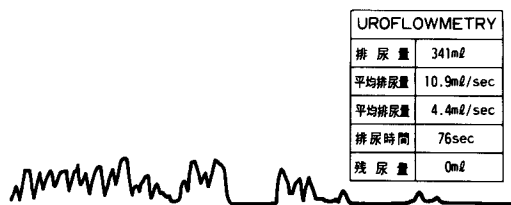


Fig. 11. 残尿は消失したが, 鋸歯状パターンは残存している。

膀胱容量は増大し, EMG でも尿道外括約筋の過緊張は軽減している (Fig. 10). UFM では術前と同様の鋸歯状パターンを呈したが, 残尿は認めない (Fig. 11).

ところが術前に比し, 勃起時の陰莖剛度は減弱し, 早漏はいっそう著明となり, その結果完全な勃起が生じる前に射精が起こるようになった。勃起不全に伴う不妊に対し現在塩酸パペリンの海绵体内注入を行いながら計画的な自然受精を目指しているが, まだ妊娠は得られていない。

考 察

Tethered spinal cord syndrome は1918年 Brickner によって報告され¹⁾, filum terminale, cord traction, tethered conus medullaris, tight filum, low conus syndrome 等種々の病名で呼称されている²⁾。

本疾患発症の原因は meningocele 術後の癒着による arachnoiditis などによるものも報告されている³⁾が, 多くは lipomeningocele, thickened filum terminale, diastematomyelia などによる脊髄や馬尾神経の伸展や圧迫, 虚血によるものである²⁾。本症

例2例も術中所見, 病理所見より lipomeningocele による神経障害に該当するものと思われる。Yamada は猫を用いた実験モデルより生理学的な見地から tethered spinal cord syndrome の病因について推察を行っている⁴⁾。それによると lipomeningocele 等によって脊髄や脊髄終糸が伸展, 圧迫されることにより神経細胞内ミトコンドリアの oxidative metabolism を阻害し, ニューロン細胞体や軸索の組織学的な損傷を引き起こすとしている。

ところで, 全脊髄腫瘍に占める intradural lipoma は約1%といわれ⁵⁾, 後述のごとく spina bifida との関係が強く示唆されており, spina bifida の4.2%⁶⁾, spina bifida occulta の20%⁷⁾が lipoma を有するといわれている。なにゆえ, spina bifida に intradural lipoma を合併しやすいのか, 未だ明確に解明されていないが, 発生学的に neural tube の閉鎖遅延と intradural lipoma の増殖とは関連性があり, 外胚葉成分由来である lipoma は胎生7週以前に脊髄における vascularization の過程で脈管周囲の間葉系細胞より分化, 増殖していくものと推察されている^{5,6)}。intradural lipoma は病理学的には他の部位で生じる lipoma と異なり, 硬く皮下脂肪様で, encapsulation されておらず, 線維組織で分隔され, しばしば脈管組織と接している^{7,8)}。また肉腫化することは稀とされている⁹⁾。本症例も脂肪腫は encapsulation されず, 皮下脂肪と連続していた。

本疾患による麻痺の発症は進行性で, 大半が幼小児期, 特に5歳以下であり⁶⁾, 本症例のように成人発症例は一般に稀とされている。症状としては間歇性の腰部, 下肢痛, 下肢のシビレや変形, 知覚異常, 潰瘍形成といった症状のほか, 45%以上に排尿困難, 尿失禁, 頻尿, 夜間頻尿, 反復性尿路感染といった泌尿器科的症状を有する^{6,9,10)}。Kondo¹⁰⁾ は15人の成人 tethered spinal cord syndrome 患者について調査した結果, 排尿困難を40%に, 頻尿33%, 残尿感33%, 陰萎を13%に認めたと報告している。排尿障害が初期症状であることも多く, 特に遅発性発症の場合, 尿失禁が初発症状であることが多いといわれている¹¹⁾。それほか皮膚症状として hairy patch, pigmentation, subcutaneous lipoma, dimple, dermal sinus 等が挙げられる。これら皮膚症状は tethered spinal cord syndrome の診断には重要で, spina bifida occulta の約75%に認められ¹²⁾, これら皮膚症状を認めた場合, 本疾患を念頭におく必要があると思われる。本症例の場合, 症例1, 症例2ともに排尿障害を主訴とし, 仙骨部にそれぞれ疣贅, hairy patch といった皮

膚症状を認めている。しかし疣贅については過去に報告例がなく、本症例は比較的稀な例と思われる。

ウロダイナミックスでは underactive detrusor⁹⁾, hypertonic bladder を呈することが多く¹²⁾, 前述の Kondo によると60%は detrusor areflexia を, 6.6%は hyperreflexia を, 13.3%は mixed lesion を呈し, 6.6%は正常パターンであったと報告している。Hellstrom¹³⁾ はそれぞれ50%, 27%, 2%で, 11.1%は正常パターンであったとしている。Fukui¹⁴⁾ らは46名の tethered spinal cord syndrome 患者のウロダイナミックスに関して詳細に報告している。それによると, 大半の症例は hypertonic bladder を示し, 膀胱頸部の開大に高い膀胱圧を要し, その結果患者は腹圧を加え排尿を行う。しかし高い尿道抵抗と不完全な骨盤底筋群の収縮から, いわゆる detrusor-external urethral sphincter dyssnergia (DSD) を示し, その結果, 低尿流量になるとしている。本症例も症例1, 2ともにウロダイナミックス上 DSD を呈していた。DSD を多くの症例に認めるというのは一致した見解¹⁵⁾で, 排尿障害を括約筋の弛緩不全にもとめる意見も多いが, 小児の場合, uninhibited contraction に対する随意的な反応であるという意見もある¹³⁾。

排尿時膀胱尿道造影もウロダイナミックスと並び, 病態を把握するのに有用で, 膀胱の肉柱形成や排尿時における膀胱頸部の開大不全, 括約筋部尿道の弛緩不全といった所見が観察される。Hellstrom¹³⁾ は, 18名中4名に low grade の VUR を認め, うち2名は dyssnergia による二次的なものであったと述べている。上部尿路に関してはあまり記載がないが, 他の myelomeningocele と異なりあまり変化を認めないようである。

Tethered spinal cord syndrome の診断は前述の症状に加えて, 骨X線検査, 脊髄造影, X線 CT, MRI-CT 等により行なわれる。骨X線所見では二分脊椎や仙骨形成不全, 脊椎管の拡大, 扇形脊椎などが挙げられるが, これらの変化は1/3以下にしか認められないという⁶⁾。そのほか, 脊柱の側彎や後彎, 脊椎分離症椎弓の歪曲, 脊椎の溶解などの変化が挙げられる。診断法としては脊髄造影が最も有力と考えられており, 本疾患に特徴的な脊髄造影所見として硬膜管の拡大, 脊髄円錐の低位, 脊髄終糸の肥厚, ブロック像, dermal sinus などが挙げられる^{8,9)}が, 必発の所見とはいえない⁶⁾。また最近では MRI-CT が診断に有用である。

治療に関しては神経症状がなければ手術治療の必要

はないという意見もある⁷⁾が, 一般に症状は進行性であり, 発症後長期を経たものでは手術成績が芳しくないことから, 症状がなくても早期に手術治療を行なうというのが諸家の一致した意見である⁶⁾。手術法としては皮下脂肪腫のみの切除では将来的に腫瘍が増大し, 症状が悪化する危惧があり, またその際の手術操作の困難さから推奨されていない¹¹⁾。Thomas⁹⁾ は椎弓切除術のみを行っているが, 椎弓切除術に加えて, 腫瘍の部分切除と脊髄終糸の切断術が広く行われている⁸⁾。腫瘍の全摘は脊髄や神経根を損傷する危惧から不可能であり, また無意味であるといわれている⁹⁾。手術治療を施行することにより Anderson⁹⁾ によると排尿障害の約25%が, Kondo¹⁰⁾ によると67%が良好な成績を得ている。ただし, 知覚・運動障害を有する症例, 症状が3年以上にわたる症例, 皮膚症状を伴う症例では術後の成績はあまり良好とはいえず, 早期手術の必要性が強調される。排尿筋障害が手術療法を行うことにより良好な改善を認めるのに対し, 括約筋障害の改善は芳しくないといわれる。括約筋障害改善の割合は Al-Mefty²⁾ によると25%, 福井¹⁷⁾は50%が軽快し, 25%はほぼ完全に改善を認めたと報告している。われわれの症例でも排尿障害は軽快しているが, ウロダイナミックス, 排尿時膀胱尿道造影上尿道外括約筋の過緊張は残存している。

今回稀とされる成人発症 tethered spinal cord syndrome の2例を報告したが, 少なくとも膀胱尿道機能に関しては整形外科医, 脳神経外科医, 小児科医ら関連各科が協調し合い, 適切な診断, 早期治療を行なうことにより対処可能な疾患であると考えられる。

結 語

排尿障害を主訴とした成人 tethered spinal cord syndrome の2例を経験したので, 若干の文献的考察を加えて報告した。

文 献

- 1) Brickner WM: Spina bifida occulta. Am J Med Sci 155: 473-502, 1918
- 2) Al-Mefty O, Kandzari S and Fox JL: Neurogenic bladder and the tethered spinal cord syndrome. J Urol 122: 112-115, 1978
- 3) Heing ER, Rosenbaum AE, Scarff TR, Reigel DH and Drayer BP: Tethered spinal cord following meningo-myelocele repair. Radiology 131: 153-160, 1979
- 4) Yamada S, Zinke DE and Sanders D: Pathophysiology of "tethered cord syndrome" J Neurosurg 54: 494-503, 1981

- 5) Swanson HS and Barnett JC : Intradural lipoma in children. *Pediatrics* **29**: 911-926, 1962
- 6) Thomas JE and Miller RH : Lipomatous tumors of the spinal canal: a study of their clinical range. *Mayo Clin Proc* **48** : 393-400, 1973
- 7) Ingraham FD and Lowrey JJ: Spina bifida and cranium bifidum III. Occult spinal disorders. *New Engl J Med* **228** : 745-750, 1943
- 8) 広藤栄一, 岡 正典, 漆谷英礼, 糸数万正, 好井覚, 田中清介, 南 光二: 遅発性麻痺を来した成人の Lipomeningocele の1例. *中部整災誌* **23**: 800-806, 1980
- 9) Anderson FM : Occult spinal dysraphism : a series of 73 cases. *Pediatrics* **55** : 826-835, 1975
- 10) Kondo A, Kato K, Kanai S and Sakakibara T: Bladder dysfunction secondary to tethered cord syndrome in adults : is it curable? *J Urol* **135**: 313-316, 1986
- 11) Lassman LP and James CCM: Lumbosacral lipoma: critical survey of 26 cases submitted to laminectomy. *J Neurol Neurosurg Psychiat* **30**: 174-181, 1967
- 12) Mandell J, Bauer SB, Hallet M, Khoshbin S, Dyro FM, Colodny AH and Retik AB : Occult spinal dysraphism: a rare but detectable cause of voiding dysfunction. *Symposium on Pediatric Urology* **7**: 349-356, 1980
- 13) Hellstrom WJG, Edwards MSB and Kogan BA: Urological aspects of the tethered cord syndrome. *J Urol* **135**: 317-320, 1986
- 14) Fukui J and Kanazaki T: Urodynamic evaluation of tethered cord syndrome including tight filum terminale : prolonged follow-up observation after intraspinal operation. *Urology* **16**: 539-552, 1980
- 15) 小柳知彦: 脊椎破裂と膀胱機能障害. *ペットサイド泌尿器科学, 脊椎破裂と膀胱機能障害. 診断・治療編*. 吉田 修編, pp.534-537, 南江堂, 東京, 1986
- 16) 中邨裕一, 里見和彦, 戸山芳昭, 若野紘一, 平林洸: Tethered Spinal Cord Syndrome における MRI の診断の有用性について. *臨整外* **23**: 635-640, 1988
- 17) 福井準之助, 小林 潔, 渡部節男, 竹崎 徹, 芝伸彦, 和倉正久, 大塚訓喜, 深瀬継充, 鶴見和弘, 福地弘貞: 潜在性脊椎披裂を有し, 脊髓下部の牽引により生じた先天性神経因性膀胱 (いわゆる Tethered Cord Syndrome) の診断, 治療, 予後について. *日泌尿会誌* **68** : 569-589, 1977
(1988年9月19日受付)