

尿管異所開口を伴った交叉性腎変位の1例

奈良県立医科大学泌尿器科学教室 (主任: 岡島英五郎教授)

新井 邦彦, 大園誠一郎, 仲川 嘉紀

窪 田 一 男, 岡 島 英五郎

CROSSED RENAL ECTOPIA WITH ECTOPIC URETER:
A CASE REPORT

Kunihiko ARAI, Seiichiro OZONO, Hiroyuki NAKAGAWA,

Kazuo KUBOTA and Eigoro OKAJIMA

From the Department of Urology, Nara Medical University

Crossed renal ectopia is a relatively rare congenital anomaly. A case of crossed renal ectopia with fusion (inverted L shaped kidney) associated with ectopic ureter opening to seminal vesicle on the right side, which occurred in a 38-year-old man is reported. He complained of lower abdominal pain, frequency of micturition, and dysuria. Ureterectomy with vesiculectomy on the right side was carried out. Histological finding is a transitional epithelium inside the duct. This case is the 11th reported case in Japan and some statistical studies were carried out.

(Acta Urol. Jpn. 35: 1193-1196, 1989)

Key words: Crossed renal ectopia, Ectopic ureter

はじめに

交叉性腎変位は尿路奇形の中でも比較的まれなものであり、さらに尿管異所開口をともなったものの報告は少ない。

最近、われわれは交叉性融合腎に右側尿管の精囊への異所開口を合併した1症例を経験したので、若干の文献的考察を加え報告する。

症 例

患者: 38歳, 男性, 教員

初診: 1983年2月15日

主訴: 下腹部痛, 頻尿, 排尿困難

家族歴: 父; 高血圧, 母; 糖尿病, 同胞(男子2人, 女子3人)に尿路性器奇形なし。両親は血族結婚ではない。

既往歴: 30歳時, 左停留睾丸にて睾丸固定術をうけている。

現症歴: 1983年2月12日下腹部痛, 頻尿, 排尿困難が出現し, 近医にて膀胱炎の診断のもとに治療を受けるも軽快せず, 下腹部痛が増強し, 排便時肛門痛も出現したため同年2月15日当科受診した。

現症: 体格栄養中等度, 胸部理学的所見に異常な

し。腹部所見では手拳大の左腎下極を触知した。左精巣は陰囊基部に認められたが, 萎縮しており, 右精巣上部に硬結を触知した。直腸診にて前立腺は小鶏卵大, 弾性軟で圧痛が強く, 前立腺右葉から上方にかけて波動のある軟腫瘤を触知した。

検査成績: 末梢血液検査および血液生化学検査にて異常所見は認められなかった。

尿所見では, 蛋白, 糖は陰性であったが, 沈査にて RBC 1~2/hpf, WBC 3~4/hpf であった。精液検査では精子は認められず, WBC 1~2/hpf が認められた。

レ線学的所見: DIU では, 右側に腎尿管の描出はなく, 左腎は逆L型で, 腎盂尿管の回転異常が認められた。また, 膀胱の右側底部の陰影欠損と膀胱の左方への圧排が認められた (Fig. 1)。

腹部 CT スキャンでは, 右後腹膜腔に腎と考えられる像はなく, 左腎の正中側後面に low density area を認めた (Fig. 2)。大動脈造影では, 左腎への feeding artery は4本認められ, 静脈相で CT スキャンと一致して左腎の正中側下方に血流の乏しい部分がみられた。UCG では, 膀胱右下部の腫瘤による陰影欠損と精阜から膀胱頸部までの後部尿道の左方への偏位がみられた (Fig. 3)。精囊造影では, 右精管およ

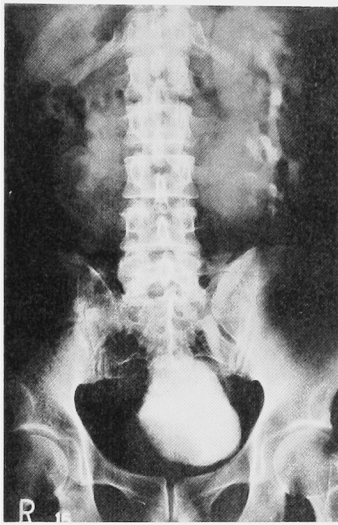


Fig. 1. DIU shows left inverted L shaped kidney and filling defect of cystogram.

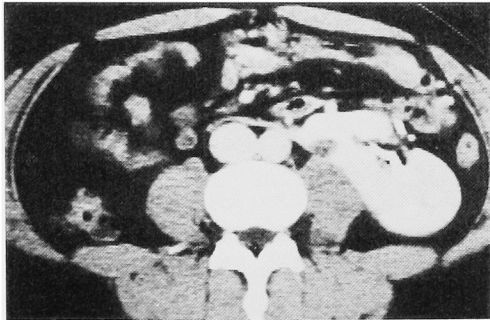


Fig. 2. Abdominal CT scan shows low density area; contact with left kidney.

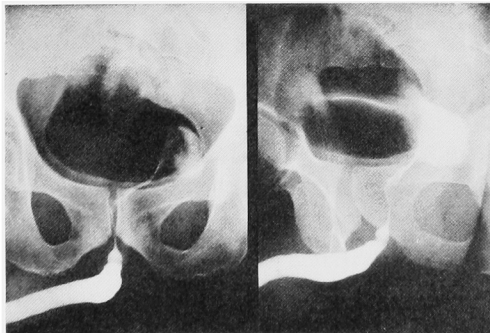


Fig. 3. UCG demonstrates mass lesion of bladder and displacement of posterior urethra.

び左右膨大部の拡張が認められ、精嚢は囊胞状に拡張し、右側に著しく拡張した尿管と思える像が見られた。また経直腸エコー下に施行した囊胞状腫瘍の穿刺

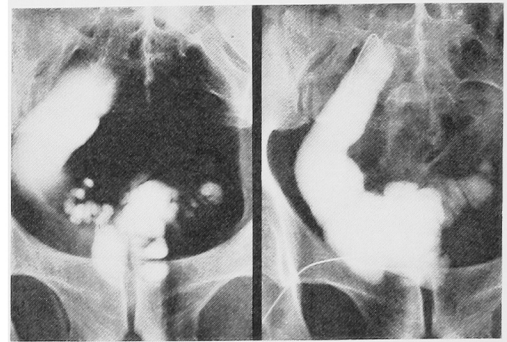


Fig. 4. Vesiculography shows swelling of right spermatic cord and seminal vesicle. Cystgram under transrectal echo; picture of right ureter is blinded at S₂.

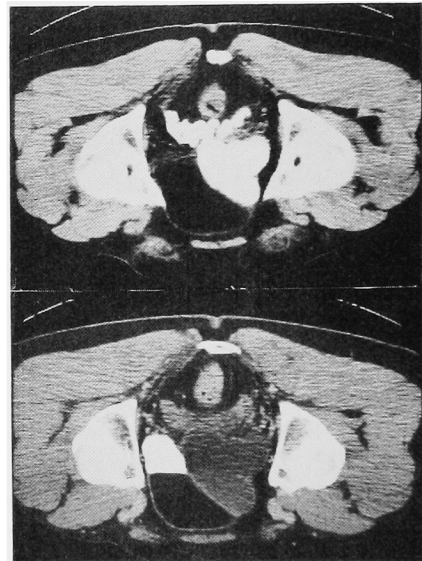

Fig. 5. CT scan before and after vesiculography; swollen seminal vesicle communicates cystic mass.

造影では、右側の尿管と思われる像は S₂ の高さで盲端となっており、同時に両側の拡張した精嚢および左精管膨大部が描出された (Fig. 4).

精嚢造影前後の骨盤部 CT スキャンは Fig. 5 に示すごとくで、まず、造影前の検査では、膀胱右後方に CT 値の低い腫瘍と精嚢の腫大が見られ、精嚢造影後では、腫大した精嚢と交通のある囊胞状腫瘍が認められた。

尿道膀胱鏡所見：右尿管口は認められず、左尿管口も、やや中央よりに変位していた。また、前立腺部尿道に、壁の不整が認められた。

以上の結果より、交叉性融合腎および右尿管の精嚢

への異所開口と診断し, 1984年8月2日に全身麻酔下にて手術を行った。

手術所見: 下腹部縦切開にて骨盤腔に入ると, 右腸骨動脈と交叉して拇指大に拡張した尿管が認められた。尿管は, 周囲組織と強く癒着しており, 慎重に剝離を進めると, 膀胱壁の右外後方に走行しており, 膀胱壁, 精嚢とも癒着が著明で, その先端は, 前立腺右側に達していた。さらに, 尿管の剝離を進めると, 前立腺右側から膀胱頸部にかけて破裂したため, 右精嚢を後部尿道の一部を含めて摘出した。尿管上方へ剝離を進めると, 右腸骨動脈との交叉部より上方の尿管は, 内腔がなく索状となっていたため, 可及的に腎下極にて右側腎盂尿管を切除した。

摘出標本: 右尿管は, 精嚢に開口しており, その下部は拡張して嚢胞状変化を呈していた。また, 上方は盲端となっており, その上部は索状に変化し腎につながっていた。

病理組織学的所見: 尿管の盲端部は, 筋層および結合組織からなる壁状のものであるが, 移行上皮が一部に認められ, 尿管と診断された。

術後経過: 術後, 下腹部痛, 直腸診による前立腺の圧痛は消失し, 経過良好にて約1ヶ月後に退院となった。

考 察

交叉性腎変位は, 腎の融合に関係なく, 本来あるべき体側の腎が正中線を越えて反対側へ変位し, その付属尿管が脊髄と交叉している先天性奇形である¹⁾。

本症の成因に関しては, いまだ解明されていない

が, おおよそ以下のように理解されている。すなわち, 胎生第4週頃, Wolf氏管より尿管芽が発生し, 次第に延長発育して, 原始尿管となる。この発育過程において何らかの原因により, 発育方向が反対側に向けられるため原始尿管の交叉が発生し, 後腎組織である腎も反対側に形成されると考えられる。

McDonald²⁾およびAbeshouse³⁾によって交叉性腎変位は, 1群: crossed renal ectopia with fusion, 2群: crossed renal ectopia without fusion, 3群: solitary crossed renal ectopia, 4群: bilaterally crossed renal ectopia の4群に分類される。さらに, 1群の融合性交叉性腎変位は, 融合形態により6型に分類される。

この分類に従えば, 自験例は1群の4型に相当するが, 右腎が左下に変位したため, 逆L型の融合性交叉性腎変位と診断される。自験例では, さらに精嚢への尿管異所開口を合併していたが, この交叉性腎変位と尿管異所開口の合併は非常にまれで, 市川⁴⁾が, 膀胱頸部への尿管異所開口をともなうL型腎を報告したのを最初に, その後白井⁵⁾が7例を集計している。それ以後, われわれが調べた範囲では, 自験例を含め4例を数え, 計11例のみである (Table 1)。これら11例の内訳は, 圧倒的に女性に多く, 男性症例は自験例のみであった。これは, 女性の尿管異所開口が男性のそれより3~4倍発生しやすいのと関連があると考えられる。尿管の異所開口部位は, 女性が多いこともあり, 腔および腔前庭が6例を占め, 膀胱頸部が4例, 精嚢が自験例の1例であった。また, 交叉性腎変位のタイプは, 融合性が8例, 非融合性が3例であった。

Table 1. Cases of crossed renal ectopia with ectopic ureter reported in the Japanese literature

No	報告者	年齢	性	融合型	尿管開口部	診断法	治療	主訴	合併奇形
1	市川 ⁴⁾	22	F	L型	膀胱頸部	IP,RP,PRP	腎尿管摘除	腹部腫痛	
2	山本 ⁶⁾	32	F	L型	膀胱頸部	IP,RP	尿管末端囊腫電気凝固	尿失禁	腔閉鎖・単頭双角子宮 両卵巢發育不全
3	矢野 ⁷⁾	23	F	非融合	膀胱頸部	RP,PRP	腎尿管摘除	腹痛	
4	中 ⁸⁾	21	F	非融合	膀胱中央部		腎尿管摘除	下腹部痛	
5	小林 ⁹⁾	20	F	逆L型	腔	IP,PRP	腎尿管摘除	尿失禁	双角子宮
6	川島 ¹⁰⁾	31	F	非融合	腔前庭	IP,RP	膀胱尿管吻合	尿失禁	単角子宮・鎖肛・ 右卵巢管欠損
7	白井 ⁵⁾	6	F	逆L型	腔	IP,PRP,Aorto	腎尿管摘除	尿失禁	双角子宮・腔中隔
8	北浦 ¹¹⁾	20	F	L型	腔	IP	腎尿管摘除	尿失禁	
9	柳 ¹²⁾	2	F	逆L型	腔	DIP	腎尿管摘除	尿失禁	心内臓欠損症
10	高橋 ¹³⁾	4	F	逆L型	腔	IP	腎尿管摘除	尿失禁	不全腔中隔
11	著者	39	M	逆L型	精嚢	DIP,RP,Aorto	尿管精嚢摘除	下腹部痛	左停留嚢丸・ 所屬尿管發育不全

主訴では、尿失禁が7例、下腹部痛が4例、腹部腫瘤が1例であったが、これは、異所開口部位との相関がある。すなわち、女性の異所開口部位の腔および腔前庭では、尿失禁がそのまま主症状となるが、男性では、外尿道括約筋より近位に異所開口するため尿失禁はなく、むしろ、尿路感染による発熱、腹痛、膀胱刺激症状が主症状となることが多い。自験例も、下腹部痛が主訴であった。

交叉性腎変位の診断は、DIU や逆行性尿路造影によって診断しうるが、近年血管造影を施行することによって、腎動脈の異常も多く報告されており、自験例においても、4本の feeding artery が確認された。合併奇形は、11例中7例に子宮、腔などの奇形を主としてみられており、かなり高率である。自験例は、尿管の一部が索状であったことから、所属尿管発育不全を合併していたと考えられる。

治療については、ほとんどの症例で、腎・尿管摘除術が施行されている。手術適応については、自覚症状、腎機能、合併症、年齢などによって慎重に判断すべきであるが、尿管異所開口をとまなうこれらの症例においては、一般に自覚症状が強いため、積極的に手術を行うべきである。しかし、交叉性腎変位のみであるならば、強い自覚症状がない限り、経過観察にとどめてよいと考える。

結 語

融合性交叉性腎変位に精囊への尿管異所開口を合併した症例を報告した。これらの2疾患の合併は、非常に稀で、われわれが調べた限り本邦第11例目にあたり、若干の文献の考察を加えた。

(本論文の要旨は第109回日本泌尿器科学会関西地方会において報告した。)

文 献

- 1) 高橋 明, 岩下健三: 交叉性腎変位に就いて. 日泌尿会誌 **29**: 914-940, 1940
- 2) McDonald JH, McClellan DS: Crossed renal ectopia. Am J Surg **93**: 995-1002, 1957
- 3) Abeshouse BS and Bhisitkul I: Crossed renal ectopia with and without fusion. Urol Int **9**: 63-91, 1959
- 4) 市川篤二, 大越正秋, 村上 守, 山田 稔: 交叉性腎変位の手術例. 手術 **6**: 281-288, 1951
- 5) 白井千博, 津川龍三: 交叉性変位腎, 尿管開口異常および女子生殖器奇形を合併せる1例. 臨泌 **26**: 477-482, 1972
- 6) 山本 明: 交叉性腎変位症例. 皮と泌 **15**: 270-273, 1953
- 7) 矢野 登, 森 幸夫, 小川一雄, 大柳 裕: 妊娠により「イレウス」症状を起し、剝出により再妊娠経過良好となりたる非融合性交叉性腎変位の一例. 臨床皮泌 **9**: 950-952, 1955
- 8) 中 隆, 新野孝吉: 後腹膜腫瘍とあやまれたる畸型腎. 日外会誌 **55**: 340, 1954
- 9) 小林 鴻: 発育不全型交叉性腎変位兼尿管の膀胱外開口の1例. 日泌尿会誌 **46**: 600, 1955
- 10) 川島長雄, 西村幹夫: 膀胱外開口尿管兼交叉性転移腎及び種々なる奇形を合併せる1例. 日産婦誌 **10**: 1635-1639, 1958
- 11) 北浦宏一, 伊藤善一: 交叉性腎変位の3例. 日泌尿会誌 **68**: 90, 1977
- 12) 柳 重行, 秋谷 徹, 石川成明, 中田瑛浩, 片山 喬: 融合性交叉性腎変位の2例. 西日泌尿 **45**: 837-843, 1983
- 13) 高橋金男, 寺尾暎治, 山崎 巖: 尿管異所開口の2例. 名市紀要 **6**: 135-141, 1983

(1988年7月25日)