

外傷性睾丸脱出症の1例

名古屋市立大学医学部泌尿器科学教室 (主任: 大田黒和生教授)

増井 靖彦*, 上田 公介, 大田黒和生

TRAUMATIC DISLOCATION OF THE TESTIS A CASE REPORT

Yasuhiko MASUI

From the Department of Urology, Asahi Rosai Hospital

Kousuke UEDA and Kazuo OOTAGURO

From the Department of Urology, Nagoya City University

A case report of a traumatic dislocation of the testis is described. The patient was a 19-year-old man whose perineum received a high speed impact against the smooth wedge shape of the gasoline tank in a motor cycle accident. Immediate surgical replacement of the testis was successfully performed. Right testis was found between the Scarpa's fascia and the aponeurosis of external oblique in the superficial inguinal pouch. The testis was rotated through 180° in its horizontal axis, such that the inferior pole was lying superiorly. Tunica vaginalis was ruptured, but testis had a normal appearance. Spermatic cord also showed normal appearance. Including our case, 50 cases (55 testes) of this entity have been reported in Japan. According to the classification of Alyea, 4 testes (7.3%) were in the pubic, 1 (1.8%) in the penile, 0 in the crural, 24 (43.6%) in the inguinal, 1 (1.8%) in the perineal, 4 (7.3%) in the inguinal canal, 4 (7.3%) in the abdomen, and 0 in the femoral canal. Seventeen (30.9%) testes had compound dislocation. Recent reports reveal an increased number of motor cycle accidents, and age distribution has its peak incidence at the ages of 20~29 (34%).

(Acta Urol. Jpn. 35: 1417-1420, 1989)

Key words: Dislocation, Luxation, Testis, Motor cycle

緒 言

睾丸脱出症は、陰囊底部にまで正常に下降した睾丸が、おもに外傷によって、陰囊外へ脱出した状態と定義され、尿路性器外傷のなかで比較的多い疾患と思われる。著者らはオートバイ事故によって生じた、外傷性表在鼠径部睾丸脱出症の1例を経験したので報告する。

症 例

患者: 19歳, 男性, 大学生

初診: 1988年6月29日

既往歴・家族歴: 特記すべきことなし

現病歴: 1988年6月29日, オートバイに乗車中, 対向車と衝突し, 転倒。このときガソリタンクで股間を強打した。ただちに救急車にて当院整形外科を受診

* 現: 旭労災病院泌尿器科

した。右上腕骨骨折, 右下肢挫創にて精査, 処置中に右鼠径部の疼痛を訴えたため, 当科受診となった。初診時, 全身状態, 意識状態はほぼ正常。視診にて, 鼠径部に腫瘤を認め, 右陰囊部には Brockman's sign¹⁴⁾ を認めた。外陰部, 下腹部の体表面には他の異常を認めない。触診では, 右陰囊内容は欠如し, 右鼠径部の腫瘤は波動を認めず, 充実性, 表面平滑で, 局所の自発痛, 圧痛を認めた。

腹部の精査も含めて W-CT を行ったところ, 右鼠径部の腫瘤は睾丸様の所見を得, 睾丸脱出と診断した。用手整復は困難と考え, また浮腫などによる血流障害を防ぐ目的で, 観血的整復術を行った (Fig. 1)

手術時所見では, 右鼠径部, Scarpa 筋膜下に右睾丸を認めた。睾丸は180度回転しており, 睾丸固有膜は睾丸付近で断裂していた。睾丸白膜下には, 軽度の出血を認めたが, 白膜の損傷は認めなかった。精索, 副睾丸には特に異常を認めなかった。術後経過は順調

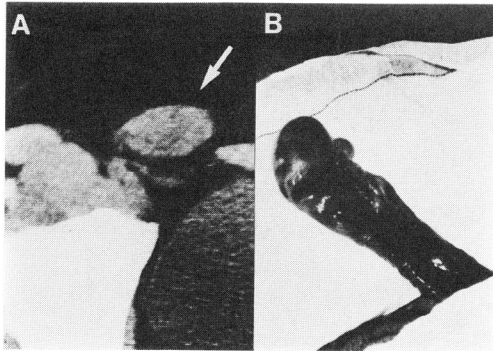


Fig. 1. A, CT scan shows dislocated rt. testis (arrow). B, Tunica vaginalis was ruptured, but spermatic cord shows normal appearance.

で現在外来経過観察中である。

考 察

睾丸は正常では陰嚢内にあり、外界と接しているため損傷を受けやすい状態と考えられるが、実際は睾丸外傷は比較的まれである。諸家の報告によれば尿路性

器外傷の頻度は、全泌尿器科患者総数の0.5から1%前後で^{3,8,9)}、平野⁵⁾によると統計学的観察例では、睾丸外傷は尿路性器外傷全体の4.2%となる。報告例集計との比較ではその睾丸外傷の73.7%が症例報告されていると思われる。

外傷性睾丸脱出症は、陰嚢底部にまで正常に下降した睾丸が、外傷により陰嚢外へ脱出したものと定義される。Alyea の分類に従うと、脱出した睾丸の位置により、鼠径部、腹部、恥骨部、陰茎部、会陰部、大腿部などの、皮下への表在性脱出、睾丸が鼠径管内、あるいは腹腔内、股管に脱出した内在性脱出、陰嚢の開放性損傷部から陰嚢外へ脱出した複合脱出に分類することができる (Fig. 2)。また睾丸の脱出範囲は精索の長さを半径とする領域内である。

本邦報告例は、調べた限りでは50症例、59睾丸、部位の記載されているものはこのうち55睾丸である。1977年佐藤²⁾ら以後の報告例を Table 1 に示す。患側としては両側9例、右側25例、左側14例、不明2例で、右側がやや多いようである。脱出型としては表在型鼠径部脱出が最も多く、24睾丸、複合型が、それ

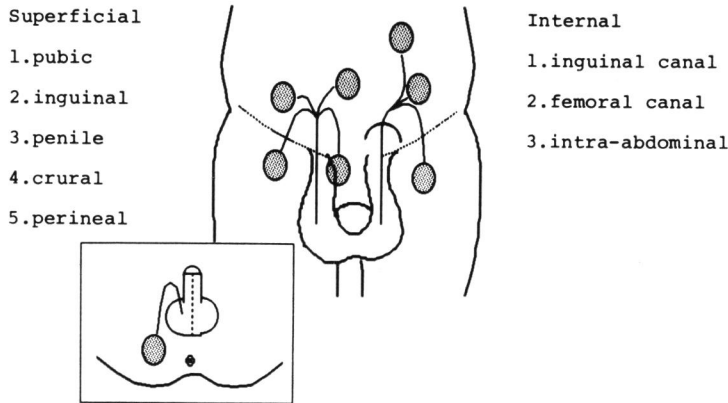


Fig. 2. Positions of testicle following traumatic dislocation (Alyea, 1929)

Table 1. 1977年以降の本邦報告例

報 告 者	報告年度	発症年齢	患側	脱出型	原因
1 沼田 明	1978	51	両側	表在性鼠径部	交通事故
2 志賀弘司	1981	?	右	表在性腹部	トラックにひかれる
3 木野田茂	1982	0	右	複合脱出	鉗子分娩
4 畑山 忠	1985	18	右	表在性鼠径部	バイクにて事故
5 大貫隆久	1986	17	右	表在性鼠径部	バイクにて事故
6 大城 清	1986	31	?	?	交通事故
7 大城 清	1986	17	右	表在性鼠径部	空手練習時に蹴られる
8 古賀成彦	1987	17	両側	?	バイクにて事故

注：治療はすべて観血的、7のみ除睾術、他は整復術

Table 2. Classification of traumatic dislocation of the testis.

Group	Position	R	L
Superficial	Pubic	1	3
	Superficial inguinal	13	11
	Penile		1
	Perineal	1	
	Crural		
Internal	Inguinal canal	2	2
	Femoral canal		
	Abdominal	2	2
Compound or Herniation		14	3
Total		33	22

Table 3. Age distribution of traumatic dislocation of the testis.

Age years	No. Cases
0-9	7
10-19	8
20-29	16
30-39	4
40-49	6
50-59	4
60-	2
total	47
(Ages unknown 3)	

について17睾丸, 内在型は8睾丸となっている。

本症例は鼠径部への表在性脱出と考えられ, 本邦例ではこの型が最も多く43%を占めると思われる (Table 2). なお Alyea は内在性脱出型の分類の中で, 可能性として股管への脱出症をあげているが, Alyea 自身の集計でも, また調べた限りにおいても, この型の脱出症例は見つけることができなかった。また Morgan, Olson^{10,14,18,22)} らは, 寛骨臼への脱出症を内在性脱出型に加えて報告している。

年齢分布としては, 20代に大きなピークを持つ分布となっている (Table 3). 外国文献上は, 車輪が股間を乗り越えることにより発症する例が多かったが, 1975年 Boardman²⁾ らの症例に見られるごとく, バイクによる睾丸脱出症例が増加している。本邦症例でも同様の傾向が認められる。

Herbst⁴⁾ らは犬を用いた実験で, 用手による撃力のみで睾丸脱出を生じさせることは不可能だったと述べている。この結果がそのまま人間に当てはまるかはわからないが, 複合脱出は別として, 陰囊底部への睾丸固定や筋膜の脆弱さが, 潜在的な要因となっている可能性が考えられる。

表在性脱出症では外力が加わった時の挙筋縮が

一つの要因として考えられるが, Herbst⁴⁾ らは, 報告例の詳細な検討の結果, 外精筋膜, 挙筋が断裂し, 総鞘膜は断裂せずに保たれている症例が大多数を占めるのではないかと述べている。また内在性脱出症は, 睾丸が比較的小さく, かつ外鼠径輪, 鼠径管が大きく開口している場合に生じると思われる¹⁷⁾。

ほとんどの場合, 強い外力が作用しているにもかかわらず, 脱出睾丸自体には損傷が軽微なことから, 睾丸に働いた外力の方向が陰囊部から鼠径部に向かい, かつ睾丸の背後に恥骨などの硬い組織がない場合に, 表在性, あるいは内在性脱出となり, 陰囊皮膚の伸展度を越えて変形を生じた場合は複合脱出となると思われる。

Nagarajan¹⁵⁾ は, 患者が観血的治療を拒否したため, 受傷後41日目に間血的治療を行った症例を報告しているが, 睾丸には精細管の広範な萎縮が見られたという。Inao⁷⁾ らはラットの睾丸を1カ月間腹腔内に固定しておく, 間質細胞はあまり変化しないが, 精細管は著明に萎縮したと報告しており, 睾丸機能にとっては早期の整復が望ましいと思われる。

Herbst⁴⁾ によれば, 用手非観血的に整復できた症例は少なく47例中6例, 本邦症例では非観血的に整復しえたものは1例のみである。MgGregor¹²⁾ によるところ, 第3の鼠径輪 (筋膜によるリング, あるいは漏斗状の形態) が, 自然整復を障害している可能性が考えられる。治療としては, 可能であれば非観血的整復が望ましいと思われるが, 他の外傷を合併する例の多いこと, 保存的治療で改善しない可能性が高いこと, 睾丸破裂合併の可能性, 浮腫や精索捻転による血行障害の可能性, またこの疾患が比較的若年者に多く睾丸機能としての予後などを考えると観血的整復をなるべく早期に行った方がよいのではないかと思われる。

(本論文の要旨は第161回東海地方会で発表した。)

ま と め

1. 外傷性右睾丸脱出症の1例を報告した。
2. 脱出部位は表在性鼠径部であり, この型が最も多く本邦24例目と思われた。
3. 表在性鼠径部脱出型の報告は, 最近ではバイクでの事故による例が増加している。
4. 年齢分布は20代に大きなピークがある。
5. 治療はほとんどが観血的に行われている。
6. 睾丸固有膜は断裂していた。精索には特に異常を認めなかった。

参 考 文 献

- 1) Aleya EP: Dislocation of the testis. *Surg Gynecol Obstet* **49**: 600-616, 1929
- 2) Bordman KP: A case of traumatic bilateral superficial dislocation of the testis. *Injury* **7**: 44-46, 1975
- 3) 原 種利, 今村厚志, 城代明仁, 岩田信之, 渡辺義博, 南 祐三, 松屋福蔵, 実藤 健, 湯下芳明, 清原達夫, 岩崎昌太郎, 松尾英之進, 天本太平: 長崎市立市民病院泌尿器科における1980年より1984年までの5年間の臨床統計. *西日泌尿* **49**: 251-256, 1987
- 4) Herbst RH and Polkey HJ: Luxatio testis traumatica. *Am J Surg* **34**: 18-33, 1936
- 5) 畑山 忠, 田中陽一, 伊藤 坦, 上山秀麿, 小松洋輔: 表在性睾丸脱出の一例. *日泌尿会誌* **76**: 933, 1985
- 6) 平野昭彦, 井上武夫, 長田尚夫, 田中一成: 本邦文献上における戦後20年間(1945~1964)の泌尿生殖器外傷の統計的観察. *日泌尿紀要* **19**: 21-45, 1973
- 7) Inao H and Tamaoki B: Effect of experimental bilateral cryptorchidism on testicular enzymes related to androgen formation. *Endocrinology* **83**: 1074, 1968
- 8) 井上武夫, 平野昭彦: 本邦文献上に於ける過去20年間の泌尿器外傷の統計. *日泌尿会誌* **59**: 806-807, 1968
- 9) 石川博道, 大谷幹伸, 石川 悟, 根本良介, 林正健二, 矢崎恒忠, 小川由英, 加納勝利, 小磯謙吉, 北川龍一, 西嶋由貴子, 佐々木明, 堤 雅和, 河合弘二, 友政 宏, 齊藤真介, 佐藤 健, 桐山 功, 野口良輔, 金子昌司, 吉井慎一, 菊池孝二, 鳥居 徹, 内田克紀, 武島 仁, 飯泉達夫, 梅山知一, 根本真一, 近藤福次: 筑波大学付属病院泌尿器科における1976~1985年の10年間の外来患者臨床統計. *西日泌尿* **49**: 241-245, 1987
- 10) Jurinka: Eine seltsame luxation testis. *Zentralbe Chir* **31**: 1100, 1904
- 11) 木野田茂, 大西洋子, 藪元秀典, 島田憲次, 森義則: 新生児複合性睾丸脱出症の一例. *日泌尿紀要* **28**: 1281-1284, 1982
- 12) 古賀成彦, 新垣義孝, 松岡政紀: 両側睾丸脱臼の一例. *沖縄医学会誌* **24**: 90, 1987
- 13) McGregor AL: The third inguinal ring. *Surg Gynecol Obstet* **49**: 273, 1929
- 14) Morgan BA: Traumatic luxation of the testis. *Br J Surg* **52**: 669-672, 1965
- 15) Nagarajan VP, Prankoff K, Imahori SC and Rabinowitz R: Traumatic dislocation of testis. *Urology* **22**: 521-524, 1983
- 16) 沼田 明, 桜井紀嗣, 乾 毅: 両側睾丸脱出症の一例. *日泌尿会誌* **69**: 1123, 1978
- 17) O'connell R, Murphy DM, Hargan B and Ward F: Traumatic dislocation of the testis. *Ir Med J* **77**: 107-108, 1984
- 18) Olson RO and Round CB: Dislocation of the testis. The urologic and cutaneous review **55**: 24-26, 1951
- 19) 大貫隆久, 黒川公平, 加藤信雄: 外傷性睾丸脱臼の一例. *日泌尿会誌* **77**: 1035, 1986
- 20) 大城 清: 外傷性睾丸脱臼の2例. *西日泌尿* **48**: 312, 1986
- 21) 佐藤安男, 尾上泰彦, 山本忠治郎: 睾丸複合脱出症と陰莖折症の合併せる一例. *臨床泌尿器科* **31**: 259-263, 1977
- 22) Schmidt S: Testicular dislocation. *J Urol* **124**: 753, 1980
- 23) 志賀弘司: 腹部表在性右睾丸脱出症の一例. *日泌尿会誌* **72**: 263, 1981

(1988年10月18日受付)