

## 多発性尿管憩室の1例

大和市立病院泌尿器科 (部長:熊谷治巳)  
千葉喜美男, 北見 一夫, 熊谷 治巳

MULTIPLE URETERAL DIVERTICULA:  
A CASE REPORT

Kimio CHIBA, Kazuo KITAMI and Harumi KUMAGAI

*From the Department of Urology, Yamato City Hospital*

A 73-year-old male was admitted to our hospital with the complaint of difficulty and frequency of urination. Needle biopsy of the prostate was done and microscopic examination revealed adenocarcinoma. Bone scintigram showed multiple bone metastasis and he was diagnosed as having prostatic carcinoma stage D<sub>2</sub>. Intravenous pyelography revealed multiple out-pouching lesion of mid left ureter and left mild hydronephrosis. Fosfestrol was given for prostatic carcinoma and no treatment was given for multiple ureteral diverticula. Sixteen cases of multiple ureteral diverticula from Japan were collected and discussed.

(Acta Urol. Jpn. 35: 1405-1407, 1989)

**Key words:** Multiple ureteral diverticula, Prostatic carcinoma

緒 言

多発性尿管憩室は稀な疾患であり本邦では15例の報告があるに過ぎない。最近われわれは前立腺癌患者に多発性尿管憩室を合併した症例を経験したので報告する。

症 例

患者: 73歳, 男性

主訴: 排尿困難, 頻尿

家族歴・既往歴: 特記すべきことなし

現病歴: 約8年程前より排尿開始の遅延を自覚していたが放置していた。1988年2月より夜間頻尿となり排尿困難も増強したため2月20日当科を受診した。

現症: 体格中等度, 栄養状態良好。胸腹部理学的所見に異常なし。直腸診にて前立腺は石様硬鶏卵大に触知した。

前立腺癌の疑いで1988年3月3日当科入院となった。

入院時検査所見: 末梢血液所見; RBC  $403 \times 10^4 / \text{mm}^3$ , Hb 12.7 g/dl, Ht 37.3%, WBC  $4,300 / \text{mm}^3$ , Plt  $17.6 \times 10^4 / \text{mm}^3$ , 血液生化学所見; TP 6.4 g/dl, Alb 4.1 g/dl, GOT 42 U/dl, GPT 29 U/l, AlP 153 U/l, LDH 413 U/l, BUN 14 mg/dl, Cr 1.1

mg/dl, Na 144 mEq/l, K 3.8 mEq/l, Cl 106 mEq/l, T-ACP 16.2 KAU, P-ACP 12.9 KAU, 尿所見; pH 7.0, 蛋白(-), 糖(-), RBC 多数/hpf, WBC 2~4/hpf, 尿細菌培養; 陰性。

3月4日に前立腺針生検を施行し病理組織学検査で adenocarcinoma と診断された。骨シンチにて全身の多発性骨転移を認めた。

X線検査所見: KUB では尿路結石はなかった。IVP を施行したところ左腎に軽度の水腎症と、左中部尿管に小円形嚢状陰影を数個認めた (Fig. 1)。RP では左尿管 L 4-5間の高さで計5コの尿管憩室を認めた (Fig. 2)。最小のものは径1mm 最大のものは径5mm で透視下の観察で同部尿管の通過は良好であった。

以上により前立腺癌 stage D<sub>2</sub> と左多発性尿管憩室と診断し前立腺癌に対してホスフェストロール 500 mg の点滴静注を開始した。顕微鏡的血尿は前立腺由来か憩室由来かは断定できなかったが、点滴静注により改善したことから尿管口よりの肉眼的血尿がなかったこと、尿管部の疼痛や炎症所見がなく憩室炎の症状がなかったことより前立腺由来であると考えている。また尿細胞診が class I であり憩室は経過観察とした。約1カ月間のホスフェストロールの点滴静注計 12000 mg により排尿困難は改善したため4月23日退院し外

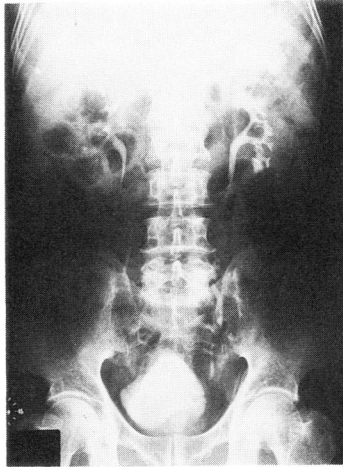


Fig. 1. IVP revealed multiple outpouching lesion of mid left ureter and left mild hydronephrosis.

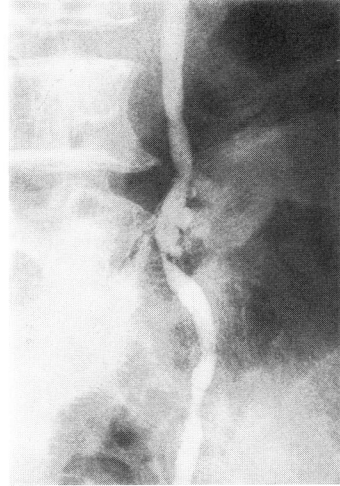


Fig. 2. Retrograde pyelography demonstrated five ureteral diverticula of mid left ureter, and it was the size of 1~5 mm.

来でホスフェストロールの経口投与にて経過観察している。現在軽度の顕微鏡的血尿が続いているが IVP で尿管憩室に大きな変化はない。

考 察

尿管憩室は尿管壁全体が突出する 真性尿管憩室と筋層を破って粘膜の突出のみより成る 仮性尿管憩室に分類されており多発性尿管憩室は 仮性尿管憩室とされて

いる。

本邦の多発性尿管憩室の報告はわれわれの集計しえた限りでは自験例を含め16例であった (Table 1)。男女比は14:2で圧倒的に男性が多く、年齢は41~77歳で平均年齢は59.3歳であった。両側例は6例(43%)に認められた。左右差はなかった。病因としては尿管壁の血管貫通部などの弱い部位に感染や尿路の閉塞に

Table 1. 多発性尿管憩室本邦報告例

報告者	年齢	性別	主訴	部位	合併症	治療	文献
1 青山ら	45	男	左背部痛	左上中下 右上	左水腎症	経過観察	西日泌尿, 39:661-667.1977
2 三浦ら	67	男	肉眼的血尿	左上 下	右腎囊腫	経過観察	臨泌, 32:1141-1144.1978
3 松尾ら	77	男	左下腹部痛 発熱, 頻尿	左上中	前立腺肥大症	経過観察 (TUR-P)	西日泌尿, 42:849-855.1980
4 "	65	女	右季肋部痛	右上	慢性膀胱炎 膀胱憩室 膀胱頸部硬化症	経過観察 (TUR-Bn)	
5 千野ら	46	男	肉眼的血尿	左 中	尿路感染症	化学療法	臨泌, 36:975-978.1982
6 高橋ら	58	男	左側腹部痛 排尿困難 頻尿	左上中 右上中	尿管憩室炎 慢性前立腺炎	化学療法	臨泌, 37:445-447.1983
7 柿崎ら	73	男	頻尿 残尿感	右上中 右 中	前立腺肥大症 パーキンソン病	右尿管形成術 (恥骨後式前 立腺摘出術)	臨泌, 37:911-914.1983
8 "	44	男	顕微鏡的 血尿	左 中	両側多発性腎囊胞 両側腎結石 下大静脈後尿管 尿管結石症 尿管狭窄	経過観察 なし	
9 山崎ら	57	男	左側腹部痛 血尿	不 明	尿管狭窄	左尿管全 摘術	日泌尿会誌, 75:1328.1984
10 平林ら	45	男	右側腹部痛 肉眼的血尿	左 中 右 中	なし	経過観察	日泌尿会誌, 75:1511.1984
11 山本ら	53	男	肉眼的血尿	左 中 右 中	なし	経過観察	西日泌尿, 47:1185-1187.1985
12 野口ら	65	男	肉眼的血尿	左上 下 右上 下	尿管腫痛	左尿管全 摘術	臨泌, 39:1021-1024.1985
13 薄井ら	41	男	肉眼的血尿	不 明	不 明	不 明	日泌尿会誌, 77:178.1986
14 山田ら	69	男	無症候性血尿	不 明	不 明	経過観察	西日泌尿, 48:2131.1986
15 田近ら	74	女	右側腹部痛	右 中	右水腎症	右尿管全 摘術	臨泌, 41:805-807.1987
16 自験例	73	男	排尿困難 頻尿	左 中	前立腺癌	経過観察 (ホルモン療法)	

よる尿管内圧の上昇が加わって形成されると考えられている。しかし多発性尿管憩室のみでは外科的操作が加えられることが少ないため病理組織学的検討がなされた例は少ない。本邦では松尾ら<sup>1)</sup>, 柿崎ら<sup>2)</sup>, 野口ら<sup>3)</sup> 田近ら<sup>4)</sup> の報告で病理組織学的検討がなされている。松尾ら<sup>1)</sup> は筋層の断裂があり粘膜の上皮層および固有層の外方突出を認めるが炎症細胞の浸潤は認めなかったとし、柿崎ら<sup>2)</sup> は粘膜の突出のみで筋層は認められず軽度の炎症性の変化や過形成が見られたとしている。野口ら<sup>3)</sup> は粘膜および筋層の外方への突出を認めたが連続性は保たれていたとし、田近ら<sup>4)</sup> は筋層は著しく非薄化し粘膜下に軽度の線維性増生が見られたとしている。松尾ら<sup>1)</sup>, 柿崎ら<sup>2)</sup>, 田近ら<sup>4)</sup> の症例は仮性尿管憩室を裏付けるものであるが、野口ら<sup>3)</sup> の症例は異なっていた。また、柿崎ら<sup>2)</sup>, 田近ら<sup>4)</sup> の症例は炎症細胞の浸潤があり尿路感染があることを示唆している。さらに松尾ら<sup>1)</sup>, 柿崎ら<sup>2)</sup> の症例は合併症として前立腺肥大症をとめない、X線所見でも軽度の水腎症を認め尿管内圧上昇が憩室形成の原因になったと考えられる。しかし感染や尿路閉塞のない症例も報告されておりこれからさらに解明されるべき点である。本例は前立腺癌による下部尿路圧上昇が憩室形成の一つの要因になったと思われる。主訴は血尿が多く16例中9例(56%)に認められた。これは Schoborg<sup>5)</sup> らの報告と一致していた。しかし彼らのいう通りこれを特異的徴候とするのは疑問である。本邦報告例中血尿を憩室由来と考えた症例は、千野ら<sup>6)</sup>, 山本ら<sup>7)</sup>, 山田ら<sup>8)</sup> の3症例に過ぎない。その他側腹部痛、頻尿、排尿困難などもみうけられるが合併症のためと考えられる。すなわち多くが尿路結石、前立腺肥大症、尿路感染などで来院し偶然発見されたものである。本邦では悪性腫瘍に合併したのは本症が2例目で他に野口ら<sup>3)</sup> の報告による尿管腫瘍がある。診断はRPにてなされることが多いが、IVP, DIPでも憩室を発見しえることがある。本邦では16例中10例(63%)が診断にRPを必要としていた。これは憩室の大きさに無関係で、径1.5mmの憩室もIVPで読み取れた報告もあれば、径10mmの憩室にもRPを必要とした報告もある。松尾ら<sup>1)</sup> はこの撮影条件による差を両者による尿管内圧の差と憩室壁粘膜の可逆的変化の有無によって決定されるとしている。本例はIVPにより発見しRPで確定診断した。

予後は良好と考えられており、通過障害などの臨床症状がない症例は手術適応にならない。尿管狭窄を合

併し、悪性腫瘍と鑑別が困難で尿管全摘術が行われた症例も見られる<sup>4),9)</sup>。乳頭腫と鑑別が困難な症例は、近年進歩の著しい軟性尿管鏡にて直視下に観察しさらに生検を行うことにより解決できると思われる。下部尿路閉塞がある場合はそれを解除する処置が重要である。前立腺肥大症などで水腎症をきたしている症例は尿管内圧の上昇も起こしていると考えられ憩室形成の要因となるためである。本症例もホスフェストロールの投与で前立腺癌は縮小し排尿困難の改善と残尿量の減少を見ている。今後憩室の大きさや数に変化があるか長期的に観察していく予定である。

憩室炎を合併した報告も認められるが抗生物質の投与により保存的治療で軽快している。憩室が穿孔した症例はないが尿管結石を合併した症例の利尿時や、カテーテル操作などで起りえると思われる。

また青山ら<sup>10)</sup>のように間欠的に水腎症をきたした報告や、Cochranら<sup>11)</sup>のように膀胱腫瘍に合併した多発性尿管憩室に悪性像を認めた報告もありこれからも慎重な経過観察をする必要があると思われる。

## 文 献

- 1) 松尾栄之進, 丸田耕一, 実藤 健, 富田伸一, 高平良二: 多発性尿管憩室の2症例. 西日泌尿 **42**: 849-855, 1980
- 2) 柿崎 弘, 西尾 彰, 水戸部勝幸: 多発性尿管憩室の2例. 臨泌 **37**: 911-914, 1983
- 3) 野口純男, 佐藤和彦, 執印太郎, 石塚栄一: 尿管腫瘍を合併した多発性尿管憩室の1例. 臨泌 **39**: 1021-1024, 1985
- 4) 田近栄司, 中村武夫, 三輪淳夫: 多発性尿管憩室. 臨泌 **41**: 805-807, 1987
- 5) Schoborg TW and Florence TJ: Ureteral diverticulosis. J Urol **116**: 107-108, 1976
- 6) 千野武裕, 青柳直大, 宍戸 悟, 工藤 潔, 千野一郎: 多発性尿管憩室の1例. 臨泌 **36**: 975-978, 1982
- 7) 山本晶弘, 安芸雅史, 多田羅潔: 多発性尿管憩室の1例. 西日泌尿 **47**: 1185-1187, 1985
- 8) 山田 操, 野田進士, 江藤耕作: 多発性尿管憩室の1例. 西日泌尿 **48**: 2131, 1986
- 9) 山崎 彰, 福岡 洋: 多発性尿管憩室の1例. 日泌尿会誌 **75**: 1328, 1984
- 10) 青山龍生, 本間昭雄, 塚本泰司: 多発性尿管憩室の1例. 西日泌尿 **39**: 661-667, 1977
- 11) Cochran ST, Waisman J and Barbaric ZL: Radiographic and microscopic findings in multiple ureteral diverticula. Radiology **137**: 631-636, 1980

(1988年10月19日受付)