

交通事故による非開放性尿管断裂の1例

浜松赤十字病院泌尿器科 (部長・田村公一)

多田 晃司, 山羽 正義, 田村 公一

岐阜大学医学部泌尿器科学教室 (主任: 河田幸道教授)

藤 広 茂, 河 田 幸 道

A CASE OF NONPENETRATING URETERAL AVULSION

Koji TADA, Masayoshi YAMAHA and Masakazu TAMURA

From the Department of Urology, Hamamatsu Red Cross Hospital

Shigeru FUJIIRO and Yukimichi KAWADA

From the Department of Urology, Gifu University School of Medicine

A 7-year-old boy who had been in a traffic accident was hospitalized in Hamamatsu Red Cross Hospital with diagnosis of head abrasion, contusion of abdomen and multiple fractures. On the 17th day of hospitalization, he complained of left flank pain and high fever. Examinations by IVP and enhanced computed tomographic scan revealed a left ureter avulsed at the level of uretero-pelvic junction. Operative reconstruction by end-to-end anastomosis of the ureter was performed immediately. The function of left ureter was recovered 4 months after operation.

This rare case of ureteral avulsion is briefly discussed along with a review of the recent literature.

(Acta Urol. Jpn. 35: 1581-1584, 1989)

Key words: Non-penetrating ureteral avulsion, Traffic accident

緒 言

最近交通事故や産業事故の多発により尿路外傷が増加しているが、鈍的外傷による尿管断裂は稀である。今回われわれは交通事故による非開放性尿管断裂の1例を経験したので報告する。

症 例

患者: 7歳男児

初診: 1987年10月6日

主訴: 発熱, 左側腹部痛

家族歴・既往歴: 特記すべきことなし

現病歴: 1987年9月18日, 交通事故のため当院外科に入院した。ただちにX線検査, および単純CT検査を行ったところ, 頭部打撲, 右鎖骨骨折, 左第12肋骨骨折, 左骨盤骨折, 腹腔内出血の診断であった。また, 両腎および腎周囲には異常所見はみとめられず, 肉眼的尿尿も認めなかった。入院6時間後に末血赤血球, ヘモグロビンの急激な低下を認めたため, 腹腔内出血を疑い開腹術をおこなった。腹腔内は12指腸漿膜

と腸間膜の軽度の損傷を認めるのみであったが, 骨盤骨折によると思われる左後腹膜血腫を認めた。術後12日目より39°C以上の発熱, 左側腹部痛および腹部膨満感が出現した。腹腔内または後腹膜膿瘍を疑い造影CTをおこなったところ, 左後腹膜腔への造影剤の溢流を認めたため, 尿路損傷が疑われ, 当科を紹介された。

現症: 体格小, 栄養不良, 意識清, 血圧94/52 mmHg, 脈拍86整, 体温37.6°C, 胸部に異常所見なし。腹部は左側腹部に圧痛と膨隆を認めた。

一般検査所見・RBC 323×10⁴/mm³, Hb 8.9 g/dl, Ht 26%, WBC 3900/mm³, Plt 17×10⁴/mm³, Na 136 mEq/l, K 3.9 mEq/l, Cl 101 mEq/l, BUN 10.5 mg/dl, Cr 0.4 mg/dl, T-Bil 1.0 mg/dl, Alp 19 KAU, GOT 19 KU, GPT 35 KU, LDH 633 IU/l, TP 6.6 g/dl, 尿所見・黄色清明, PH 6.6, 比重1.013, 蛋白(+), 糖(-), ウロビリノーゲン(-), 潜血(-), 尿沈渣: RBC 0-1/hpf, WBC 4-5/hpf, 細菌(-)。

X線学的検査: 胸部単純写真では異常を認めず, 腹

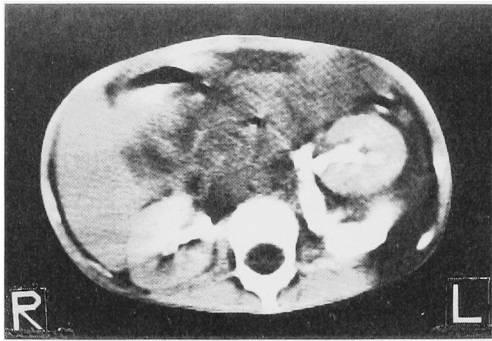


Fig. 1. Enhanced CT scan shows extravasation of the contrast medium into the retroperitoneal space.

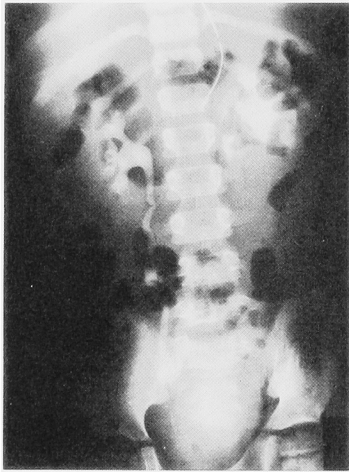


Fig. 2. IVP shows non-enhanced left ureter and mild hydronephrosis.

部単純写真では左腸腰筋陰影は不明瞭であった。腹部

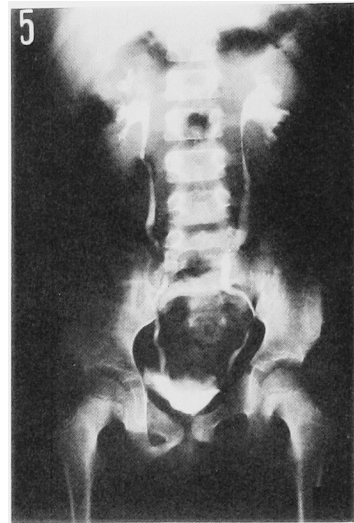


Fig. 3. Four months after the operation, a normal urography was obtained.

造影 CT では、肝、脾、および両腎のいずれにも異常を認めなかったが、左腎盂尿管移行部（以下 UPJ）付近からの造影剤の後腹膜腔への溢流像が認められた（Fig. 1）。IVP では、左腎盂像は UPJ 付近より溢流したと思われる造影剤のためやや不明瞭であったが、軽度の水腎症が認められ、左尿管は描出されなかった（Fig. 2）。これらの所見より左尿管損傷を疑い当科へ転科の手術をおこなった。

手術所見：腰部斜切開にて後腹膜腔にはいと大量の尿貯留を認めたが炎症所見は軽度であった。尿管は UPJ にて完全に断裂し、遠位尿管は約 1.5 cm にわたり瘢痕化し、近位尿管からの尿流出を認めた。下部

Table 1. 非開放性尿管断裂本邦報告例

| No | 報告年度 | 報告者 | 年齢 | 性別 | 原因 | 患側 | 手術までの期間 | 断裂部位 | 手術術式 |
|----|------|------|----|----|-------|----|---------|-----------|-----------------|
| 1 | 1925 | 志波 | 25 | 男 | 船舶事故 | 右 | 80日 | UPJ | 腎摘除術 |
| 2 | 1955 | 青木ほか | 44 | 男 | 木馬の下敷 | 左 | 4時間 | UPJより4cm下 | 修復 |
| 3 | 1971 | 岸本ほか | 5 | 男 | 交通事故 | 左 | 20日 | UPJ | 腎盂尿管部吻合術 |
| 4 | 1975 | 中橋ほか | 39 | 男 | 産業事故 | 右 | 56日 | UPJより1cm下 | 腎摘除術 |
| 5 | 1975 | 大塚ほか | 4 | 女 | 交通事故 | 左 | 7日 | UPJ | 尿管端々吻合術 |
| 6 | 1976 | 金森ほか | 34 | 女 | 交通事故 | 左 | 45日 | UPJ | 腎摘除術 |
| 7 | 1976 | 北川ほか | 18 | 男 | 交通事故 | 左 | 47日 | UPJ | 尿管吻合→1ヶ月後腎摘 |
| 8 | 1980 | 山城ほか | 9 | 男 | 交通事故 | 左 | 41日 | UPJ | 腎摘除術 |
| 9 | 1980 | 青木ほか | 33 | 男 | 産業事故 | 右 | 6ヶ月 | UPJ | 腎摘除術 |
| 10 | 1983 | 新垣ほか | 4 | 女 | 交通事故 | 右 | 24時間 | UPJ | 尿管端々吻合術 |
| 11 | 1983 | 新垣ほか | 10 | 男 | 交通事故 | 左 | 24時間 | UPJ | 尿管端々吻合術 |
| 12 | 1984 | 松村ほか | 27 | 男 | 交通事故 | 左 | 24日 | UPJ | 腎摘除術 |
| 13 | 1984 | 宮崎ほか | 53 | 男 | 産業事故 | 左 | 12日 | UVJより7cm上 | 尿管膀胱弁吻合→114日後腎摘 |
| 14 | 1985 | 松瀬ほか | 20 | 男 | 交通事故 | 左 | 19日 | UPJより1cm下 | 尿管端々吻合術 |
| 15 | 1985 | 小川ほか | 59 | 男 | 交通事故 | 右 | 3日 | 第4腰椎の高さ | 尿管端々吻合術 |
| 16 | 1986 | 神田ほか | 2 | 女 | 交通事故 | 右 | 23時間 | UPJ | 尿管端々吻合術 |
| 17 | | 自験例 | 6 | 男 | 交通事故 | 左 | 17日 | UPJ | 尿管端々吻合術 |

尿管の通過性を確認のうえ、瘢痕部を切除し左腎を十分に剝離したのち、腎嚢造設および尿管スプリントカテーテルを留置し、watertight に尿管端々吻合術をおこなった。

術後経過: 術後、腎盂腎炎による発熱がみられたが尿管吻合部からの尿もれもほとんどみられず、術後8日目に尿管スプリントカテーテル、17日目に腎嚢カテーテルを抜去し、10月31日退院した。4カ月後の IVP では、尿流は良好で左腎盂の拡張もほとんどみとめなかった (Fig. 3)。

考 察

非開放性の尿管断裂例は非常にまれで、現在まで本邦では、志波の報告以来、文献上16例を数えるのみである¹⁻¹⁵⁾ (Table 1)。

発生機序としては、Reznicek¹⁶⁾ らが唱えたように1)尿管が第12肋骨と腰椎横突起に圧迫される、2)体幹の側方向への過進展、3)腎の上方への急偏位などが考えられる。しかし、このような外傷を受けることは稀な上に、尿管が管腔臓器で可動性があり、背部を厚い筋群で、前方を腹腔で保護されていることなどのために、非開放性尿管断裂の発生頻度が少ないものと考えられる。

尿管断裂の好発部位は、John ら¹⁷⁾の49例の集計によれば、90%近くが UPJ より4 cm 以内にみられる。その理由として UPJ が第12肋骨と腰椎横突起の間で圧迫され易く、体幹の側方過伸展により尿管が引き伸ばされた場合に、上中部尿管の固定が比較的強く UPJ 付近でずれが生じるためと考えられている。

症状は、silent pathology といわれるように他の合併損傷に隠されることが多く、血尿も受傷直後も半数以上が見られないため、かなり時間が経過した後にはじめて urinoma による発熱や腹痛として出現することが多い。文献上でも、受傷から手術までの期間をみると、最長6カ月に及ぶものもみられ、受傷直後に発見された例はきわめて稀であった。

診断は、IVP にて尿管損傷を疑い、RP にて造影剤の溢流により断裂部位を明らかにすることである。しかし、小児例や合併損傷のため RP が施行できない場合には、造影 CT による造影剤の溢流像が有力な診断根拠になると考えられる。本症例も受傷後かなりの経過ののち造影 CT を行い、尿管断裂を診断することができたが、受傷直後に造影 CT を施行していればより早期の診断が可能であったと考えられた。したがって、腹部損傷が考えられる場合、造影 CT を行い本症も念頭に入れ読影することが重要とおもわ

れる。

治療では、受傷後長時間経過した例では腎摘除術が行われることが多いが、比較的診断が早かった場合には、尿管端々吻合による腎保存が可能である。本症は外傷時の silent pathology と考えられるが、本症が少しでも疑われる場合には積極的に IVP や造影 CT をおこない、できるだけ早期に診断を下し、腎保存に努めるべきものと思われる。

結 語

7歳男児にみられた交通事故による非開放性尿管断裂の1例を報告し、若干の文献的考察をおこなった。本例は、本邦文献上17例目と考えられた。

本論文の要旨は第160回日本泌尿器学会東海地方会にて発表した。

文 献

- 1) 志波鶴一: 打撲=因スル輸尿管皮下断裂=就テ. 東京医事新誌 2450: 2646-2650, 1926
- 2) 青木常雄, 江崎 宏: 稀有なる外傷性尿管皮下破裂の1例. 日外会誌 55: 445, 1954
- 3) 岸本 孝, 阿曾佳郎, 小磯謙吉, 三方律治: 小児尿管外傷(仮性嚢胞形成)の1例. 日泌尿会誌 62: 405, 1971
- 4) 中橋 満, 里見佳昭, 山崎 彰: 外傷性尿管断裂の1例. 臨泌 30: 609-612, 1976
- 5) 大塚 晃, 南 茂正: Blunt trauma による小児尿管損傷の1例. 日泌尿会誌 66: 804, 1975
- 6) 金森幸男, 吉田和弘, 富田 勝, 秋元成太, 近喰利光, 川井 博: 外傷性尿管断裂症例. 西日泌尿 38: 728-733, 1976
- 7) 北川清隆, 荻中隆博: 尿管損傷の1例. 臨泌 30: 237-240, 1976
- 8) 山城 豊, 外間孝雄: 尿管外傷の1例. 千葉医学 56: 227, 1980
- 9) 青木 光, 鈴木 安, 佐々木秀平, 吉田郁彦, 大内忠雄: 外傷性尿管断裂の1例. 臨泌 34: 65-68, 1980
- 10) 新垣義孝, 古賀成彦, 松岡政紀, 大久保和明, 大山朝弘: 鈍的外傷による尿管完全断裂の2例. 臨泌 37: 539-542, 1983
- 11) 松村 勉, 原 繁, 高原正信, 藤田道夫, 村上信乃: 尿路外傷の臨床的観察. 泌尿紀要 30: 471-477, 1984
- 12) 宮崎 裕, 石川 清, 山本 勝, 北原 博, 浅沼達二, 原田 忠, 佐藤貞幹: 外傷性尿管断裂の1例. 西日泌尿 46: 123-127, 1984
- 13) 松瀬幸太郎, 長谷川史明, 羅 成奎, 高崎 登, 河合 哲: 交通事故による非開放性尿管断裂の1例. 泌尿紀要 31: 671-676, 1985
- 14) 小川勝明, 古畑哲彦, 塩野正喜, 伏見昌樹: 外傷性尿管断裂の1例. 日泌尿会誌 76: 625, 1985

- 15) 神田雄史, 木村貴彦, 柴垣一夫, 瀧野昌也, 徳沢英哲, 八木 誠, 竹中正文, 戸塚哲男, 羽白 洸: 鈍的外傷による尿管断裂の1例. 日臨外医会誌 **47**: 262, 1986
- 16) Reznicek RC, Brosman SA and Rhodes DB: Ureteral avulsion from blunt trauma. J Urol **109**: 812-816, 1973
- 17) John MP and Drag JR: Ureteral avulsion from nonpenetrating trauma. J Urol **125**: 108-111, 1981

(1988年11月27日受付)