

## 精索転移をきたした胃癌の1例

福島県立医科大学泌尿器科学教室 (主任: 白岩康夫教授)

入澤 千晴, 山口 脩, 白岩 康夫

入澤病院泌尿器科 (部長: 入澤俊氏)

菊地 悦啓, 入澤 俊氏

山形大学医学部泌尿器科学教室 (主任: 鈴木騏一教授)

入澤 千晶

## A CASE OF METASTATIC TUMOR OF THE SPERMATIC CORD FROM GASTRIC CARCINOMA

Chiharu IRISAWA, Osamu YAMAGUCHI and Yasuo SHIRAIWA

*From the Department of Urology, Fukushima Medical College*

Yoshihiro KIKUCHI and Syunshi IRISAWA

*From the Department of Urology, Irisawa Hospital*

Chiaki IRISAWA

*From the Department of Urology, School of Medicine, Yamagata University*

A case of metastatic tumor of right spermatic cord in a 54-year-old man is reported. He visited our department with the complaint of a painless mass in right inguinal lesion. The initial diagnosis was a right spermatic cord tumor, and then orchiectomy was performed. Since pathological findings showed a poorly differentiated adenocarcinoma, further examinations were done, postoperatively. An upper gastrointestinal series revealed the presence of gastric carcinoma. Thus, these results suggested that the spermatic cord tumor was a metastatic lesion from the gastric carcinoma. Forty eight cases of metastatic tumor of the spermatic cord have been reported in our country. In 26 of these cases, gastric carcinoma metastasized to the spermatic cord.

(Acta Urol. Jpn. 35: 1807-1809, 1989)

**Key words:** Metastatic tumor, Spermatic cord, Gastric cancer

## 緒 言

精索腫瘍は比較的稀な疾患であるが、その大部分は原発性腫瘍であり、転移性腫瘍は更に少ない。われわれは右鼠径部腫瘍を主訴として来院、精査により胃癌の転移と判明した1例を経験したので報告すると共に若干の文献的考察を行った。

## 症 例

患者: 54歳, 男子

主訴: 右鼠径部無痛性腫瘍

既往歴: 2年前外痔核で手術を受けた。同じ頃より胃部不快感・膨満感があり慢性胃炎として近医より投薬を受けていた。

現病歴: 1987年10月より右鼠径部に腫瘍を触知するも放置。しだいに増大するため、同年12月3日入澤病院泌尿器科を受診、入院した。

入院時所見: 体格中等度だが軽度のい瘦を認めた。表在性リンパ節腫脹および胸部異常所見はなく、肝腫大および上腹部腫瘍を認めなかった。しかし、右外鼠径輪直上部精索に直径約3cm、表面不整、弾性硬、軽度圧痛を伴い可動性のある腫瘍を触知した。睾丸、副睾丸、前立腺に異常を認めなかった。

諸検査成績: 血沈; 1時間値 12mm, 2時間値 28mm。血液所見; RBC  $428 \times 10^4/\text{mm}^3$ , Hb 12.5 g/dl, Ht 39.6%, WBC  $5400/\text{mm}^3$ , Plt  $14.2 \times 10^4/\text{mm}^3$ 。血液生化学; TP 6.6 g/dl, GOT 32 IU/l, GPT 26 IU/l, AIP 14.1 KAU, LDH 338 IU/l, Na 142

mEq/l, K 3.4 mEq/l, Cl 101 mEq/l, BUN 11.1 mg/dl, Cr 0.9 mg/dl. 尿所見；異常なし。X線検査；胸部単純撮影，排泄性腎盂造影に異常を認めなかった。

以上の結果より右精索腫瘤を疑い1987年12月8日腫瘍摘出術を施行した。

手術所見：右側鼠径管に沿って皮膚切開を加え，精索を露出すると腫瘍は周囲と軽度に癒着しており，中央部に精管と血管が貫通していた。このため，腫瘍のみの摘出は困難と判断，右睾丸摘出術を施行した。なお，鼠径ヘルニアを認めなかった。

病理組織学的所見．摘出した腫瘍は約 3×2×1 cm の大きさで剖面は黄褐色，中央部に精管および血管を認めた．組織学的には低分化の異型性に富む腺癌細胞が増殖していた (Fig. 1)。

経過：術後原発巣の検索を行ったところ 胃透視にて胃体部から幽門部にかけて壁の伸展不良，不整がみ

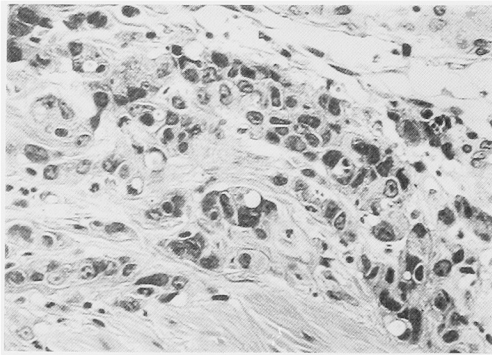


Fig. 1. 異型性に富む低分化型腺癌細胞が増殖している (H・E 染色)。

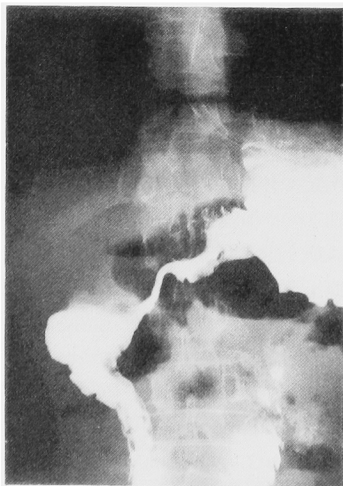

Fig. 2. 胃体部から幽門部にかけて壁の不整と内腔の狭小化を認める。

られ (Fig. 2)，胃癌と診断され，さらに全身的検索を行ったがほかに腫瘍は認められず精索部腫瘍は胃癌からの転移と推定された。術後3週頃より急激に著しい貧血，嘔吐，腹水貯留をきたし，1988年1月12日死亡した。

## 考 察

悪性リンパ腫，白血病などの系統的悪性腫瘍を除くと，転移性陰嚢内腫瘍の報告は少なく，前回の集計<sup>1)</sup>にその後検索しえた症例<sup>2-5)</sup>を追加しても69例を認めるにすぎない。転移性精索腫瘍はさらに少なく，陰嚢内腫瘍の中から抽出すると48例となる。

自験例を含めた転移性精索腫瘍49例について検討すると，原発巣は胃癌が27例 (55.1%)と最も多く，ついで腎癌5例 (10.2%)，結腸癌4例 (8.1%)の順であった (Table 1)。転移部位は精索のみが35例，精索+副睾丸9例，精索+副睾丸+睾丸4例，精索+副睾丸+睾丸固有鞘膜+陰茎海綿体1例で，転移部位を増すごとに例数は減少した。左右差は右側25例，左側20例，両側4例でわずかに右側が多かった (Table 2)。年齢分布は11カ月～82歳，平均55.7歳 (1人不明)であった。

Table 1. 転移性精索腫瘍の原発巣

胃 癌	26
腎 癌	5
結腸癌	4
S状結腸癌	2
横行結腸癌	1
盲腸癌	1
膵 癌	3
尿管癌	2
前立腺癌	1
睾丸腫瘍	1
胆嚢癌	1
肝内胆管癌	1
副腎神経芽細胞腫	1
不 明	3
計	49例

Table 2. 本邦報告例の転移部位

部 位	右	左	両側	計
精索	14	18	3	35
精索+副睾丸	8	1		9
精索+副睾丸+睾丸	3	1		4
精索+副睾丸+陰茎海綿体+睾丸固有鞘膜			1	1
計	25	20	4	49

生死の記載が明らかな21例中13例(61.9%)が死亡しており, 発見後の生存期間は1カ月~12カ月, 平均5.2カ月ときわめて予後不良であった。また, 記載が明らかな35例中18例(51.4%)が原発巣に先立ち転移巣が発見されていた。

他臓器から精索への転移経路として, ①逆行性リンパ性, ②直接浸潤, ③動脈性, ④静脈逆行性, ⑤精管逆行性の5経路が考えられるが<sup>6-8)</sup>, 消化管腫瘍の場合, ①広範なリンパ節転移や手術によるリンパ流の乱れによる逆行性リンパ行性転移, ②鞘状突起閉存例に腹膜播種が起きた場合の直接浸潤, ③門脈, 肝臓を経た後の動脈性転移が起こるとされている(①>②>③)<sup>7)</sup>。本症例の場合, 手術時鼠径ヘルニアがなかったこと, 超音波検査にて肝転移を認めず, また, 生化学検査上肝機能に異常を認めなかったことにより, 逆行性リンパ行性転移と考えられた。

前述したように転移性精索腫瘍は胃癌を原発とするものが最も多い。その他腎癌, 膀胱癌, S状結腸癌などから転移するが, いずれにせよ精索に転移を来すような例はかなり進行していると考えられる。したがって予後は悪く, 転移巣を摘除し診断がついてからは1年以内に死亡するものが多い。治療成績を向上させるには一刻も早い集学的治療が必要である。精索は体表近くにあり触知し易いことから, 注意すれば腫瘍の発見は容易であるが, 悪性を疑わず, また悪性かどうか戸惑うばかりで患者は泌尿器科医を訪れるのが遅れる。本症例も腫瘍に気付いてから病院に来るまで約2カ月を費している。

われわれは日常の診療において見逃すことの無いよ

う心掛けなければならない。

## 結 語

54歳, 男子の胃癌を原発とした転移性精索腫瘍の1例を報告すると共に, 若干の文献的考察を加えた。

本論文の要旨は第199回日本泌尿器科学会東北地方会において発表した。

## 文 献

- 1) 入澤千晴, 胡口正秀, 深谷保男, 山口 修: 精索転移をきたした腎癌の1例. 泌尿紀要 **34**: 524-527, 1988
- 2) 松岡則良, 小林勲勇, 武田祐輔, 安川明広, 竹中生昌: 精索転移で発見された胃癌の1例. 西日泌尿 **48**: 1671-1674, 1986
- 3) 石戸則孝, 和田文夫, 荒巻謙二, 城仙泰一郎: 胃癌を原発とする転移性精索腫瘍の1例. 西日泌尿 **49**: 147-149, 1986
- 4) 香川 征, 滝川 浩, 淡河洋一, 住吉義光, 尾立源昭, 土間健造, 佐野寿昭: 胃癌の精索転移. 泌尿紀要 **34**: 892-894, 1988
- 5) 影山幸雄, 蔵 尚樹, 山田拓己, 根岸壮治: 膀胱癌の精索転移. 臨泌 **42**: 273-275, 1988
- 6) 高井修道, 小山達郎, 山下源太郎, 垂水 泰, 中島吉人: 転移性精索腫瘍. 札幌医誌 **5**: 481-489, 1959
- 7) Monn L and Poticha SM: Metastatic tumor of spermatic cord. Urology **5**: 821-823, 1975
- 8) Lewis LG, Goodwin WE and Randall WS: Carcinoma of the spermatic cord and epididymis extension from primary carcinoma of the stomach. J Urol **51**: 75-80, 1944 (1989年1月4日受付)