

## 精巢網腺癌の1例

国立栃木病院泌尿器科 (医長 : 山本 正)

大東 貴志\*, 山本 正

## ADENOCARCINOMA OF RETE TESTIS

Takashi OHIGASHI and Tadashi YAMAMOTO

From the Department of Urology, National Tochigi Hospital

We report a case of adenocarcinoma of rete testis in 64-year-old man. His first diagnosis was hydrocele of left testis, but aspiration cytology showed malignancy. The patient underwent left orchietomy. The pathological diagnosis was adenocarcinoma of the rete testis. The cancer was suspected to be arising from the duct of rete testis on the histological examination, and no other malignancy was found elsewhere in his body. However, he died at 10 months after the operation for lung metastasis. Adenocarcinoma of rete testis is one of the rarest malignancies. Only 25 cases have been reported since the first case was described by Feek and Hunter in 1945. This is the twenty-sixth case in the literature.

(Acta Urol. Jpn. 35: 1787-1780, 1989)

Key words: Adenocarcinoma, Rete testis, Hydrocele of testis, Cytology

## 緒 言

精巢網腺癌は、泌尿器科領域の悪性腫瘍の中で、最も稀なものの一つである。

1945年に、Feek ら<sup>1)</sup>が最初の精巢網腺癌の1例を報告してから、今日まで25例が報告されている。今回われわれは陰嚢水腫を初発症状として発見された左精巢網腺癌の1例を経験したので報告する。

## 症 例

患者 : 64歳, 男性

主訴 左陰嚢腫脹

初診 1987年7月4日

家族歴・既往歴 : 特記すべきことなし

現病歴 : 1987年6月ごろより左陰嚢の無痛性腫大に気づき来院した。初診時、左陰嚢は手拳大で、圧痛なく弾性軟、表面平滑で透光性を示した。鼠径部リンパ節は触知せず、前立腺触診でも前立腺の大きさは正常で、腫瘍等は認められなかった。

左陰嚢水腫の診断のもとに、同日内容を穿刺吸引した。水腫内溶液は、約100ml吸引され、色調は淡黄色透明を呈し、吸引後左陰嚢内容はほぼ正常に触知された。水腫液の細胞診は class V で、大きな核異型を

伴う細胞が認められた (Fig. 1)。

尿、末梢血検査は正常で、血清一般生化学検査、ACP、PAP も正常範囲であった。血清 AFP、HCG の増加は認めなかった。また、胸部X線検査、IVP、腹部および骨盤内 CT 検査で異常を認めず、経直腸超音波検査でも前立腺、精嚢に異常を認めなかった。上部および下部消化管の検索でも異常所見は得られなかった。

以上より、睾丸あるいは睾丸付属器の悪性腫瘍が疑われ、同年9月1日に左高位除辜術が施行された。摘出された左睾丸はほぼ正常の大きさを示し、白膜および絨鞘膜に腫瘍等は認められなかった。剖面では、精巢網から副睾丸にかけて 30×10 mm の白色充実性腫瘍を認めたが、睾丸実質は正常と思われた (Fig. 2)。

病理組織学的所見 : 精巢網および精巢輸尿管の管腔内および周囲間質内に乳頭状増殖を示す腺癌細胞が認められた。細胞は、好エオジン性で空腔を伴う細胞質と核小体明瞭な円形から楕円形を示す核から構成されていた。細胞表面には鞭毛は認められなかったが、精巢網上皮から移行したと思われる所見が認められた (Fig. 3)。抗前立腺特異抗原 (PSA) 抗体 (コスモバイオ社) による免疫組織化学的染色も試みたが、結果は陰性であった。

精索近位端には腫瘍細胞が認められず、後日行われ

\* 現 : 国立霞ヶ浦病院泌尿器科

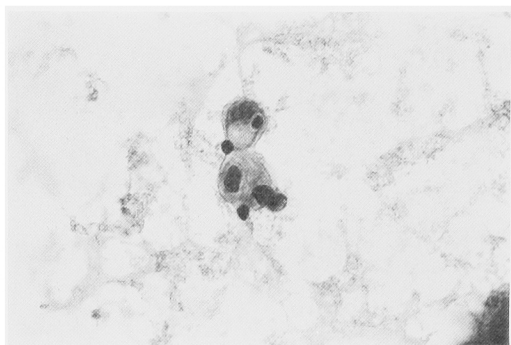


Fig. 1. Aspiration cytology from the hydrocele of the left testis (Papanicolaou stain,  $\times 400$ )

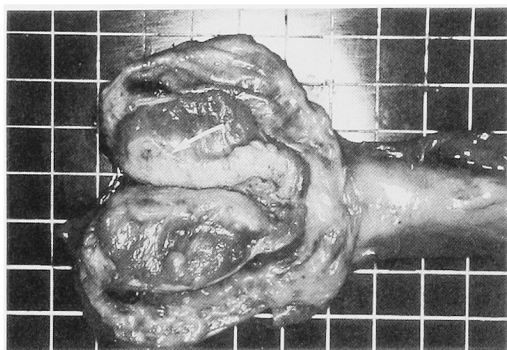


Fig. 2. Sectional appearance of the specimen. The tumor invaded the rete testis and the epididymis. (arrow)

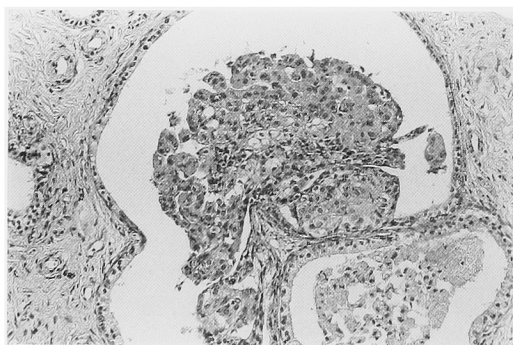


Fig. 3. Microscopic section of the tumor (H.E. stain,  $\times 200$ )

た前立腺針生検でも悪性所見はえられなかった。

患者は術後外来で経過を観察していたが、1988年3月の胸部X線検査で肺に多発性の粒状陰影が認められ、喀痰細胞診でも腺癌細胞を思わせる悪性細胞が認められた。肺転移の診断で再入院したが、呼吸困難が増悪して、同年4月7日に死亡した。病理解剖の同意はえられなかった。

## 考 察

精巣網腺癌は、1945年に Feek らが最初の症例を報告して以来、著者らが調べた限りでは、自験例も含め26例が報告されている<sup>2-10)</sup> (Table 1). 本邦の症例では、1982年に Fukunaga ら<sup>9)</sup>が1例を報告しており、本例が2例目と思われる。

Feek らは精巣網腺癌の特徴として、1) 精巣縦隔には進展するが、精巣実質内に進展しない。2) 精巣縦隔の内方の発育よりも外方への発育が主である。3) 総鞘膜腔内に進展するが、総鞘膜を越えて進展しない。と述べている<sup>1)</sup>。しかし報告例の中には、この所見と一致しない症例も見られ、また、組織学的検討のみでは、精巣網腺癌かあるいは転移性のものかは、鑑別が困難な場合も認められる。精巣網近傍の転移性腺癌は、解剖学的にも近接している副睾丸のものが、文献上認められる<sup>11-15)</sup>。転移性副睾丸腺癌も稀な疾患であるが、原発巣としてもっとも多い臓器は前立腺<sup>11,12)</sup>で、胃<sup>13)</sup>、大腸<sup>14)</sup>、膀胱<sup>15)</sup>からの転移も報告されている。

本症例では、経直腸超音波検査およびCTで前立腺および精嚢に異常を認めず、生検も正常で、前立腺癌細胞に感度、特異性が高いと報告されている前立腺特異抗原 (PSA)<sup>16)</sup>も陰性を示したことより、前立腺癌の転移は否定されると考えられる。また、初診時胸部X線、および消化器、腎も異常を認めなかったこと、組織学的にも精巣網の上皮より移行したと思われる所見がみられたことより、本症例は精巣網腺癌と考えられる。

本症例を加えた精巣網腺癌26例の発症年齢は20歳から89歳と広く分布しており、平均は $50 \pm 19$ 歳 (mean  $\pm$  S.D.)である。また発生は、左側11例、右側12例、両側1例、不明3例であり、左右差はみられない。初発症状としては、陰嚢の無痛性腫脹が最も多く、陰嚢水腫が合併しているものも認められる。本症例のように陰嚢水腫穿刺液の細胞診で診断されたものは、ほかに文献上認められない。

治療法としては、一般的に除睾術が行われる。さらに放射線照射や methotrexate, 5-fluorouracil, actinomycin-D, cyclophosphamide を用いた化学療法が追加されることがあるが、その効果は確立していない。除睾術に引き続き後腹膜リンパ節郭清を行い、長期生存をみたという報告<sup>10)</sup>もある。

予後は悪く、約半数の症例が除睾後1年以内に転移をきたし死亡に至っている。転移先の臓器は、後腹膜リンパ節、肺、肝、骨、脳などが報告されている。

Table 1. Profiles of 26 cases of adenocarcinoma of rete testis

Case No.	Author	Year	Age	Side	Treatment	Follow-up period	Meta	Outcome
1	Feek	1945	59	L	orchiectomy	7wks	(-)	died
2	Scully	1948	48	R	orchiectomy & radiation	10mons	(+)	died
3	Badenoch	1951	30	R	orchiectomy & radiation	4mons	(-)	alive
4	Shillitoe	1952	44	L	orchiectomy & radiation	8mons	(+)	alive
5	Dundon	1952	20	L	orchiectomy & radiation	5mons	(-)	alive
6	Laird	1954	21	R	orchiectomy & radiation			
7	Banerjea	1956	31					
8	Fraiser	1957	41	R	orchiectomy	3.5 years		alive
9	Shoen	1959	80	L	orchiectomy & chemo.	10mons	(+)	died
10	Desberg	1964	71	L	orchiectomy, radiation & chemo.	2mons	(+)	died
11	Brown	1964	47		orchiectomy	2years	(+)	died
12	Nair	1966	35	R	orchiectomy		(-)	
13	Willis	1967	31	R		7mons	(+)	died
14	Willis	1967	31	B*	orchiectomy			
15	Moghe	1970	60	L				
16	Moghe	1970	47	L	orchiectomy, radiation & chemo.		(-)	alive
17	Shapira	1972	73	L	orchiectomy	4years	(+)	died
18	Whitehead	1972	68	R	orchiectomy, radiation & chemo.	2mons	(+)	died
19	Turner	1973	75	R	orchiectomy	6mons	(-)	alive
20	Mehan	1977	35	R	orchiectomy	6mons	(-)	alive
21	Roy	1979	62	L	orchiectomy & radiation		(+)	
22	Goldstein	1981	89	R	orchiectomy	9mons	(-)	alive
23	Jacobellis	1981	34	R	orchiectomy & chemo.	3mons	(+)	died
24	Fukunaga	1982	73	R	orchiectomy & chemo.	3years	(-)	alive
25	Sarma	1985	34	L	orchiectomy & lymphadenectomy	7years	(-)	alive
26	Present case	1988	64	L	orchiectomy	10mons	(+)	died

B\* : 両側

chemo. : chemotherapy

以上より, 精巣網腺癌はきわめて稀な悪性腫瘍であるが, 予後不良な疾患であり, その診断および治療に十分な注意が必要と思われる。特に成人の急速に増大する陰囊水腫に対しては, 穿刺によりえられた液の性状が肉眼的に異常を示さない場合でも細胞診検査が重要であると考えられる。

### 結 語

陰囊水腫を初発症状とする64歳男性の精巣網腺癌の1例を報告した。本症例は世界で26例目の報告であった。

稿を終るにあたり御指導を賜った栃木県立がんセンター萩原正通先生に深甚なる謝意を表します。

### 文 献

- 1) Feek JD and Hunter WC: Papillary adenocarcinoma arising from rete testis. Arch Pathol 40: 399-402, 1945
- 2) Schoen SS and Rush BF: Adenocarcinoma of the rete testis. J Urol 82: 356-363, 1959
- 3) Desberg D and Tanno V: Adenocarcinoma of rete testis. J Urol 91: 87-89, 1951
- 4) Moghe KV and Soni PH: Carcinoma of rete testis: a case report. Indian J Pathol

Bact 14: 184-188, 1971

- 5) Shapira HE and Engel M: Adenocarcinoma of rete testis. NY State Med 72: 1283-1285, 1972
- 6) Whitehead ED, Valensi QJ and Brown JS: Adenocarcinoma of the rete testis. J Urol 107: 992-998, 1972
- 7) Turner RW and Williamson J: Adenocarcinoma of the rete testis: report of a case. J Urol 109: 850-851, 1973
- 8) Mehan DJ and Chehval MJ: Adenocarcinoma of rete testis. Urology 9: 459-460, 1977
- 9) Fukunaga M, Aizawa S, Furusato M, Akasaka Y and Machida T: Papillary adenocarcinoma of the rete testis: a case report. Cancer 50: 134-138, 1982
- 10) Sarma DP and Weilbaecher TG: Adenocarcinoma of the rete testis. J Surg Oncol 30: 67-71, 1985
- 11) Sarma DP, Weiner M and Weilbaecher TG: Epididymal metastasis from prostatic cancer. J Surg Oncol 24:322-324, 1983
- 12) Bahnson RR, Snopak TJ and Grayhack JT: Epididymal metastasis from prostatic carcinoma. Urology 16: 296-297, 1985
- 13) Brotherus JV: Metastatic tumors of the epididymis and spermatic cord. J Urol 83: 171-175, 1960
- 14) Smallman LA and Okedra JK: Primary

- carcinoma of sigmoid colon metastasizing to epididymis. *Urology* **13**: 598-599, 1984
- 15) Faysal MH, Strefling A and Kosek JC: Epididymal neoplasm : a case report and review. *J Urol* **129**: 843-844, 1983
- 16) 橋本 博, 八竹 直, 西原正幸, 有馬 滋, 徳中 荘平, 稲田文衛: 前立腺特異抗原の組織化学の有用性. *日泌尿会誌* **78**: 1319-1322, 1987  
(1989年1月23日受付)