腎盂尿管外への尿自然溢流の3例

帝京大学医学部付属溝口病院泌尿器科（主任：横川正之教授）
石坂 和博，峰 正英，金親 史尚
後藤 修一，横川 正之

SPONTANEOUS URINARY EXTRAVASATION: REPORT OF THREE CASES

Kazuhiro ISHIZAKA, Masahide MINE, Fuminao KANEOYA,
Shuichi GOTOH and Masayuki YOKOKAWA
From the Department of Urology, Teikyo University School of Medicine, Mizonokuchi Hospital

We report three cases of urinary extravasation successfully recovered by conservative measures. Two of them were regarded as spontaneous peripelvic extravasation caused by small ureteral stones. After several days' indwelling ureteral catheter extravasation was ceased and the stones were discharged spontaneously in both cases. The other was regarded as spontaneous rupture of the renal pelvis with urinoma formation due to ureteral obstruction by bladder cancer invasion. Intra-arterial chemotherapy, radiation and hyperthermotherapy to the bladder under percutaneous nephrostomy yielded recanalization of obstructed ureter and resolving of urinoma. We shortly review previous reports and discuss the role of diagnosis and treatment.

(Acta Urol. Jpn. 35: 1767-1771, 1989)

Key words: Spontaneous extravasation, Spontaneous rupture, Renal pelvis

緒言

腎盂尿管外への尿自然溢流は比較的稀な現象とされてきたが，最近われわれは尿管結石による自然腎盂外溢流と，浸潤性膀胱癌症例の腎盂自然破裂を相次いで経験したので報告する．

症例

症例1：52歳，男性

主訴：左腰背部痛

現病歴：1988年5月29日夜，突然左腰背部痛出現．翌日近医受診し，点滴静注腎盂造影にて左尿管結石の介在と造影剤の腎盂外への漏出を認めたため，当科転院となった．

現症：身長 170 cm，体重 57 kg．体温 37.7°C．脈拍96/整．血圧 110/74 mmHg．左側腹部に圧痛および筋性防御を認めた．

検査所見．血算；Hb 15.1 g/dl，RBC 506×10^4，Ht 45.5%，WBC 11,300，Plt 29.8×10^4．血液生化；異常なし．空腹時血糖；141 mg/dl．血沈1時間値 3 mm．検尿；蛋白（－），糖（＋），RBC (5-6/hpf)，WBC（－），上皮（－）．

放射線学的検査：点滴静注腎盂造影；左軽度水腎のほか，腎盂尿管周囲に造影剤の漏出を認めた（Fig. 1）．逆行性腎盂造影：当日施行したところ，上腎杯からの造影剤漏出が再現され，第3腰椎左に小結石様陰影を認めた．

入院後経過：尿管結石による腎盂外自然溢流の診断で，尿管カテーテルを留置した．4日後の排泄性腎盂造影では造影剤の溢流は認められなくなったため，カテーテル抜去し，その3日後に自然排石した．

症例2：51歳，女性

主訴：左腰背部痛

現病歴：1988年10月1日より左腰背部痛出現．10月17日疝痛発作にて近医入院．翌日の点滴静注腎盂造影にて左腎盂周囲に漏出像を認めたため転院となった．

現症：身長 148 cm，体重 53 kg．体温 37/7°C．左側腹部痛軽度あるも圧痛はなかった．

検査所見：血算；Hb 14.6 g/dl，RBC 460×10^4，WBC 15,600，plt 23.9×10^4．血液生化；異常なし．空腹時血糖；91 mg/dl．血沈1時間値 26 mm．検尿；蛋白（－），糖（－），RBC (80-100hpf)，WBC (20-30/hpf)．

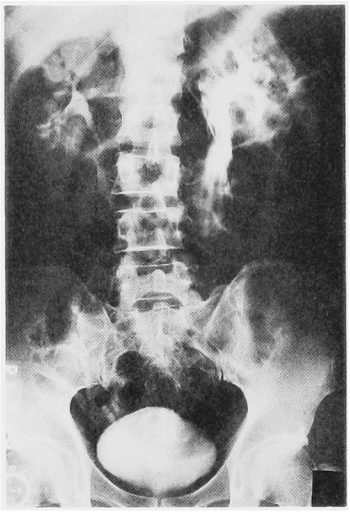

Fig. 1. Case 1. IVP showed slight dilated calices of left kidney and peripelvic extravasation of contrast medium.

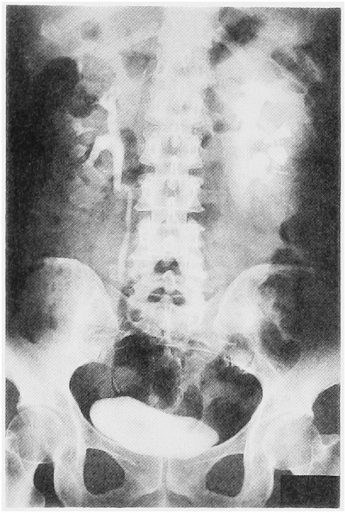

Fig. 2. Case 2. IVP showed dilated calices of left kidney and peripelvic extravasation of contrast medium.

放射線学的検査：点滴静注腎盂造影；左中等度の水腎と腎盂尿管周囲の漏出像，および 7×5 mm の下部尿管結石を認めた（Fig. 2）．逆行性腎盂造影；転院の翌日施行したが，漏出は再現されなかった．

入院後経過：尿管結石による腎盂外自然溢流の診断で尿管カテーテルを留置したまま抗生剤投与．6日後の腎盂造影にて水腎はほぼ消失，溢流もないのでカテーテルを抜去し，その2日後自然排石した．

症例3：81歳，男性

主訴：下腹部痛

既往歴：1978年，胆石にて胆嚢摘出術をうけた．高血圧および糖尿病にて内服治療中．

現病歴：1988年3月頃より頻尿となったが放置した．5月1日下腹部痛にて近医受診したところ，血尿を指摘された．さらに右側腹部痛および悪心嘔吐も伴うようになったため，5月7日当科受診した．

現症：身長 159 cm，体重 59 kg．体温 36.6°C．血圧 140/90 mmHg．脈拍72/整．右側腹部痛および下腹部痛あり．腹部に腫瘤は触れなかった．

検査所見　血算；Hb 12.9 g/dl，RBC 439×10^4，Ht 40.0%，WBC 8600，Plt 32.8×10^4．血液生化；BUN 26.9，Cr 2.1 と上昇，その他異常なし．血沈 1 時間値 88 mm と亢進．突腹時血糖 120 mg/dl．CEA 1.5 ng/ml（正常 2.5 以下）．血清 TPA 140 U/ml（110 U/ml 以下）．検尿；蛋白（＋＋），糖（－），RBC（0-1/hpf），WBC（5-6/hqf），上皮（－），細菌（－）．

放射線学的検査：点滴静注腎盂造影；腎盂から下方に向かい並走する3本の帯状陰影を認め，一見3重複尿管を疑わせた．また膀胱右側部分に陰影欠損を認めた（Fig. 3）．造影 CT；拡張した右腎盂周囲に，皮膜に包まれた軽度増強される cystic lesion を認めた（Fig. 4）．下方のスライスでは，この病変が尿管周囲にも続いているのが確認された．これにより，3重複尿管に見えたのは拡張した腎盂尿管と，その周囲に広がる尿貯留腫であろうと考えられた．

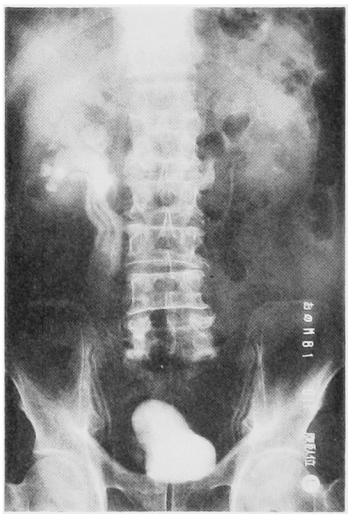

Fig. 3. Case 3. DIP showed right hydronephrosis and three parallel lines running downward from right pelvis, which were revealed to be the ureter and urinoma formation around it. Filling defect on the right side of the bladder was also observed.

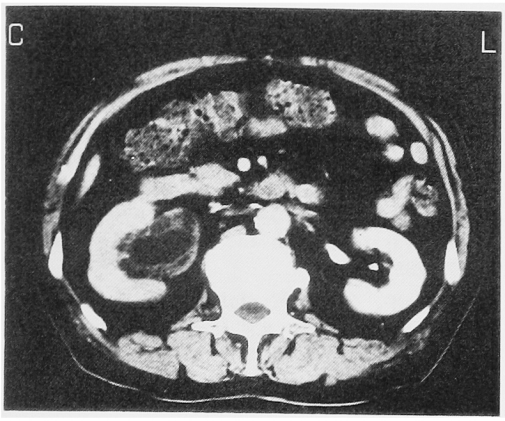

Fig. 4. Case 3. Computed tomography showed dilated right renal pelvis and urinoma formation around it.

Fig. 5. Case 5. Antegrade pyelography from right nephrostomy showed leakage from the pelvis.

膀胱鏡所見：右尿管口から右側壁，後壁にかけて隆起しており，表面は浮腫状であった．

入院後経過：経尿道的膀胱生検にて，G2，筋層まで浸潤する移行上皮癌の診断がえられた．膀胱癌と尿貯留腫との関係を明らかにできぬまま，6月9日右経皮腎瘻を造設した．腎瘻からの造影で腎盂からの漏出および尿管下端での通過障害が確認された（Fig. 5）．以上より，膀胱癌の尿管下端閉塞による腎盂内圧上昇を原因とする腎盂自然破裂と，破裂部からの漏出による尿貯留腫形成であったと診断された．腎瘻形成後約2週後に撮影した CT では尿貯留腫は自然吸収されており，腎瘻からの造影でも漏出は認められなくなっていた．

膀胱癌に対して，右内腸骨動脈から，6月22日 CDDP 100 mg を，7月11日 CDDP 150 mg を注入．8月1日より骨盤部に 50 Gy、膀胱部にさらに10 Gy の Linac 照射を行った．この後尿管下端の通過障害は軽減され，さらに 5-Fu, ADM, CDDP よりなる化学療法を併用した膀胱部温熱療法を施行したところ，11月12日の排泄性腎盂造影では右腎の排泄は良好となり，水腎も消失したので腎瘻カテーテルを抜去，腎保存に成功した．

考　　察

外傷や腎疾患がないにもかかわらず，急激な腎盂内圧の上昇により惹起される腎盂周囲への尿漏出は，自然腎盂外溢流（以下溢流と略す）と腎盂自然破裂（以下破裂と略す）とに分けられる．溢流は，解剖学的に腎盂の最も弱い部分である腎杯円蓋部に顕微鏡的亀裂が生じたもので，むしろ，過剰内圧から腎盂を守る安全機構であるともいわれている[1]．"自然"の意義は，腎，上部尿管およびその周囲に，機械操作，手術，外傷，破壊的病巣，内外からの圧迫がないこと[2]とされている．破裂は腎盂の肉眼的規模の損傷であり，漏出量，症状ともに重くなり，両者の区別は重要であるといわれている[3]．IVP 所見における鑑別点としては，腎杯周囲の漏出像・腎杯拡張・閉塞部位までの尿管描出・再現性の有無などがいわれているが[2,4]，実際上は一致しないことも多く[12-20]．RP により診断することになる．手術的に破裂部位を確認した場合だけを破裂とする意見や[5]，RP 上破裂と診断したが開腹すると裂孔を認めなかった報告などもあるが[6]，RP 上腎盂からの漏出を確認したなら破裂として治療をすべきと考える．

尿路外への尿自然溢流は比較的稀な現象とされてきたが，Cooke[7] によれば 16,574例の IVP 中14例（0.1%）に溢流を認めたとし，Bernardino[8] は腎疝痛発作12時間以内に撮影した IVP の17%に溢流を認めたとしており，確認される機会は少ないが，軽症のものは少なからず起こっている可能性もある．

原疾患は Twersky[9]，Kahn[10] らの報告によれば結石が最多だったとされ，本邦報告例としては，黒川[5] によれば，溢流69例中，結石30例，腫瘍12例，破裂14例中，水腎症5例，結石3例，腫瘍4例であった．

われわれも最近の本邦報告例を集計してみたが1982年以降溢流30例，破裂9例が報告されている[3,5,6,11-24]（Table 1）．年齢は広範囲にわたり，溢流は男性，左側に多い傾向がうかがえる．原疾患は，溢流では半数が尿管結石で，悪性腫瘍の後腹膜浸潤による尿管通過障害がついでいる．腫瘍の内訳は，子宮癌2例，直腸癌2例，結腸癌2例，前立腺癌2例であった．そのほかの特異な例としては，神経因性膀胱による尿閉1例，睾丸腫瘍の化学療法中の利尿が1例報告されている[20]．

Table 1. 最近の本邦報告例（1982年以降）

	自然腎盂外溢流	腎盂自然破裂
症例数	30	9
年　齢	26—80	41—69
	(平均51歳)	(平均59歳)
男：女	19：11	4：5
左：右	20：10	5：4
原疾患		
結　石	14	2
腫　瘍	8	3
水腎症	0	3
その他	8	1

破裂は，尿管結石，腎盂結石，胃癌，膀胱癌，直腸癌が1例ずつ，その他として子宮筋腫手術中の尿管結紮が1例と，様々であった．

治療としては，尿路閉塞に対する処置，溢流した尿に対する処置，および原疾患に対する処置があり様々な方法が選択されている．小結石による溢流は抗生剤投与のみで経過をみたという自然治癒もしくは尿管カテーテル留置などで十分なことが多く，溢流の治療の約半数を占めている．直径5mm以上になると手術を施行している場合もあるが，溢流が中等度以下ならば，保存的にみて，2～3日で治癒することが多いとされている[5]　われわれの経験した2例の溢流では尿管カテーテルを留置したが抜去後数日で結石を自排しており，カテーテル留置は自排を促進する可能性も考えられる．破裂においては，約半数に外科的処置が講じられ腎摘となることもあり，開創治療の対象となることが多い．しかしながら，自験例においては尿貯留腫形成を伴う破裂例であったにもかかわらず経皮腎瘻のみで再吸収され，さらに，粘り強い治療により，腎瘻抜去のうえ腎保存ができた．外科的処置を講ずるか保存的処置を行なうかの鑑別は重要で，個別に判断されるべきものであるが，自験例はいずれも保存的対処が効を奏する結果となった．

結　　語

尿管結石による腎盂外自然溢流の2例と，膀胱腫瘍による腎盂自然破裂の1例を若干の文献的考察を加え報告した．

文　　献

1) Hinmann F: Peripelvic extravasation during intravenous urography evidence for an additional route for backflow after ureteral obstruction. J Urol **85**: 385-395, 1961
2) Schwartz A, Caline M, Hermann G, and Bittermann W: Spontaneous renal extravasation during intravenous urography. AJR **98**: 27-40, 1966
3) 木下修隆，山崎義久，加藤雅史，西井正治，有馬公伸，林宜夫，堀　夏，樹保科彰，森下文夫，半田勝紀．自然腎盂外溢流の6例．泌尿紀要 **31**: 1171-1181, 1985
4) Orkin LA: Spontaneous or non-traumatic extravasation from the ureter. J Urol **67**: 272-283, 1982
5) 黒川公平，今井強一，柴山勝太郎，山中英寿，篠崎忠利，登丸行雄，北浦宏一，高橋薄朋：上部尿路外溢流現症の臨床的考察：自験例5例の報告とその臨床的，文献的考察．日泌尿会誌 **77**: 659-666, 1986
6) 森　達也，荒川政憲，南誌茂正　自然腎盂外溢流の2例．臨泌 **39**: 585-588, 198
7) Cooke GM and Bartucy J P: Spontaneous extravasation of contrast medium during intravenous urography. Clin Radiol **25**: 87-93, 1974
8) Bernardino ME and McClennan BL: High dose urography: incidence and relationship to spontaneous peripelvic extravasation. AJR **127**: 373-376, 1976
9) Twersky J, Twersky N, Phyllips G and Coppersmith H: Peripelvic extravasation, urinoma formation and tumor obstruction of the ureter. J Urol **116**: 305-307, 1976
10) Kahn AV and Marek RS: Spontaneous urinary extravasation. J Urol **116**: 161-165, 1976
11) 坂口　洋，瀬口利信，梶川博司，西岡　伯，高田昌彦：結腸癌リンパ節転移を原因とする自然腎盂外溢流の1例．泌尿紀要 **33**: 1100-1104, 1987
12) 小田剛士，橘　史朗，藤田　潔，横山雅好，越智憲治，竹内正文：腎盂自然破裂の1例．西日泌尿 **44**: 1013-1016, 1982
13) 打林忠雄，久住治男，庄田良中，山本　肇：腎盂自然破裂の1例．泌尿紀要 **29**: 1359-1362, 1983
14) 長谷川淑博，三原幸隆，宮崎徳義，平田　弘：腎盂自然破裂の1例．西日泌尿 **46**: 651.655, 1984
15) 大木憲二，室本哲男，林　睦雄：腎盂自然破裂の1例．西日泌尿 **46**: 915-918, 1984
16) 山本省一，植田秀雄，天野正道，田中啓幹：腎盂尿管自然破裂の3例．西日泌尿 **46**: 145-149, 1984
17) 蟹本雄右，秋野裕信，清水保夫，河田幸道，中村康孝：腎下垂による腎盂自然破裂の1例．西日泌尿 **47**: 1731-1734, 1985
18) 長谷川淑博，倉本　博，北田真一郎，加治真一，熊沢浄一：経皮的腎瘻術により腎保存に成功した腎盂自然破裂の1例．西日泌尿 **47**: 1203-1205, 1985
19) 小野寺健一，長根　裕：腎盂自然破裂の1例．外科診療 **8**: 997-1000, 1986
20) 仲田浄治郎，町田豊平，増田冨士男，大石幸彦，

田代和也，大西哲郎，鈴木博雄：自然腎盂外溢流の臨床的検討．臨泌 **41**：1043-1047，1987
21）近藤　嘉，近藤　淳：自然腎盂溢流の3例．西日泌尿 **48**：1221-1224，1986
22）宮崎　裕，西沢　理，松崎　章，高田　斉，高橋徳男：自然腎盂外溢流の1例．西日泌尿 **48**：937-939，1986
23）山口孝則，長田幸夫，石沢靖之：重複腎盂に認められた自然腎盂外溢流の1例．西日泌尿 **48**：1869-1872，1986
24）神波照夫，新井　豊，朴　勺，池田達夫，竹内秀雄，高山秀則，友吉唯夫：慢性的な尿管閉塞に起因した自然腎盂外尿溢出症例の検討．泌尿紀要 **31**：1801-1806，1985

（1989年1月26日受付）