Klippel-Trenaunay-Weber 症候群に合併した papillary cystadenoma の1例

静岡県立こども病院泌尿器科（医長：臼田 和正）
川上 寧，臼田和正

KLIPPEL-TRENAUNAY-WEBER SYNDROME WITH PAPILLARY CYSTADENOMA OF THE EPIDIDYMIS: A CASE REPORT

Yasusi KAWAKAMI and Kazumasa USUDA
From the Departmant of Urology, Sizuoka Children's Hospital

A case of Klippel-Trenaunay-Weber syndrome with papillary cystadenoma of the right epididymis is reported. A 7-year-old boy visited our clinic on October 19, 1985 with a tender right intra-scrotal mass (35×15 m) and pyuria. In spite of the initial treatment with antibiotics, the tumor grew larger in December, 1987. The patient underwent right orchiectomy on December 23, 1987. Macroscopically, the specimen measured 40×23×20 mm and weighed 17 g. Histological examinations demonstrated that the tumor was papillary cystadenoma of the right epididymis. The patient lacked the signs of von Hippel-Lindau disease since there were no abnormal findings on brain and abdominal computer tomographic scan, and retinae were normal on fundoscopic examinations.

(Acta Urol. Jpn. 35: 1977-1980, 1989)

Key words: Papillary cystadenoma, Klippel-Trenaunay-Weber syndrome, Epididymis

緒言

副睾丸に発生する papillary cystadenoma は比較的稀な疾患とされ，われわれが調べえた範囲では，これまでに本邦では13例が報告されているに過ぎない．今回われわれは，Klippel-Trenaunay-Weber 症候群にて治療中の7歳男児の右副睾丸に発生した papillary cystadenoma の1例を経験したので報告する．なお，Klippel-Trenaunay-Weber 症候群と本腫瘍との合併は，われわれが調べえた範囲ではほかに報告をみとめない．

症例

患者：7歳6ヵ月，男児

主訴：右陰嚢内容腫大

家族歴：母方の祖父が脳腫瘍にて死亡．両親，姉2人は健康．

既往歴：在胎40週，3,360 g にて出生．生下時右陰嚢水腫を指摘され産院にて穿刺を施行されている．また，生下時より右半身の列序性母斑および右膝蓋部の血管腫を認められ，1歳時には右下肢の肥大が明らかとなった．1981年6月22日当院整形外科初診し Klippel-Trenaynau-Weber 症候群と診断され右膝蓋部の血管腫切除および右下肢の肥大修正目的で計4回の手術を受けている．

現病歴：整形外科による2度目の手術後，右陰嚢内容の腫大を担当医に指摘され1985年10月19日当科初診．右陰嚢内容は 35×15 mm，圧痛を軽度認め，弾性硬，透光性はなく，睾丸と副睾丸は区別が困難であった．この時の尿沈渣にて各視野多数の白血球および末梢血中白血球の増加と CRP の上昇などの炎症所見を認めたため右急性副睾丸炎と診断した．保存的治療により腫大は軽快し，睾丸と副睾丸の区別は明瞭となったが，副睾丸頭部に小指頭大の硬結を残した．1987年8月頃より再び右陰嚢内容の腫大を来し，同年12月22日手術目的で入院となった．

入院時現症：身長 116.6 cm，体重 21,6 kg と体格中等度．胸腹部理学所見では異常を認めず，表在リンパ節は触知しなかった．右半身の胸腹部，背部，上・下肢の皮膚に母斑あり，下肢では右に 7.2 cm 長い脚長差を認めた．外陰部では右陰嚢内に 45×30 mm で表面不整，弾性硬の腫瘤を認め，正常な睾丸および副

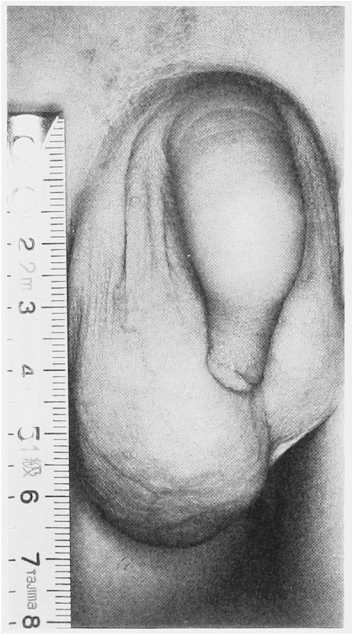

Fig. 1.　外陰部所見

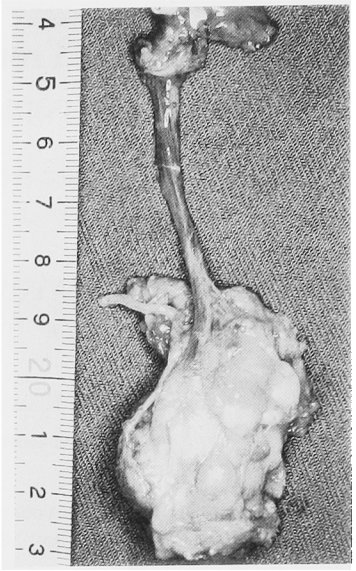

Fig. 2.　摘出標本表面

Fig. 3.　病理組織標本　×20

睾丸は触知しなかった（Fig. 1）.

検査所見：末梢血検査；WBC 8,200/mm³, RBC 470×10⁴/mm³, Hb 12.7 g/dl, Ht 38.1%, 血液生化学検査；BUN 7 mg/dl, Cr 0.6 mg/dl, T.P. 7.2 g/dl, GOT 18 U/l, GPT 12 U/l, Na 141 mEq/l, K 4.2 mEq/l, Cl 106 mEq/l, 尿所見；蛋白（－），糖（－），沈渣；RBC 0～1/数, WBC 1～2/数, 円柱（－），細菌（－），その他；CRP（－），α-FP 13 ng/ml, HCG 1.0 IU/l 以下，β-HCG 0.2 ng/ml 以下，CEA 0.7 ng/ml.

手術所見：以上より副睾丸腫瘍を疑って1987年12月23日手術を行った．悪性腫瘍も否定できないため外鼠径輪の高さにて精索をクランプしたのち右陰嚢内容を脱転した．腫瘍の表面は大小の淡黄色～褐色液を含む嚢胞よりなり正常な睾丸・副睾丸は認められず，除睾術を行った（Fig. 2）.

病理組織学的所見：コロイド様物質を含んだ大小の嚢胞を認め，この嚢胞壁が腔内に向かって乳頭状の発育を示していた．また腫瘍に圧迫された睾丸組織も存在し，腫瘍は副睾丸由来の papillary cystadenoma と診断された（Fig. 3）.

考　　察

副睾丸に発生する良性腫瘍は比較的稀な疾患であるが，三宅ら[1]によると，その過半数はアデノマトイド腫瘍により占められている．一方，本邦において papillary cystadenoma は，われわれが調べえた範囲では1976年津田ら[2]により報告された3例をはじめとして13例が報告されているにすぎない（Table 1）.

また，Klippel-Trenaunay-Weber 症候群は静脈瘤，四肢の片側性肥大，血管性母斑を主徴とする疾患で，1900年，Klippel と Trenaunay により報告され，その後，Weber, Parkes らが相次いで同様な特徴をもつ疾患を報告し，現在では，動静脈瘻を有するものを Parkes-Weber 症候群として区別するのが望ましいとされているが実際に動静脈瘻を証明することが困難な場合も多く，一括して，Klippel-Trenaunay-Weber 症候群と呼ばれることが多いようである．成因については，血管異常説，神経異常説，内分泌異常説，胚芽異常説等の諸説を認めるが，はっきりした成因はわかっていない．本邦では1966年藤沢ら[3]が98例を集計し，1977年辻田ら[4]が1966年以後の70例を集計

し報告している程度で比較的稀な疾患と考えられる．

本邦における papillary cystadenoma の報告例を表に示す（Table 1）．

年齢分布は7歳（自験例）から63歳におよびその平均は35.2歳である．自験例を除いた既出13例中最年少例は大田ら[5]が報告した22歳の例であり自験例はわれわれが調べえた範囲では本邦最年少と思われる．一方，欧米での最年少患者は Brown[6] により7歳と報告されており，小児期にも発症しうる陰嚢内疾患の一つとして注意が必要と考えられる．患側は，両側7例，右6例，左1例であった．von Hippel-Lindau 病（以下 Lindau 病と略）との関連では両側性7例のうち3例で Lindau 病が疑われ[2,7,8]，高島ら[9]が報告した1例では Lindau 病の診断が確定している．一方片側性の7例では，Lindau 病を疑われた症例は認められない．欧米では，Wernert ら[10]は両側性の papillary cystadenoma の65％，片側性の18％が Lindau 病に合併していると指摘し，また，Price ら[11]は両側性の cystadenoma は Lindau 病の一症状と考えるべきで，片側性のものは "forme fruste" すなわち不全型であろうと主張している．このため両側性の場合にかぎらず，片側性の場合にも Lindau 病の検索は必要であり，腫瘍を摘出した時点で Lindau 病の徴候を認めなかったとしてもその後に Lindau 病が発症する可能性もあり，術後も Lindau 病の検索は定期的に行わなければならないと考えられる．今回われわれが経験した症例では，眼底検査，頭部 CT，腹部 CT のいずれも異常なく，現時点では，Lindau 病を疑う所見は認められなかった．なお，本例では祖父が脳腫瘍で死亡しているが，ほかの家族に Lindau 病を認めず，死亡時，担当医からも Lindau 病に関しての話は聞いていないとのことであり，われわれは本例は Lindau 病とは現在のところ無関係であると考えている．このように，Lindau 病と本腫瘍との関連が以前より指摘されているが，自験例のように Klippil-Trenaunay-Weber 症候群との合併例は，われわれが調べた範囲ではほかに無く，本例が初めてと

Table 1. Papillary cystadenoma 本邦報告例

No.	報告年度	報告者	年齢	部位	主訴	術前診断	術式	Lindau 病との関連		
								眼底異常	小脳腫瘍	腎腫瘍
1	1976	津田ら[2]	30	両側副睾丸頭部	陰嚢内腫瘤	副睾丸結核	副睾丸頭部切除	−	−	
2	1976	津田ら[2]	44	両側副睾丸頭部	陰嚢内腫瘤	嚢腺腫の疑	副睾丸頭部切除	+	−	疑
3	1976	津田ら[2]	39	両側副睾丸頭部	陰嚢内腫瘤	嚢腺腫の疑	副睾丸頭部切除	−	−	
4	1978	大田ら[5]	22	両側副睾丸 右旁精索	陰嚢内腫瘤	陰嚢内良性腫瘍	腫瘍摘出	−	記載なし	
5	1982	中野ら[13]	34	左副睾丸頭部	不妊	副睾丸結核	除睾術	−	記載なし	
6	1983	笹川ら[8]	24	右旁副睾丸頭部 左副睾丸頭・体部	不妊	副睾丸結核	腫瘍摘出	−	記載なし	+
7	1984	東西ら[14]	63	右副睾丸頭部	陰嚢内腫瘤	精索腫瘍	副睾丸摘出	記載なし	記載なし	記載なし
8	1984	東西ら[14]	58	右副睾丸	陰嚢内腫瘤	右副睾丸腫瘍	副睾丸摘出	記載なし	記載なし	記載なし
9	1984	山羽ら[15]	39	右副睾丸頭部	陰嚢内腫瘤の疼痛	睾丸頭部腫瘍の疑	除睾術	−		−
10	1985	真田ら[7]	30	右副睾丸尾部硬結 右精索に腫瘤 左睾丸上部に嚢腫 左精索に腫瘤	陰嚢内腫瘤 不妊	右精液瘤 左陰嚢水腫	腫瘍摘出	記載なし	+	+
11	1985	高島ら[9]	27	両側副睾丸頭部	鼠径部不快感	副睾丸腫瘍	腫瘍摘出	+	+	−
12	1985	福田ら[16]	24	右副睾丸頭部	陰嚢内腫瘤	副睾丸腫瘍	副睾丸摘出	記載なし	記載なし	記載なし
13	1987	三宅ら[1]	52	右副睾丸頭部	陰嚢内無痛性腫瘤	副睾丸腫瘍	副睾丸摘出	−		−
14	1988	自験例	7	右副睾丸	陰嚢内腫瘤	副睾丸腫瘍	除睾術	−	−	−

Table 2. 本邦における術前診断

術前診断	腫瘍数
副睾丸腫瘍	6
副睾丸結核	5
papillary cystadenoma の疑い	4
精索腫瘍	1
睾丸腫瘍	1
精液瘤	1
陰嚢水腫	1
不明	3
計	22

考えられた．本邦報告例の術前診断を表に示す（Table 2）が，左右で別々の診断がなされた症例も複数あり腫瘍ごとの診断をまとめた．表中 papillary cystadenoma の疑いという術前診断は，津田ら[1]が Lindau 病の家系の3兄弟を調べ，2番目と3番目に手術をした症例に対して下された診断であり，一般には，術前に診断することは不可能である．術前診断とは異なるが自験例では初診時の尿所見および CRP 陽性等のため副睾丸炎として治療し腫瘤の縮小を認めたため，その後も副睾丸の硬結を炎症の後遺症と考え腫瘍の摘出が遅れた点を反省している．papillary cystadenoma と急性副睾丸炎の合併例としてはほかに Herschman ら[12]も1例を報告しており，注意が必要と思われた．手術術式では副睾丸頭部切除術が3例に，腫瘍摘出術が4例に，副睾丸摘出術が4例に行なわれ，これら11例では睾丸の保存がなされている．一方，自験例を含めた3例では除睾術が行われている．腫瘍の性質上睾丸の保存が望ましいのは当然だが，術中の所見により悪性腫瘍が疑われる場合，除睾術もやむをえないと考えられた．最後に，患児が生下時に受けた右陰嚢水腫穿刺と本疾患は無関係であろうと考えている．

結　　語

Klippel-Trenaunay-Weber 症候群の7歳男児に発症した papillary cystadenoma の一例を報告した．

本稿の要旨は第455回東京地方会にて報告した．

文　　献

1) 三宅　修，細見昌弘，松宮清美，岡　聖次，高羽津，倉田明彦：副睾丸 Papillary cystadenoma の1例．泌尿紀要 **35**: 137-140, 1989
2) Tsuda H, Fukushima S, Takahashi M, Hikosaka Y and Hayashi K: Familial bilateral papillary cystadenoma of the epididymis. Report of three cases in siblings. Cancer **37**: 1831-1839, 1976
3) 藤沢竜一，滝口都三，大西泰二，大栗茂樹，末延清志：Klippel-Weber 症候群の4例．皮の臨床 **8**: 142-151, 1966
4) 辻田和紀，笠倉貞一，長瀬英義，海老根東雄，小松　寿：Klippel-Trenaunay-Weber 症候群（最近10年の本邦報告例を中心として）　日臨外科会誌 **38**: 887-893, 1977
5) 大田修平，田中啓幹：両側副睾丸および右旁精索部に発生した Papillary cystadenoma の一例．西日泌尿 **40**: 418-421, 1978
6) Brown NJ : Miscellaneous tumours of epithelial type. In: Pathology of the testis. Edited by Pugh RCB. pp304-316. Blackwell Scientific Publications, Oxford-London-Edinburgh-Melborne, 1976
7) 眞田寿彦，神保　鎮，瀬川　衰，鳥海　純：両側副睾丸嚢腺腫の一例．臨泌 **39**: 253-255, 1985
8) 笹川五十次，寺田為義，片山　喬，金田　泰雄：不妊を主訴とした papillary cystadenoma の一例．泌尿紀要 **30**: 1489-1496, 1984
9) 高島三洋，平野章治，大川光央，久住治男：両側副睾丸 papillary cytadenoma を合併した von Hippel-Lindau 病の一例．西日泌尿 **49**: 627-630, 1987
10) Wernert N, Goebbels R, Prediger L: Papillary cystadenoma of the epididymis (case report and review of literature). Pathol Res Pract **181**: 260-262, 1986
11) Price EB Jr　Papillary cystadenoma of the epididymis. Arch Pathol **91**: 456-470, 1971
12) Herschman BR Ross MM: Papillary cystadenoma within the testis. Am J Clin Path **61**: 724-729, 1974
13) 中野康治，藤井昭男，守殿貞夫，石神襄次，宗野和彦：副睾丸 Papillary Cystadenoma の1例．泌尿紀要 **28**: 1285-1289, 1982
14) 西東康夫，美川郁夫，横山　修，谷野幹夫：副睾丸 papillary cystadenoma の2例．日泌尿会誌 **75**: 890, 1984
15) 山羽正義，磯貝和俊，竹内敏視：副睾丸良性腫瘍の2例．日泌尿会誌 **75**: 1705, 1984
16) 福田和夫，中下英之介，角　文宣，山根明文：副睾丸腫瘍の2例．西日泌尿 **47**: 302, 1985

（1989年3月15日受付）